

Léčba inkompletní atypické fraktury femoru teriparatidem: kazuistika

Treatment of atypical femoral fracture with teriparatide: case report

Jan Rosa¹, Václav Bouda², Petr Kasalický¹

¹Osteocentrum, Affidea Praha s.r.o.

²Oddělení zobrazovacích metod, Affidea Praha s.r.o.

✉ **MUDr. Jan Rosa** | rosaj@affidea-praha.cz | www.affidea-praha.cz

Received | Doručeno do redakce | Doručené do redakcie 10. 2. 2020

Accepted | Prijato po recenzii | Prijaté po recenzii 15. 7. 2020

Abstrakt

Atypická fraktura femoru (AFF) je vzácným nežádoucím účinkem dlouhodobé aplikace bisfosfonátů nebo denosumabu. Předkládáme popis případu pacientky léčené pro osteoporózu bisfosfonáty (celkem 104 měsíců). Na základě prodromálních příznaků byla zobrazovacími metodami (RTG, MRI, kostní scintigrafie) diagnostikována inkompletní atypická fraktura levé kosti stehenní. Přerušeni podávání bisfosfonátu, odlehčení končetiny a šestiměsíční aplikace teriparatidu vedly ke zhojení zlomeniny. U pacientů užívajících antiresorpční léčbu osteoporózy po dobu delší než 4 roky je nezbytné pravidelné dotazování na prodromální příznaky AFF.

Klíčová slova: atypická fraktura femoru – bisfosfonáty – teriparatid

Abstract

Atypical femoral fracture (AFF) is a rare adverse event associated with prolonged administration of bisphosphonates or denosumab. We present a case report of an patient treated for osteoporosis with bisphosphonates (cumulative duration 104 months). Based on prodromal symptoms, a atypical fracture of the left femur was diagnosed by imaging methods (X-ray, MRI, bone scintigraphy). Bisphosphonate withdrawal, walking support and six-month administration of teriparatide led to fracture healing. Patients on antiresorptive therapy of osteoporosis for more than 4 years should be repeatedly questioned about prodromal symptoms of AFF.

Key words: atypical femoral fracture – bisphosphonates – teriparatide

Úvod

Atypická fraktura femoru (AFF) je považována za potenciální nežádoucí účinek dlouhodobé léčby bisfosfonáty a denosumabem, tedy preparáty s tzv. **antiresorpčním** (nepochybně správněji **antiremodelačním**) mechanismem účinku [1,2]. Případy AFF byly popsány i u pacientů užívajících další preparáty s antiresorpční složkou – odanakatibem a romosozumabem [2]. Tyto preparáty jsou užívány převážně v indikaci léčby osteoporózy.

AFF je považována za tzv. insuficienci zlomeninu, k níž dochází působením normálních sil na kost, jejíž pevnost je snížena mimo fyziologický rámec [3,4]; z etiopatogenetického hlediska bývá nejčastěji zmiňována dlou-

hodobá suprese kostní remodelace. Pod kritickou mez potlačená indukovaná složka kostní remodelace nedokáže zamezit progresi mikropoškození do mikrofraktur a následně vlasových zlomenin. Kompletní fraktura je pak výsledkem běžného zatížení dolní končetiny. Časté jsou prodromální obtíže – bolest hluboko ve stehně či tříse vyvolaná zátěží dolní končetiny, jež při pokračujícím zatěžování neodeznívá [3]. V minulosti byla publikována klasifikační kritéria AFF **American Society of Bone and Mineral Research** (ASBMR) v roce 2010 [5], společná kritéria **European Society for Clinical and Economic Aspects of Osteoporosis, Osteoarthritis and Musculoskeletal Diseases** (ESCEO) a **International**

Osteoporosis Foundation (IOF) v roce 2011 [6]. V současnosti jsou užívána revidovaná kritéria ASBMR z roku 2014 [3], (tab. 1).

Souhrnné relativní riziko AFF při užívání bisfosfonátů v indikaci léčby osteoporózy činí 1,7. Rozptyl v jednotlivých analýzách je však obrovský (1,0 až > 30/!) [2], což je dáno heterogenitou souborů s různě dlouhou průměrnou dobou užívání bisfosfonátů, která je nejpodstatnějším rizikovým faktorem rozvoje AFF.

Poměr incidence AFF a fraktur proximálního femoru ve švédské celonárodní studii je 1 : 256 [7]. Statistický pohled říká, že 3letá léčba bisfosfonáty, která způsobí 1 AFF, zároveň zabrání 850 zlomeninám obratlového těla a 130 zlomeninám horního konce kosti stehenní [2].

Popis případu

Od pacientky jsme získali písemný souhlas se zveřejněním anonymizovaných dat týkajících se tohoto případu.

Anamnéza

Pacientka dle dokumentace utrpěla v červnu 2004 symptomatickou zlomeninu obratlového těla Th7, která dle skórovacího systému dle Genanta odpovídala stupni 3. Byla zahájena nesoustavná antiresorpční léčba (kalcitonin, resp. alendronát). Od června 2006 byla pacientka v naší péči. Potvrdili jsme diagnózu primární osteoporózy, konstatovali nepřítomnost periferních fraktur a (po proběhlé antiresorpční léčbě) nižší úroveň kostní remodelace (Roche Cobas, s-CTX 0,234 µg/l, sérový osteokalcin 13,6 pg/l). Hodnoty denzity kostního minerálu – BMD (Lunar iDXA) zjištěné v dubnu 2006 byly následující: bederní páteř (L1–4) 0,778 g/cm², T-skóre/Z-skóre -3,4/-2,3; Total Hip (průměrná hodnota) 0,791 g/cm², T-skóre/Z-skóre -1,7/-0,9. Navázali jsme na přerušenu antiresorpční léčbu osteoporózy (tab. 2), která zahrnovala

aplikaci alendronátu, raloxifenu, risedronátu i ibandronátu. V období mezi lednem 2005 a lednem 2019 pacientka užívala bisfosfonáty po dobu 104 měsíců. Podávání bisfosfonátů bylo v roce 2014 přerušeno 12měsíční aplikací teriparatidu (v rámci klinického hodnocení). Po celou dobu pacientka užívala běžnou suplementaci vápníkem (celkový denní příjem > 1 000 mg) a cholekalCIFerolem v dávkách 1 000–2 000 IU denně (tab. 2).

Vyšetření

Při pravidelné kontrole v prosinci 2018 na cílený dotaz pacientka uvedla, že zhruba od srpna 2018 pociťuje občasnou v zásadě neomezující bolest hluboko ve stehně levé dolní končetiny při skocích a dopadech z výšky, snad s mírným pozvolným nárůstem intenzity a frekvence.

Na základě klinického podezření na prodromy AFF jsme 9. 1. 2019 provedli radiografické vyšetření levé stehenní kosti (dlouhý snímek), které ukázalo rozšíření kortikalis diafýzy levého femoru laterálně asi v polovině

Tab. 2 | Přehled antiosteoporotické léčby pacientky

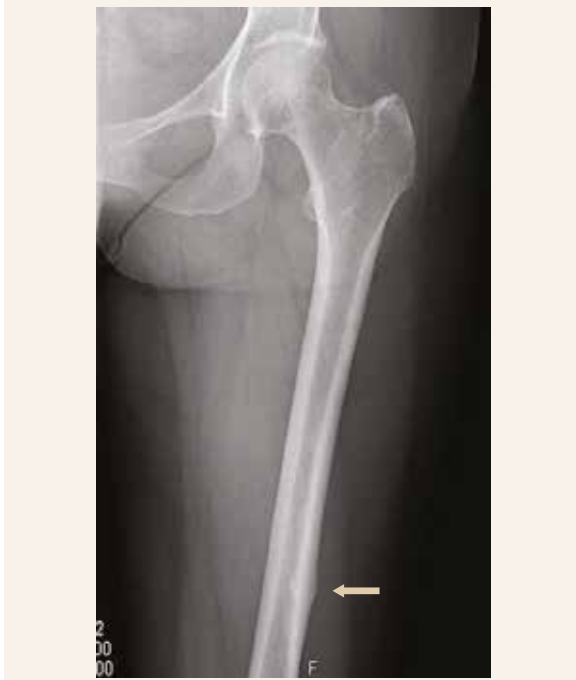12/2004	kalcitonin
01/2005–08/2005	alendronát 70 mg týdně
06/2006–10/2009	raloxifen 60 mg denně
10/2009–08/2012	risedronát 35 mg týdně
08/2012–11/2013	alendronát 70 mg týdně
01/2014–01/2015	teriparatid 20 µg denně
01/2015–07/2017	alendronát 70 mg týdně
07/2017–01/2019	ibandronát 150 mg měsíčně
AFF	
01/2019–08/2019	teriparatid 20 µg denně

Tab. 1 | Revidovaná kritéria pro AFF dle Pracovní skupiny ASBMR (2014). Upraveno podle [3]. Ke splnění kritérií musí být zlomenina lokalizována v diafýze femoru, distálně od malého trochanteru a proximálně od epikondylů femoru. Splněna musí být 4 z 5 velkých kritérií. Splnění malých kritérií, která se u těchto zlomenin někdy vyskytují, není nezbytné.

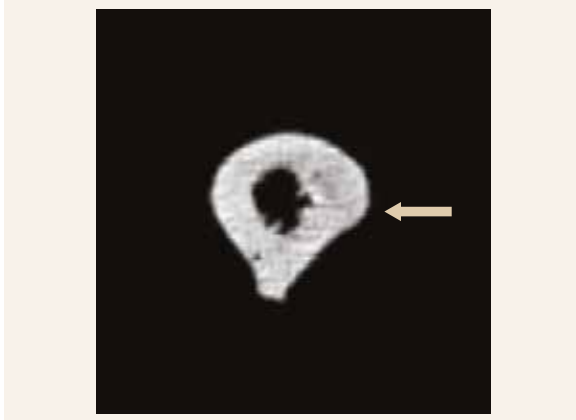
velká kritéria	minimální nebo žádný traumatický děj
	iniciace v laterální části kortexu, transversální, ev. šikmá
	kompletní AFF: zasahuje laterální i mediální kortex, případně s mediálním hrotem inkompletní AFF: zasahuje pouze laterální kortex
malá kritéria	netříšřivá nebo minimálně tříšřivá charakteristika
	lokalizované periostální a endostální ztlustění laterálního kortexu v místě zlomeniny (znamení zobáku)
	generalizované ztlustění kortikalis diafýzy femoru
	unilaterální či bilaterální prodromální příznaky (bolest v třísele či ve stehně)
	bilaterální nekompletní nebo kompletní AFF
	opožděné hojení

délky, 15 cm suprakondylárně, a v AP projekci lokálně i sklerotickou příčnou linií (obr. 1). Pro naléhavé podezření na inkompletní AFF bylo 11. 1. 2018 doplněno CT vyšetření s nálezem horizontálně probíhající vlasové linie v laterální části kortikalis ve střední třetině diafýzy levého femoru. Po konzultaci s radiologem byl tento nález interpretován jako inkompletní fraktura femorální kosti se zesílením kortikalis v laterální části kosti. Mediální část

Obr. 1 | RTG-snímek levé stehenní kosti (9. 1. 2019, vstupní): rozšíření kortikalis diafýzy levého femoru laterálně a sklerotická příčná linie



Obr. 2 | CT-scan levé stehenní kosti (11. 1. 2019, vstupní): horizontálně probíhající vlasová linie v laterální části kortikalis ve střední třetině diafýzy levého femoru



kortikalis byla intaktní (obr. 2). Téhož dne bylo provedeno i scintigrafické vyšetření skeletu po aplikaci ^{99m}Tc difosfonátu, které identifikovalo patologické změny v diafýze femoru l. sin., jež popisující lékař (i přes podrobně vysvětlenou anamnézu) nesprávně interpretoval jako osteoblastické ložisko (obr. 3).

CT i scintigrafický nález byly typické pro inkompletní atypickou zlomeninu diafýzy stehenní kosti levé strany po dlouhodobé aplikaci bisfosfonátů. Pacientka splnila 4 z 5 velkých kritérií AFF (tab. 1) a AFF jsme považovali za jednoznačně prokázanou.

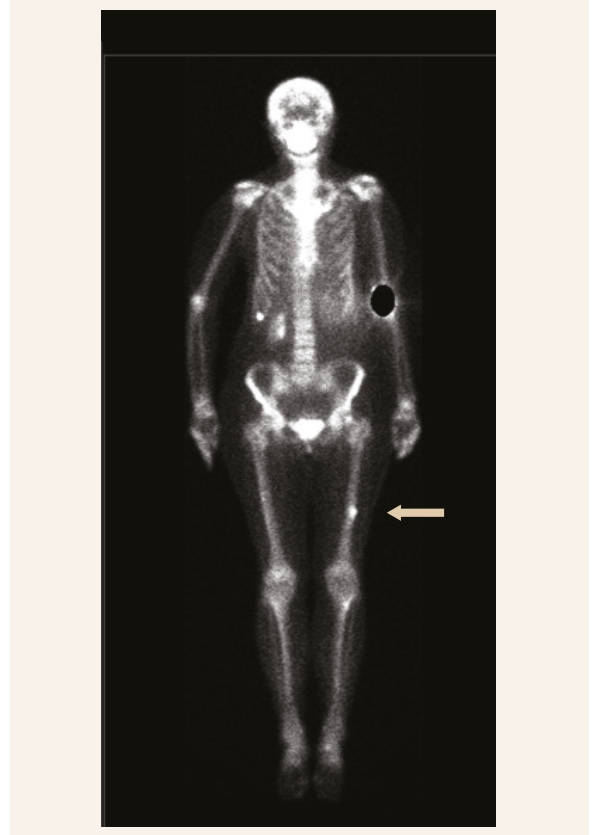
Vzhledem k častému bilaterálnímu postižení jsme provedli i RTG-snímek druhostranné stehenní kosti, který byl bez patologických změn.

Terapie AFF

Prvním opatřením bylo přerušení aplikace ibandronátu a odlehčení levé dolní končetiny oporou o 1 francouzskou hůl.

Pacientka pokračovala v suplementaci vápníkem do celkového denního příjmu 1 200 mg a cholekalciferolem 1 440 IU denně. Byl doplněn vitamin K_2 ve formě MK-7

Obr. 3 | Kostní scintigrafie ^{99m}Tc značeným oxidronátem disodným (11. 1. 2019, vstupní): „osteoblastické ložisko“ v diafýze levého femoru



v dávce 60 μg denně. S přihlédnutím ke kazuistickým sdělením o úspěšnosti podávání teriparatidu v léčbě inkompletní i kompletní AFF jsme se rozhodli pro časově omezenou aplikaci teriparatidu v registrované dávce 20 μg denně s.c.

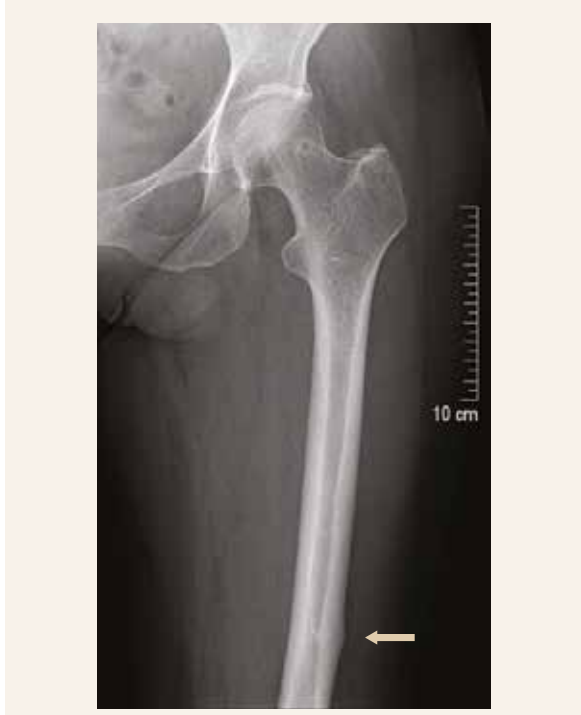Další průběh

Kontrolní RTG-vyšetření po 3 měsících léčby ukázalo perzistující rozšíření kortikalis v polovině délky levého

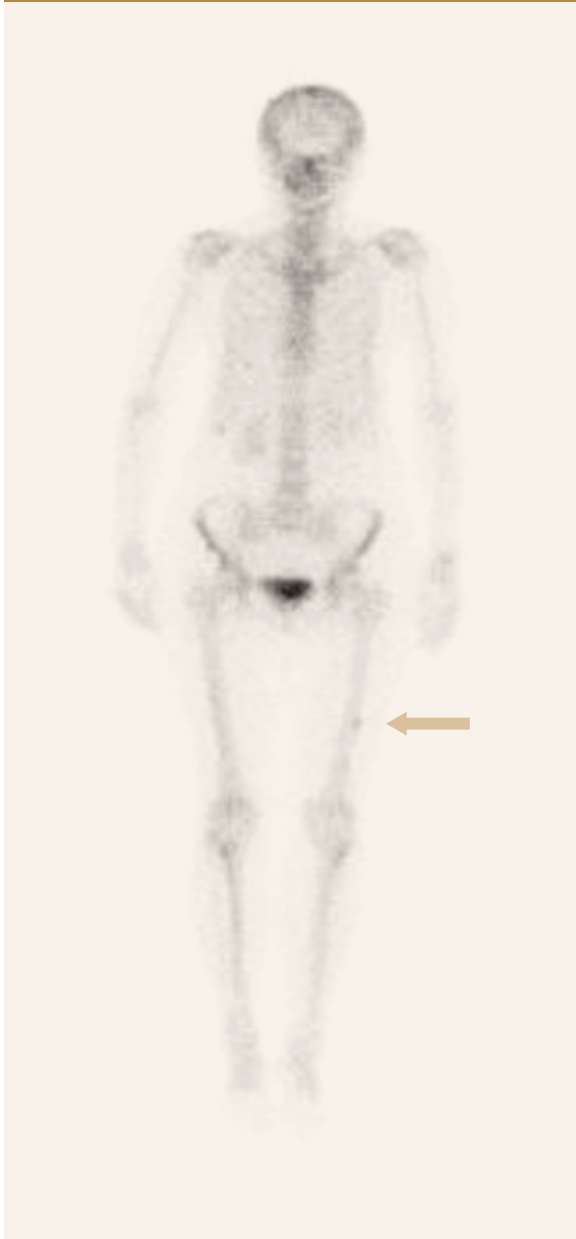femoru se stále viditelnou linií lomu. Proto jsme v nastavené léčbě pokračovali s předpokladem, že komplexní vyšetření zopakujeme po dalších 3 měsících, tj. po celkovém trvání léčby v délce 6 měsíců.

RTG-vyšetření z 19. 7. 2019 ukázalo asymetrické zesílení distální diafýzy levého femoru, zřejmě zhojenou frakturu (obr. 4). CT-scan z 15. 7. 2019 byl interpretován jako stav po AFF při terapii bisfosfonáty ve střední třetině diafýzy levého femoru. Ve srovnání s CT-scanem z ledna

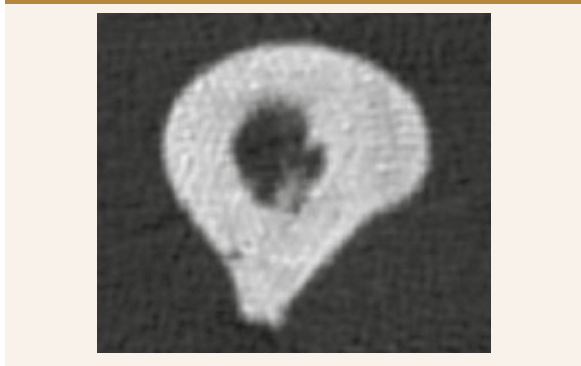Obr. 4 | RTG-snímek levé stehenní kosti (19. 7. 2019 po 6 měsících léčby): asymetrické zesílení distální diafýzy levého femoru; zhojená fraktura



Obr. 6 | Kostní scintigrafie $^{99\text{m}}\text{Tc}$ značeným oxidronátem disodným (5. 8. 2019 po 6 měsících léčby): regrese ložiskového zvýšení metabolické aktivity ve střední třetině levého femoru



Obr. 5 | CT-scan levé stehenní kosti (15. 7. 2019 po 6 měsících léčby): vlasová linie infrakce kortikalis ve střední třetině diafýzy levého femoru již není zřetelná



2019 vlasová linie infrakce kortikalis ve střední třetině diafýzy levého femoru již nebyla zřetelná, přetrvávalo jen mírné lokalizované rozšíření kortikalis na 10 mm (obr. 5). Scintigrafické vyšetření skeletu z 5. 8. 2019 ve srovnání s vyšetřením z ledna 2019 ukázalo regresi ložiskového zvýšení metabolické aktivity ve střední třetině levého femoru (obr. 6). Vyšší metabolická aktivita i po zhojení zlomeniny běžně přetrvává několik měsíců.

Po 6 měsících léčby jsme tedy konstatovali zhojení inkompletní atypické zlomeniny diafýzy levé stehenní kosti.

Markery kostní remodelace

Průběh antiresorpční i osteoanabolické léčby pacientky z popisovaného případu jsme podrobně, i když nikoli v pravidelných intervalech, dokumentovali vývojem markerů kostní remodelace. Po celou dobu sledování byly hodnoceny sérové hladiny karboxytermálního telopeptidu kolagenu typu I (s-CTX) a od listopadu 2011 i aminoterminálního propeptidu prokolagenu typu I (s-PINP), graf.

Diskuse

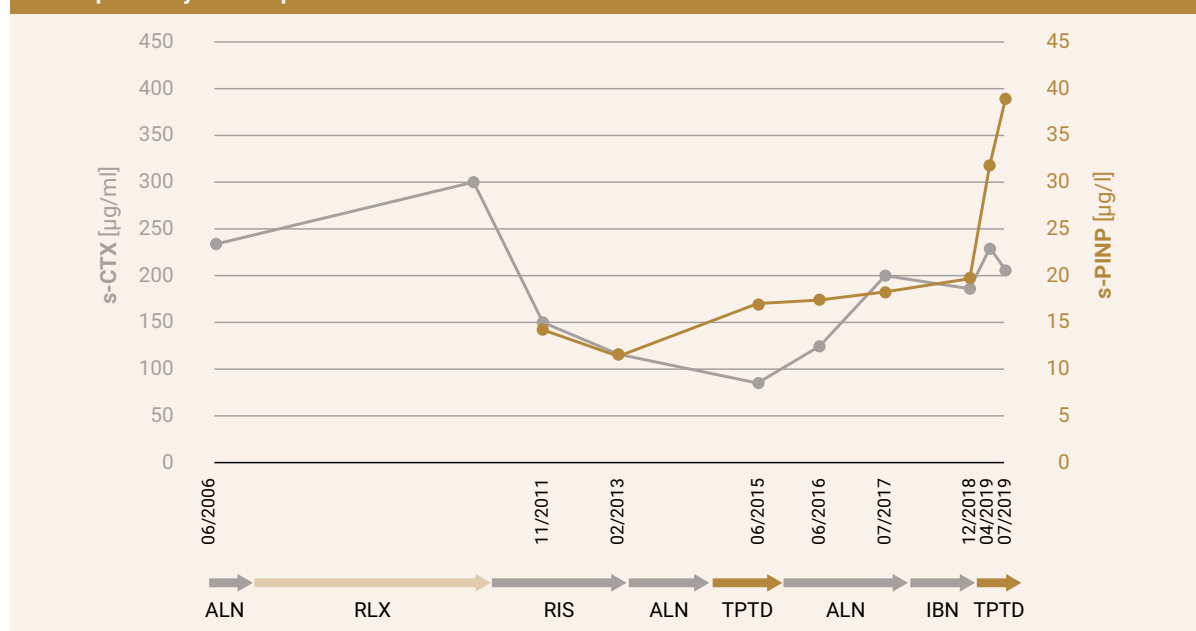
Ke známým rizikovým faktorům AFF patří užívání bisfosfonátů (zvláště > 4 roky), denosumabu a dalších preparátů s antiresorpční složkou – odanakatibu a romosozumabu. Riziko AFF zvyšuje i užívání glukokortikoidů, asijský původ (osoby žijící v Evropě a Severní

Americ), valgozita krčků a přetěžování jedné dolní končetiny (vlastní pozorování). Osoby s AFF jsou v průměru mladší než jedinci, kteří utrpěli frakturu proximálního femoru. Užívání inhibitorů protonové pumpy (PPI), diabetes mellitus 2. typu a revmatoidní artritida jsou – oproti předchozím názorům – nanejvýš slabými prediktory AFF [2]. Časnou fází inkompletní AFF lze jako ztluštění kortikalis identifikovat na prodlouženém scanu femoru v rámci běžného DXA vyšetření [8].

Jedním z důvodů, proč se prosazuje přerušení dlouhodobé léčby bifosfonáty (tzv. drug holiday) je prevence rozvoje dlouhodobých nežádoucích účinků, včetně AFF. Přerušení aplikace bisfosfonátů vede k rychlému a výraznému snížení rizika AFF o 70 % po 1 roce bez podávání bisfosfonátů [7].

Terapie inkompletní AFF sestává z přerušení aplikace bisfosfonátů, adekvátní suplementace vápníkem a vitamínem D, v případě minimálních obtíží a malého rozsahu linie lomu odlehčení postižené končetiny na 2–3 měsíce [2]. Tato opatření jsme v plném rozsahu uplatnili i v případě naší pacientky. Při nálezů pokročilé inkompletní AFF se uplatňuje profylaktické nitrodřeňové hřebování [9], ale ani tento přístup není absolutní garancí dobré prognózy [10]. V našem případě jsme využili potenciál teriparatidu akcelarovat hojení zlomenin, což je přístup, který lze v případě inkompletní i kompletní AFF považovat za ověřený (43% úspěšnost hojení inkompletní AFF do 6 měsíců po jeho aplikaci) [11]. Je prav-

Graf | Vývoj markerů kostní remodelace při sekvenci bisfosfonáty – teriparatid – bisfosfonáty – teriparatid u pacientky s inkompletní AFF



ALN – alendronát IBN – ibandronát RIS – risedronát RLX – raloxifen s-CTX – karboxyterminální telopeptid kolagenu typu 1 v séru s-PINP – aminoterminální propeptid prokolagenu typu 1 v séru TPTD – teriparatid

děpodobné, že k efektu 6měsíční kúry přispěla i zachovaná reaktivita kosti na teriparatid, která bývá po dlouhodobé léčbě bisfosfonáty utlumena či oddálena [12]. Účinnost teriparatidu ilustroval zřetelný vzestup markeru kostní novotvorby PINP (19,7 µg/l před zahájením, 38,9 µg/l po ukončení, tj. nárůst o 97 %), který je považován za nejvhodnější indikátor biologické účinnosti teriparatidu [13].

Závěr

Atypická fraktura femoru je vzácnou, ale závažnou komplikací dlouhodobé antiremodelační léčby osteoporózy.

Protože neexistuje spolehlivý klinicky použitelný parametr, který by identifikoval pacienty ve zvýšeném riziku AFF, v případě aplikace antiresorpčních preparátů po dobu delší než 4 roky považujeme za nezbytné pravidelné dotazování pacientů na prodromální příznaky AFF.

Z popisu našeho případu vyplývá, že ani roční aplikace teriparatidu, která dlouhodobou léčbu bisfosfonáty rozdělila na 2 zhruba 4–5letá období, nedokázala zabránit rozvoji AFF. Na druhou stranu krátkodobá aplikace teriparatidu velmi pravděpodobně zprostředkovala její zhojení.

Literatura

1. Armamento-Villareal R, Napoli N. Suppressed bone turnover during alendronate therapy for high-turnover osteoporosis. *NEJM* 2006; 355(9): 2048. Dostupné z DOI: <<http://dx.doi.org/10.1056/NEJMc062268>>.
2. Black DM, Abrahamsen B, Bouxsein ML et al. Atypical Femur Fractures – Review of epidemiology, relationship to bisphosphonates, prevention and clinical management. *Endocrine Rev* 2019; 40(2): 333–368. Dostupné z DOI: <<http://dx.doi.org/10.1210/er.2018-00001>>.
3. Shane E, Burr D, Abrahamsen B, et al. Atypical subtrochanteric and diaphyseal femoral fractures: Second report of a task force of the American society for bone and mineral research. *J Bone Miner Res* 2014; 29(1): 1–23. Dostupné z DOI: <<http://dx.doi.org/10.1002/jbmr.1998>>.
4. Bala A, Gaillard F. Insufficiency fracture. Dostupné z WWW: <<https://radiopaedia.org/articles/insufficiency-fracture>>.
5. Shane E, Burr D, Ebeling PR et al. Atypical subtrochanteric and diaphyseal femoral fractures: Report of a task force of the American society for bone and mineral research. *J Bone Miner Res* 2010; 25(11): 2267–2294. Dostupné z DOI: <<http://dx.doi.org/10.1002/jbmr.253>>.
6. Rizzoli R, Akesson K, Bouxsein M et al. Subtrochanteric fractures after long-term treatment with bisphosphonates: a European society on clinical and economic aspects of osteoporosis and osteoarthritis and International osteoporosis foundation working group report. *Osteoporos Int* 2011; 22(2): 373–390. Dostupné z DOI: <<http://dx.doi.org/10.1007/s00198-010-1453-5>>.
7. Schilcher J, Koeppen V, Aspenberg P et al. Risk of atypical femoral fracture during and after bisphosphonate use Full report of a nationwide study. *Acta Orthop* 2015; 86(1): 100–107. Dostupné z DOI: <<http://dx.doi.org/10.3109/17453674.2015.1004149>>.
8. van de Laarschot DM, Smits AAA, Buitendijk SKC et al. Screening for atypical femur fractures using extended femur scans by DXA. *J Bone Mineral Res* 2017;32(8): 1632–1639. Dostupné z DOI: <<http://dx.doi.org/10.1002/jbmr.3164>>.
9. Chang-Wug O, Jong-Keon O, Ki-Chul P et al. Prophylactic Nailing of Incomplete Atypical Femoral Fractures. *Sci World J* 2013; 450148. Dostupné z DOI: <<http://dx.doi.org/10.1155/2013/450148>>.
10. Schemitsch C, Kuzky P, McKee M. Atypical femoral fracture despite prophylactic intramedullary nailing: A case report. *JBJS Case Connect* 2015; 5(3): e57. Dostupné z DOI: <<http://dx.doi.org/10.2106/JBJS.CC.N.00066>>.
11. van de Laarschot DM, McKenna M, Zillikens MC. Medical management of atypical femur fractures: a systematic review. *J Clin Endocrinol Metab* 2020; 105(5): 1682–1699. Dostupné z DOI: <<http://doi:10.1210/clinem/dgq295>>.
12. Obermayer-Pietsch B, Marin F, McCloskey EV et al. Effects of two years of daily teriparatide treatment on BMD in postmenopausal women with severe osteoporosis with and without prior antiresorptive treatment. *J Bone Miner Res* 2008; 23(10): 1591–1600. Dostupné z DOI: <<http://dx.doi.org/10.1359/jbmr.080506>>.
13. Kregge JH, Lane, NE, Harris JM et al. PINP as a biological response marker during teriparatide treatment for osteoporosis. *Osteoporos Int* 2014; 25(9): 2159–2171. Dostupné z DOI: <<http://dx.doi.org/10.1007/s00198-014-2646-0>>.