

# Onychomatrikóm: raritný tumor nechtového matrix.

## Popis prípadu

Fedorcová P.<sup>1</sup>, Mečiarová P.<sup>1</sup>, Urbanček S.<sup>1</sup>, Dianová-Klemaníčová A.<sup>2</sup>

<sup>1</sup>Dermatovenerologická klinika SZU, Banská Bystrica  
prednosta MUDr. Slavomír Urbanček, PhD.

<sup>2</sup>Martinské bioptické centrum s. r. o., Banská Bystrica

### SÚHRN

Onychomatrikóm je zriedkavo popisovaným benígnym fibroepiteliálnym tumorom nechtového matrix. Autori prezentujú prípad onychomatricomu diagnostikovaného po viac ako 10 rokov trvania. Vyšetrenie magnetickou rezonanciou ukázalo typický obraz ochorenia. Terapeutická ablácia nechtovej platničky a následné histologické vyšetrenie potvrdilo predpokladanú diagnózu. Autori poskytujú súčasný prehľad poznatkov o tomto ochorení a jeho diferenciálnu diagnostiku.

**Kľúčové slová:** onychomatrikóm – magnetická rezonancia – fibroepiteliálny tumor – ablácia nechtovej platničky – nechtový matrix

### SUMMARY

#### Onychomatricoma: A Rare Tumor of the Nail Matrix. Case Report

Onychomatricoma is a rarely described benign fibroepithelial tumor of the nail matrix. The authors present a case of onychomatricoma diagnosed after more than 10 years of duration. Magnetic resonance imaging showed a typical picture of the disease. Therapeutic ablation of the nail plate and subsequent histological examination confirmed the suspected diagnosis. The authors provide a current overview of knowledge about this disease and its differential diagnosis.

**Key words:** onychomatricoma – magnetic resonance imaging – fibroepithelial tumor – nail plait ablation – nail matrix

Čes-slov Derm, 100, 2025, No. 1, p. 42–46

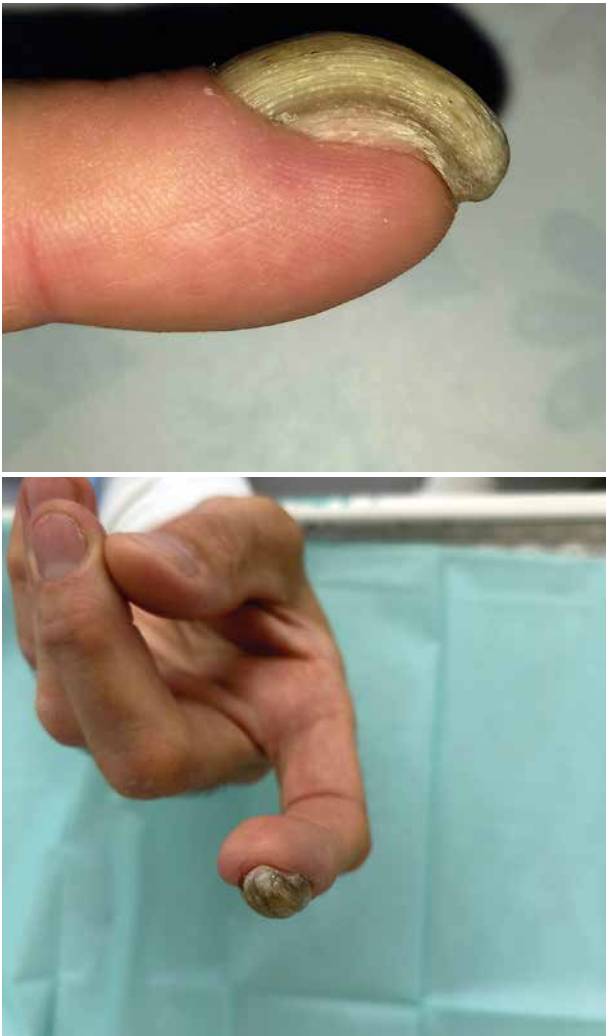
### ÚVOD

Onychomatrikóm je zriedkavý benígny tumor nechtového matrix, rastúci väčšinou asymptomaticky počas viacerých rokov. Tumor býva častokrát hlavne v úvode vzniku chybné považovaný za onychomykózu, prípadne môže byť dystrofická platnička sekundárne infikovaná. V pokročilom štádiu je však pomerne dobre diagnostikovateľný vďaka svojim charakteristickým makroskopickým znakom, ako je zhrubnutie postihnutej nechtovej platničky, pozdĺžne ryhovanie, leukonychia, trieskovité zakrvácania [1]. Doplnujúcim vyšetrením je aj ultrasonografické (USG) vyšetrenie alebo magnetická rezonancia (MR). Definitívnym diagnostickým záverom ponúkne však až histologické vyšetrenie zrealizované odoslaním vzorky po ablácii nechtovej platničky. Ide zároveň aj o jedinou terapeutickú metódu.

### POPIS PRÍPADU

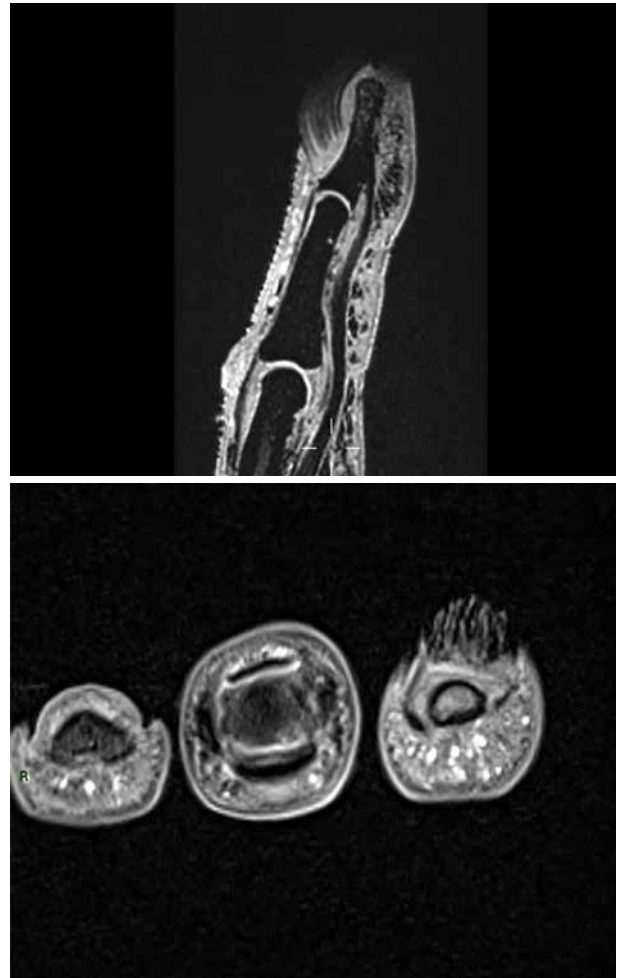
V kožnej ambulancii bol vyšetrený 55 ročný muž, s viac ako 10 ročnou anamnézou progredujúcich

dystrofických zmien na nechtovej platničke druhého prstu ľavej ruky. Ku vzniku zmien na nechtovej platničke došlo bez predchádzajúcej traumatizácie. Počas tohto obdobia bol i napriek negatívne mykologickému vyšetreniu liečený opakovane celkovými aj lokálnymi antimykotikami, ale bez výraznejšieho efektu. V posledných rokoch sa pridružil aj edém a začervenanie v oblasti proximálneho nechtového valú. Pre tieto ťažkosti bol vyšetrený v chirurgickej ambulancii, kde mu bola odporučená RTG vyšetrenie, avšak bez popisovanej patológie. Subjektívne pacient udával len občasnú bolestivosť v okolí nechtovej platničky, negatívne vnímal skôr estetickú stránku prejavu a problematické strihanie nechta. Pri lokálnom vyšetrení bolo pozorované nerovnomerné zhrubnutie nechtovej platničky takmer v celom rozsahu, s len minimálnym nálezom zvyšku nechtovej platničky bez dystrofických zmien v mediálnom okraji nechta. Necht bol priečne aj pozdĺžne zakrivený, s výrazným pozdĺžnym ryhovatením. Pri dermatoskopickom vyšetrení boli prítomné trieskovité hemorágie v distálnych dvoch tretinách postihnutej časti nechta (obr. 1 a 2).

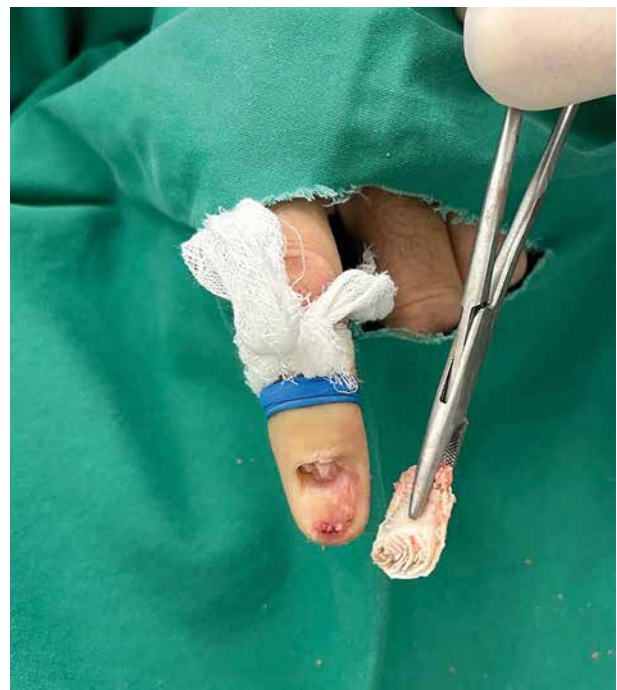

**Obr. 1, 2.** Nechtová platnička pred operačným výkonom

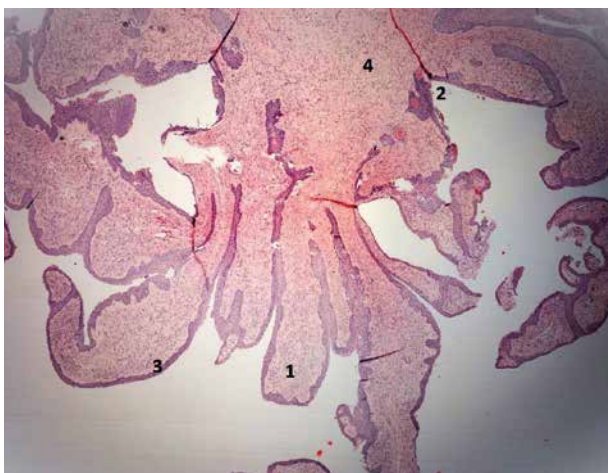
Vzhľadom na uvedený klinický obraz bolo u pacienta vyslovené podozrenie na onychomatrikóm. MR vyšetrenie detegovalo na sagitálnom reze viditeľnú zhrubnutú nechtovú platničku, na axiálnom reze zase dutinky v dystrofickej nechtovej platničke a vláknité výbežky tumoru, viditeľný bol aj zvyšok nechtovej platničky bez postihnutia tumorom (obr. 3a a 3b). Uvedený nález ešte viac podporil predpokladanú diagnózu onychomatrikómu, preto bola pacientovi navrhnutá kompletná ablácia nechtovej platničky. Po avulzii nechtovej platničky bol evidentný vilóznny tumor nechtového matrix. Na proximálnom konci nechtovej platničky boli viditeľné lievikovité kavitácie, charakteristické pre onychomatrikóm (obr. 4). Tumor bol odstránený exkocheľáciou v kombinácii s deštrukciou CO<sub>2</sub> laserom a materiál odoslaný na histologické vyšetrenie, ktoré potvrdilo diagnózu onychomatrikómu. Obrázok 5 zobrazuje charakteristické črty onychomatrikómu zachytené pri histologickom vyšetrení, a to papilárne výbežky tvaru prstov rukavice, indentácie medzi výbežkami tvaru písmena V, krycí epitel matrikálneho typu a strómu s neusporadanými stromálnymi bunkami.



**Obr. 3.** MR zobrazenie postihnutého nechtu  
a) sagitálny rez,  
b) axiálny rez



**Obr. 4.** Avulzia nechtovej platničky



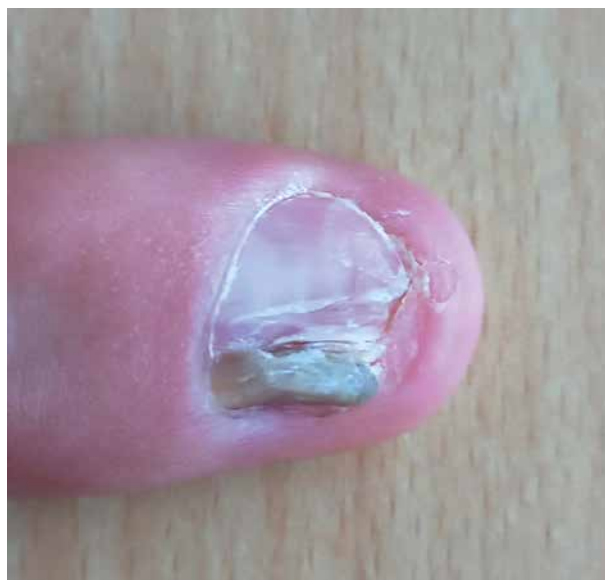**Obr. 5.** Histologický obraz

- 1 – papilárne výbežky tvaru prstov rukavice
- 2 – indentácie medzi výbežkami tvaru V
- 3 – krycí epitel matrikálneho typu
- 4 – stróma s neusporiadanými stromálnymi bunkami

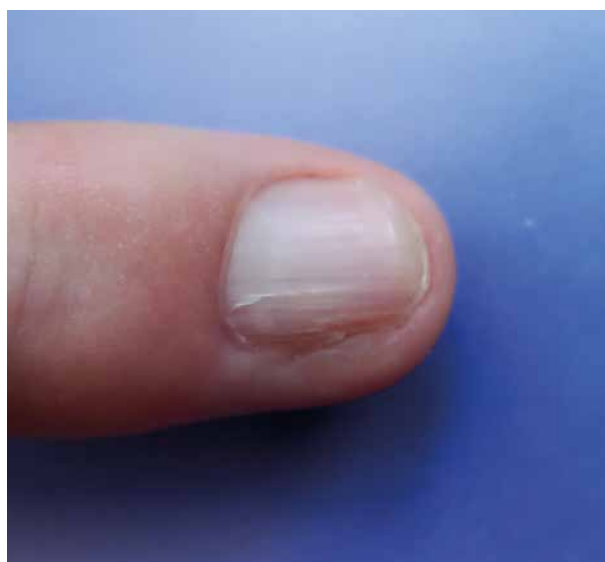Imunohistochemicky bola detegovaná expresia znaku CD34+, ktorý je pozitívny aj pri fibroepiteliálnych nádoroch, s proliferačným indexom Ki67 cca 1%, čo tiež podporuje klinickú diagnózu onychomatrikóm. Po 4 mesiacoch od ablácie nechtovej platničky pacient prichádza na vyšetrenie pre recidívu tumoru v laterálnom okraji nechtovej platničky, pravdepodobne v dôsledku zvyškov tumoru v oblasti nechtového matrix napriek predchádzajúcemu výkonu (obr. 6). Bola preto realizovaná parciálna ablácia postihnutej časti s tumoróznou masou aj s následnou fenolizáciou. Pri kontrole rok od operačného výkonu bol pacient bez recidívy tumoru, postupne vyrastá nechťová platnička s miernymi dystrofickými zmenami v mediálnom okraji (obr. 7). Erytém a edém v oblasti proximálneho valu zregredoval po prvom operačnom zákroku, bez následnej recidívy.

## DISKUSIA

Onychomatrikóm je benígny tumor nechtového matrix, prvýkrát popísaný Baranom a Kintom v roku 1992. Ide o fibroepiteliálny tumor tvorený prstovitými výbežkami vychádzajúcimi z nechtového matrix, ktoré sú onychogénne a zodpovedné za zhrubnutie nechtovej platničky a následnú xantonychiu [1]. Literatúra doteraz uvádza menej ako 200 popísaných prípadov [4]. V štúdiách je tumor popisovaný väčšinou v prípade žien stredného veku, hlavne v piatej dekáde života, ale je publikovaných niekoľko kazuistík, ktoré vylučujú sexuálnu predilekciu [5]. Najčastejšie sú popisované prípady pacientov kaukazskej rasy, ale v posledných rokoch boli publikované aj prípady pacientov ázijského, afrického a hispánskeho pôvodu [6]. Doteraz bol publikovaný jeden pediatrický prípad výskytu onychomatrikómu u 4-ročného dieťaťa [1]. Nádor postihuje približne v 75%



**Obr. 6.** Recidíva tumoru



**Obr. 7.** Nechťová platnička rok od výkonu

prípadoch prsty na rukách, v približne v 2/3 prípadov ide predilekčne o stredný prst [1]. Ak sú postihnuté nechty na nohách, ide najčastejšie o palec [4]. Postihuje jeden, alebo aj viacero prstov súčasne [5]. Na diagnózu onychomatrikómu môžu upozorniť viaceré pomerne charakteristické znaky, ktorými sú zhrubnutie nechtovej platničky a často viditeľná aj kontrastná nepostihnutá normálna časť nechtovej platničky, pozdĺžne a priečne zakrivenie postihnutej časti nechtu, leukoxantonychia (biele a žlté sfarbenie nechtovej platničky), pozdĺžne ryhovatenie, trieskovité zakrvácania (vo väčšine prípadov v proximálnej časti nechtovej platničky, zriedkavo aj distálne) a dutiny v tvare plástu na prednom okraji dystrofickej nechtovej platničky [1].

V rámci diferenciálnej diagnostiky je možné uvažovať hlavne o fibrokeratóme a periunguálnom fibróme.

Medzi ďalšie diagnózy, ktoré je potrebné brať do úvahy, patrí onychomykóza, spinocelulárny karcinóm, Bowenova choroba, či subungválne lokalizovaná verruca vulgaris [1, 2, 5, 12].

Literatúra popisuje aj netypické klinické prezentácie tohto tumoru. V roku 2019 Jaeger et al. popísali prípad obrovského onychomatrikómu, ktorý bol diagnostikovaný u 60 ročného juhoázijského jedinca. Ten sa prezentoval veľkým kupolovitým nechtom. Do tej doby autori evidovali 5 prípadov obrovského onychomatrikómu, všetky so vznikom po predchádzajúcej traume v anamnéze [6]. Popisovaná je aj forma asociovanú s dorzálnym pterygiom a prípad onychomatrikómu, ktorý mimikoval subungválny melanóm [3, 7]. Známý je aj prípad onychomatrikómu prezentujúceho sa krvácaním nechtovej platničky [11]. Vzhľadom na dystrofické zmeny nechtovej platničky nie je zriedkavá ani koexistencia nádoru s mykotickým postihnutím nechtovej platničky [1,5].

Hoci k stanoveniu diagnózy napomáhajú charakteristické klinické znaky, občas je v prípade diagnostických rozpakov možné doplniť aj doplnkové zobrazovacie vyšetrenia pred samotným operačným výkonom. RTG vyšetrenie v tomto prípade nie je v diagnostike prínosné, keďže nevykazuje skeletálne postihnutie tumorom. Pri USG vyšetrení sa zobrazuje hypoechogénna nádorová lézia, ktorá postihuje matrix nechtu, a hyperechogénna časť, ktorá zodpovedá prstovitému výbežkom tumoru, s nízkym prietokom krvi [5]. Literatúra popisuje aj 4 prípady využitia konfokálnej mikroskopie, použitej v rámci predoperačnej prípravy [13].

Snímky získané pomocou MR sú v prípade onychomatrikómu patognomické. Sagitálne snímky zvyčajne jadro tumoru v oblasti nechtového matrix s invagináciou lézie do nechtovej platničky v tvare písmena Y. Centrum ukazuje nízky signál na všetkých snímkoch s periférnym okrajom so signálom identickým s normálnou epidermou. Distálne vláknité výbežky vykazujú vyšší signál z dôvodu prítomnosti mukoidnej strómy s vysokým obsahom vody. Axiálne rezy presne zobrazujú kavitácie zhrubnutej nechtovej platničky, vyplnené filamentóznymi výbežkami tumoru. Podľa literatúry nie sú známe iné lézie, ktoré by mali rovnakú prezentáciu na MR ako onychomatrikóm. Diagnóza však musí byť potvrdená aj histopatologicky, obzvlášť pri atypických prejavoch a náznaku malignity [1, 2, 4].

Tento fibroepiteliálny nádor pozostáva z dvoch anatomických zón – z proximálnej a distálnej zóny. Proximálna zóna sa nachádza pod proximálnym nechtoým valom, proximálna hranica začína v oblasti radixu nechtovej platničky a distálna hranica zodpovedá kutikule. Je charakterizovaná hlbokými epiteliálnymi invagináciami s keratogénnou zónou v tvare V, zhrubnutou nechtovou platničkou bez kavít, ale s vlnitým spodným okrajom, fibrilárnou strómou s jasnou demarkáciou od povrchu. Distálna zóna zodpovedá lunule a je charakterizovaná viacerými digitálnymi, rukavicovitými výbežkami, ktoré sú vystlané epitelom matrikálneho typu,

perforáciou nechtovej platničky viacerými kavitami, ktoré zvyčajne na distálnom okraji lunuly strácajú svoje výbežky a zaplňujú sa seróznou tekutinou, strómou spojivového tkaniva digitácií so zasahovaním hlboko do dermis, bez ohraničenia od zdravého tkaniva [1, 4, 5]. Ukazuje sa, že onychomatrikóm a nechtová matrica majú v podstate rovnaký profil expzie integrínov a cytokeratínov. CD34 je tradičný marker fibroepiteliálnych nádorov, ktorý je pozitívny aj pri onychomatrikóme. Imunohistochemicky sa využíva marker proliferácie Ki-67, ktorý vykazuje len nízku mieru proliferácie [1, 4].

Jedinou terapeutickou možnosťou v prípade onychomatrikómu je ablácia nechtovej platničky. V lokálne anestézii, po vykonaní avulzie nechtovej platničky, je možné sledovať samotný nádor „sasankovitého tvaru“ a typické zmeny na nechtovej platničke. Tumor by mal byť kompletne odstránený, vrátane zdravej časti nechtového matrix, aby sa zabránilo recidíve. V závislosti od poškodenia matrix pri odstraňovaní tumoru, môže dôjsť pooperačne k vyrastaniu dystrofickej nechtovej platničky [1, 5, 14].

---

## ZÁVER

Diagnostika onychomatrikómu býva pomerne často oneskorená a samotná diagnóza podhodnotená. K oneskoreniu stanovenia diagnózy však dochádza hlavne vinou pacienta. Deje sa tak z dôvodu pomalého rastu tumoru a absencie subjektívnych ťažkostí. Častým dôvodom na vyšetrenie je estetický rušivý vplyv, prípadne obmedzenie vo funkčnosti. Zo strany lekára dochádza najčastejšie k neskorému stanoveniu diagnózy pre možnú podobnosť s inými ochoreniami nechto, napr. pri onychomykóze vyskytujúcej sa izolovane na jednom prste, nereagujúcej na liečbu antimykotikami, dystrofických zmenách na jednom prste ruky či nohy, ako aj pre neznalosť charakteristických znakov tohto benígneho nádoru.

---

## LITERATÚRA

1. BARAN, R. et al. *Baran & Dawber's diseases of the nails and their management*. 5th, Hoboken NJ: Wiley-Blackwell, 2019. 979 p. ISBN 9781119324256.
2. CHARFI, O., JABER, K., KHAMMOUMA, F. et al. Magnetic Resonance Imaging in the Diagnosis of Onychomatricoma: A Case Report. *Skin Appendage Disorders*, 2019, 5(4), p. 246–250.
3. ISALES, MC., HAUGH, AM., BUBLEY, J. et al. Pigmented onychomatricoma: a rare mimic of subungual melanoma. *Clin Exp Dermatol.*, 2018, 43(5), p. 623–626.
4. JAEGER, T. N. G., CANELLA, C., LEVERONE, A. P., NAKAMURA, R. C. Onychomatricoma with Onychomycosis: A Case Report and Review of the Literature. *Skin Appendage Disord.*, 2021, 7(5), p. 422–426.

5. JOO, H. J., KIM, M. R., CHO, B. K., YOO, G., PARK, H. J., Onychomatricoma: A Rare Tumor of Nail Matrix. *Ann Dermatol.*, 2016, 28(2), p. 237–241.
6. KAMATH, P., WU, T., VILLADA, G., ZAIAC, M., ELGART, G., TOSTI, A. Onychomatricoma: A Rare Nail Tumor with an Unusual Clinical Presentation. *Skin Appendage Disord.*, 2018, 4(3), p. 171–173.
7. PERRIN, C., BARAN, R. Onychomatricoma with dorsal pterygium: pathogenic mechanisms in 3 cases. *J Am Acad Dermatol.*, 2008, 59(6), p. 990–994.
8. PERRIN, C., BARAN, R., BALAGUER, T. et al. Onychomatricoma: new clinical and histological features. A review of 19 tumors. *Am J Dermatopathol.*, 2010, 32(1), p. 1–8.
9. PERRIN, C. Onychomatricoma Micropapilliferum, a New Variant of Onychomatricoma: Clinical, Dermoscopic, and Histological Correlations (Report of 4 Cases). *Am J Dermatopathol.*, 2020, 42(2), p. 103–110.
10. PIRACCINI, B.M., ANTONUCCI, A., RECH, G. et al. Onychomatricoma: first description in a child. *Pediatr Dermatol.*, 2007, 24(1), p. 46–48.
11. RAISON-PEYRON, N., ALIREZAI, M., MEUNIER, L. et al. Onychomatricoma: an unusual cause of nail bleeding. *Clin Exp Dermatol.*, 1998, 23(3), p. 138.
12. RUSHING, C.J., IVANKIV, R., BULLOCK, N.M. et al. Onychomatricoma: A Rare and Potentially Under-reported Tumor of the Nail Matrix. *J Foot Ankle Surg.*, 2017, 56(5), p. 1095–1098.
13. SANCHEZ, M., HU, S., MITEVA, M., TOSTI, A. Onychomatricoma has channel-like structures on in vivo reflectance confocal microscopy. *J Eur Acad Dermatol Venereol.*, 2014, 28(11), p. 1560–1562.
14. TAMBLE, S. A., ANASARI, S. M. M., NAYAK, C. S., CHOKKAR, R., Patil, P. D. Surgical Management of Onychopapilloma, Onychomatricoma, and Subungual Osteochondroma: Case Series. *J Cutan Aesthet Surg.*, 2018, 11(3), p. 143–147.

#### Prehlásenie o konflikte záujmov

Autori v súvislosti s témou práce v posledných 12 mesiacoch nespolupracovali so žiadnou farmaceutickou firmou.

Do redakcie došlo dne 9. 7. 2024.

Adresa pro korespondenci:  
 MUDr. Petra Fedorcová  
 Dermatovenerologická klinika SZU  
 FNsP F. D. Roosevelta  
 Nám. Ludvíka Svobodu 1  
 975 17 Banská Bystrica  
 Slovenská republika  
 e-mail: psimekova@gmail.com