

Změny nehtových plotének rukou i nohou trvající 10 let

Kunešová N., Schönová H., Petráčková M., Štork J.

Dermatovenerologická klinika VFN a 1. LF UK, Praha
přednosta doc. MUDr. Ondřej Kodet, Ph.D.

Čes-slov Derm, 99, 2024, No. 6, p. 260–262

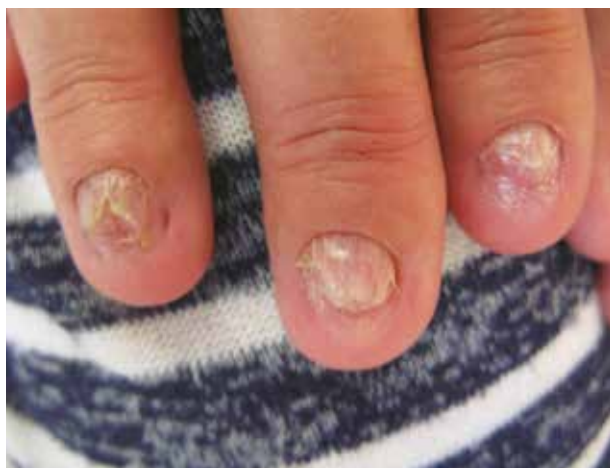KLINICKÝ PŘÍPAD

Pacientkou byla 52letá žena, která se s ničím neléčila, jejíž rodinná anamnéza byla bez pozoruhodností. Od 42 let pozoruje změny nehtových plotének rukou i nohou, čemuž předcházelo velmi stresové období. Nehtové ploténky nedorůstají či téměř chybí.

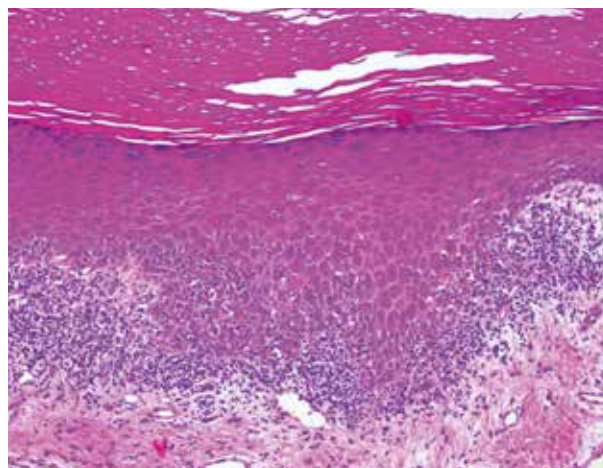
Před rokem byla provedena biopsie a histologické vyšetření na jiném pracovišti, histologický popis nebyl

k dispozici, v diferenciální diagnóze byla zvažována psoriáza a lichen planus.

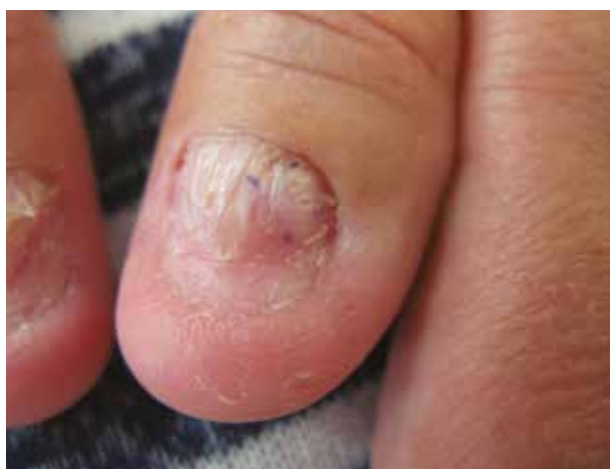Při objektivním vyšetření byly na všech nehtech rukou a halluxů patrné tenké, distálně se třepící, krátké či chybějící nehtové ploténky, vykazující podélné praskliny (obr. 1). Byla provedena biopsie z nehtového lůžka I. prstu levé ruky (obr. 2).



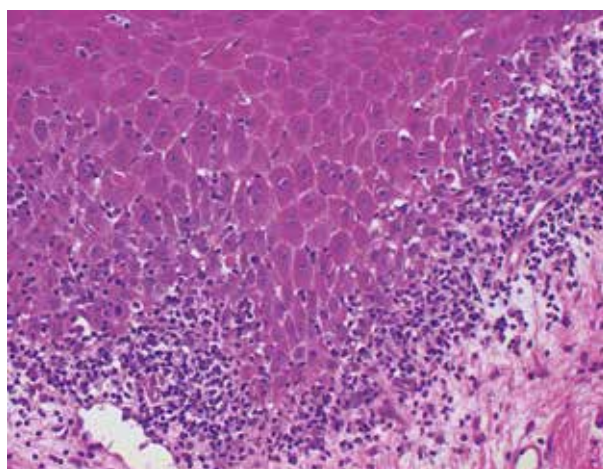
Obr. 1



Obr. 3



Obr. 2



Obr. 4

HISTOPATOLOGICKÝ NÁLEZ

(biopsie z nehtového lůžka I. prstu levé ruky)

Epidermis je místy mírně akantotická, krytá převážně ortohyperkeratózou s ojedinělou parakeratózou, vykazuje místy vakuolizaci v oblasti bazální membrány s přítomností četných eozinofilních cytoidních tělísek, v přilehlém koriu je pruh mononukleárního infiltrátu pronikajícího do spodních vrstev epidermis (obr. 3–4 n s. 256). Zbytek excize beze změn. Houbové struktury metodou PAS neprokázány.

Závěr

Lichen planus.

Průběh

U pacientky byla zvažována systémová léčba acitretinem, na plánovanou kontrolu se však nedostavila.

DISKUSE A STRUČNÝ PŘEHLED

Lichen planus (LP) je chronické zánětlivé onemocnění neznámé etiologie postihující kůži, sliznice, kštici i nehty. Prevalence v populaci je 0,89 % s geografickou variabilitou [1]. Vyskytuje se nejčastěji ve středním věku, bez preference pohlaví u kožní varianty, orální forma postihuje 3–4krát více ženy. Patogeneze onemocnění není zcela jasná, roli hraje genetická predispozice, faktory prostředí, dysregulace imunitního systému vedoucí k destrukci bazálních keratinocytů prostřednictvím T buněk. Familiární výskyt je popsán až u 10,7 % případů, kdy nemoc vzniká zpravidla v mladším věku, projevy bývají závažnější s častými relapsy. Výskyt byl popsán i u jednovaječných dvojčat [6]. Na vzniku se také mohou podílet virové infekce (např. virus hepatitidy, herpes viry, VZV, HIV, HPV, Helicobacter pylori, covid-19), léky (ACE-inhibitory, beta blokátory, antiepileptika, lithium, soli zlata, diuretika, spironolakton, jódové kontrastní látky, nesteroidní antirevmatika, alopurinol, antimalarika, antidepresiva, inhibitory anti-TNF- α , anti-diabetika, penicilamin, aminoglykosidová antibiotika, inhibitory protonové pumpy, denosumab), kouření, radiační záření, byly zaznamenány i případy po vakcinaci virem hepatitidy B [1, 2, 6].

Postižení nehtů bylo popsáno u osob s kontaktní přecitlivělostí na chrom, cín, titan a rtuť [2]. Kožní projevy obvykle spontánně ustupují do 6 měsíců u více jak 50 %, do 18 měsíců až u 85 % nemocných. V případě

postižení sliznic, nehtů a kštice bývá průběh spíše chronický, špatně reagující na léčbu. Perzistující chronické léze, zejména na sliznicích, jsou řazeny mezi prekancerózy, proto je nutné pacienty pravidelně sledovat.

Lichen planus nehtů (NLP) se vyskytuje u 10–28 % pacientů s kožní formou tohoto onemocnění, izolované postižení nehtů je velmi vzácné (1–2 % případů) a zpravidla postihuje nehty nohou. U slizniční varianty LP bývají nehty postiženy častěji než u dalších forem onemocnění. Poškození nehtů rukou je častější než nohou, podobně jako u psoriázy je diskutován vliv Koebnerova fenoménu [1, 2, 6].

V 90–100 % případů dochází k poškození nehtové matrix, nehtové lůžko a nehtové valy mohou a nemusí být postiženy [2]. V klinickém obraze jsou nehtové ploténky ztenčené, lomivé, podélně rýhované, objevují se dolíčky nebo prohlubně, může být přítomna subunguální hyperkeratóza, ztlustění, erytém lunuly nebo změna barvy nehtové ploténky [3, 6]. Nedávno zjištěným znakem je roztřepení nehtu odpovídající odlučování jednotlivých onychocytů z nehtové ploténky [6]. V těžkých případech dochází k odlučování nehtových plotének (onycholýze), k přerůstání proximálního nehtového valu a srůstu s nehtovým lůžkem za vzniku dorzálního pterygia, vzácně až k trvalé ztrátě nehtů (anonychie). Za nevratnou změnu se považuje anonychie, pterygium a atrofie nehtové ploténky [3]. NLP se může manifestovat i jako erozivní/bulózní LP, idiopatická nehtová atrofie, syndrom žlutých nehtů. Asociace NLP a bazocelulárního karcinomu je velmi vzácná [6].

Závažnost postižení nehtů u NLP je klasifikována jako mírná, střední a těžká (tab. 1).

Diferenciální diagnóza NLP v případě izolovaného postižení je široká, zahrnuje především psoriázu, onychomykózu, dále nemoc štetpu proti hostiteli, lichenoidní lékové reakce, lichen striatus, trauma aj. [4].

K diagnóze, kromě klinických změn (zejména pterygia), může přispět dermatoskopické vyšetření ozřejmující nenápadné postižení [4], pátrání po jiných projevech lichen planus na kůži, sliznicích a kštici, v případě nejasné diagnózy provádíme histologické vyšetření.

V histopatologickém hodnocení je charakteristickým nálezem epidermální akantóza, ortohyperkeratóza, hypergranulóza, pruhovitý lymfocytární infiltrát přiléhající k epidermis a pronikající do jejích spodních partií se známkami vakuolizace bazální vrstvy, přítomnost eozinofilních cytoidních tělísek (Civatteho tělísek). Parakeratóza a spongióza je u NLP častější než u kožní varianty [6].

Tabulka 1. Lichen planus unguium – dělení podle závažnosti [4]

Mírný	ztenčení nehtové ploténky, podélné rýhování, distální štěpení < 3 mm, onycholýza < 25%, bez přítomnosti hyperkeratózy nehtového lůžka
Střední	částečné fisury nehtové ploténky, podélné rýhování, distální štěpení 3–5 mm, onycholýza 25–50%, skvrnitý erytém lunuly, subunguální hyperkeratóza
Těžký	úplné fisury nehtové ploténky, hluboké rýhy, štěpení > 5 mm, onycholýza > 50%, difuzní erytém lunuly, pterygium, ztráta nehtové ploténky (anonychie)

Vyšetření přímou imunofluorescencí typicky vykazují přítomnost shluků cytoidních tělísek v junkční zóně ve třídě IgM a úseky pruhovité, trásňovité imunofluorescence podél bazální membrány epidermis ve fibrinogenu [1].

NLP může mít nepředvídatelný a rychle progresivní průběh, který vede k funkčnímu dopadu a v některých případech k trvalé dystrofii nehtů. Léčbu je nutné zahájit včas, aby se zabránilo případnému jizvení a nevratnému poškození. Terapeutické možnosti založené na důkazech jsou však omezené.

V lokální terapii LP se uplatňují lokální kortikosteroidy (clobetasol propionát) nebo kalcineurinové inhibitory (0,1 % tacrolimus), v případě aplikace na nehty je lokální léčba méně účinná vzhledem ke snížené penetraci nehtovou ploténkou. V případě kožní varianty je další možností fototerapie UVB nebo PUVA [1], u NLP lokální PUVA [6].

Léčbou první linie NLP je intralezionální aplikace kortikosteroidu (triamcinolon acetonid) každých 4–5 týdnů, případně intramuskulárně, v závislosti na počtu postižených nehtů (≤ 3 vs. > 3). Intralezionální aplikace kortikoidu poskytuje cílený protizánětlivý účinek přímo v nehtové matrix bez systémových nežádoucích účinků intramuskulárních kortikosteroidů, je však bolestivá a vyžaduje znecitlivění. V případě postižení nehtového lůžka je lepší volbou intramuskulární aplikace kortikoidu, stejně tak při nespolupráci pacienta.

V těžkých a rychle progredujících případech (postižení více než 3 nehtů) představují léčbu druhé linie perorální retinoidy (acitretin 0,2–0,3 mg/kg/den nebo alitretinoin 30 mg/den).

U perzistujících případů zvažujeme imunopresivní léčbu cyklosporinem A, případně biologickou léčbu inhibitory TNF- α [6]. Biologická léčba přináší další terapeutické možnosti pro pacienty s LP (inhibitory TNF- α , anti IL-17 a anti IL-23), nejnovější studie ukazují velmi dobrý účinek inhibitorů Janusových kináz (JAK-i), které představují moderní cílenou léčbu, zatím chybí ale dostatek dat a zkušeností [5, 6].

Terapeutický efekt se hodnotí nejdříve po 3–6 měsících léčby. Minimální odpověď na léčbu se udává zlepšením o ≤ 25 %, mírná odpověď 26–50 %, střední 51–75 %, významný léčebný efekt 76–99% redukce projevů a 100% úplná remise [2].

SOUHRN

Změny nehtových plotének rukou i nohou trvající 10 let. Lichen Planus unguium

Autoři uvádí případ 52leté ženy, u které 10 let dochází ke změnám a odlučování nehtových plotének na rukou i nohou. Histopatologické vyšetření prokázalo lichen planus. Diskutována je problematika postižení nehtů, klinické formy onemocnění, diferenciální diagnostika a současné možnosti léčby.

Klíčová slova: lichen nehtů – diagnostika – léčba

SUMMARY

Changes in the Nail Plates of the Hands and Feet Lasting 10 Years. Nail Lichen Planus

The authors present the case of a 52-year-old woman with changes in her fingernails and toenails lasting 10 years. Histopathological examination showed nail lichen planus. The issue of isolated nail involvement, clinical features, additional variants, differential diagnosis, and current treatment options are discussed.

Key words: nail lichen – diagnostics – treatment

LITERATURA

- BOCH K., LANGAN E. A., KRIDIN K. et al. Lichen Planus. *Front Med* (Lausanne). 2021, 1(8), p. 737813. doi: 10.3389/fmed.2021.737813. PMID: 34790675; PMCID: PMC8591129.
- GROVER C., KHARGHORIA G., BARAN R. et al. Nail lichen planus: A review of clinical presentation, diagnosis and therapy. *Ann Dermatol Venereol.* 2022, 149(3), p. 150–164. doi: 10.1016/j.annder.2022.01.010. Epub 2022 Mar 7. PMID: 35272870.
- HWANG J. K., GROVER C., IORIZZO M. et al. Nail psoriasis and nail lichen planus: Updates on diagnosis and management. *J Am Acad Dermatol.*, 2024, 90(3), p. 585–596. doi: 10.1016/j.jaad.2023.11.024. Epub 2023 Nov 24. PMID: 38007038.
- IORIZZO M., TOSTI A., STARACE M. et al. Isolated nail lichen planus: An expert consensus on treatment of the classical form. *J Am Acad Dermatol.*, 2020, 83(6), p. 1717–1723. doi: 10.1016/j.jaad.2020.02.056. Epub 2020 Feb 26. PMID: 32112995.
- IRLA N., SCHNEITER T., HANEKE E. et al. Nail Lichen Planus: Successful Treatment with Etanercept. *Case Rep Dermatol.*, 2010, 21, 2(3), p. 173–176. doi: 10.1159/000321419. PMID: 21113341; PMCID: PMC2992401.
- TEKIN B., XIE F., LEHMAN J. S. Lichen Planus: What is New in Diagnosis and Treatment? *Am J Clin Dermatol.*, 2024, 25(5), p. 735–764. doi: 10.1007/s40257-024-00878-9. Epub 2024 Jul 9. PMID: 38982032.

Do redakce došlo dne 10. 12. 2024.

Adresa pro korespondenci:

MUDr. Natálie Kunešová

Dermatovenerologická klinika 1. LF UK a VFN

U Nemocnice 2

128 08, Praha 2

e-mail: natalie.kunesova@vfn.cz