

Změny nehtů trvající 30 let

Kunešová N., Kojanová M., Důra M., Petráčková M., Štork J.

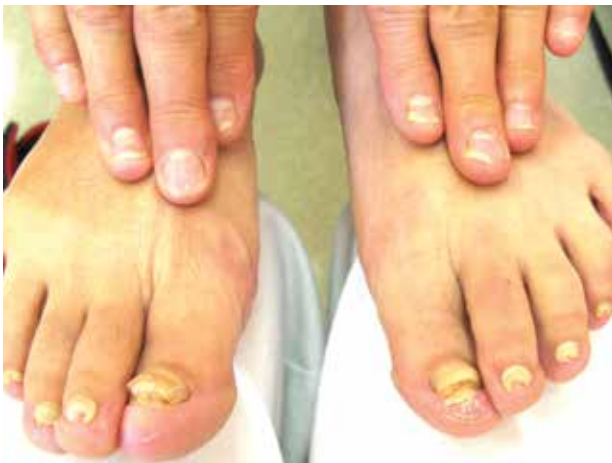Dermatovenerologická klinika 1. LF UK a VFN Praha
přednosta prof. MUDr. Jiří Štork, CSc.

Čes-slov Derm, 99, 2024, No. 3, p. 133–134

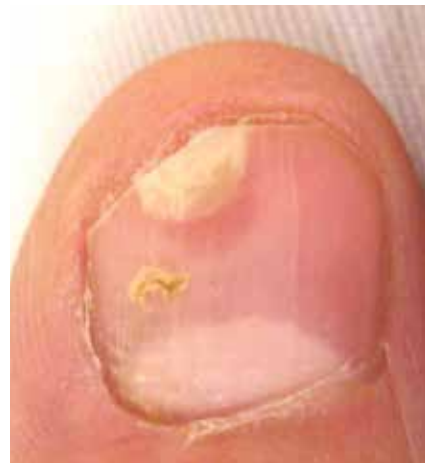KLINICKÝ PŘÍPAD

Pacientkou byla 74letá žena, jejíž rodinná anamnéza byla bez pozoruhodností. Před 21 lety podstoupila plastiku vnitřního ucha, před třemi roky operaci katarakty obou očí, jinak se s ničím neléčila, léky neužívala. Od 45 let věku pozorovala změny nehtů nohou, asi od 55 let se přidružily i změny nehtů rukou bez subjektivních příznaků. V minulosti byla v péči obvodního der-

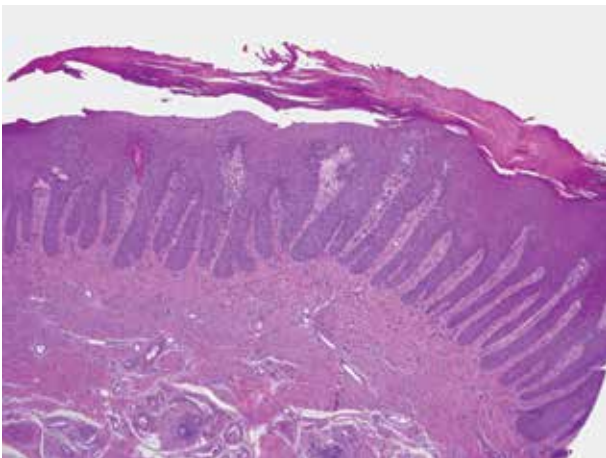
matologa, nález na nehtech byl klinicky hodnocen jako onychomykóza, lokální antimykotická léčba byla bez efektu, celková antimykotická terapie nebyla. Při objektivním vyšetření bylo patrné výrazné ztlustění nehtových plotének nohou (obr. 1), na nehtech rukou při distálním okraji byly patrné okrsky onycholýzy, místy na proximálních okrajích obkroužených růžově prosvítajícím lemem (obr. 1, 2). Byla provedena biopsie nehtového lůžka z růžového lemu (obr. 3, 4).



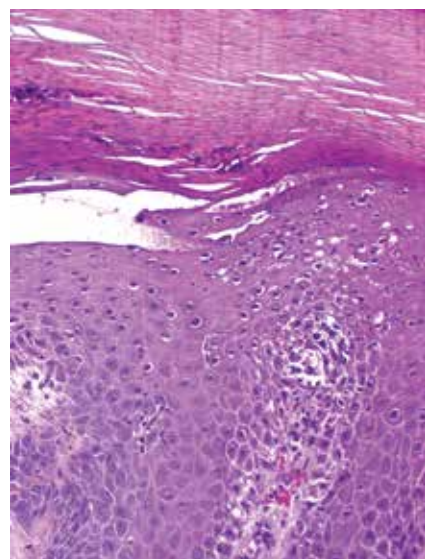
Obr. 1



Obr. 2



Obr. 3



Obr. 4

HISTOPATOLOGICKÝ NÁLEZ

(Nehtové lůžko IV. prstu pravé ruky)

Epidermis vykazuje pravidelně protažené čepy, vytažené papily (obr. 3, 4), nad kterými je místy patrná přítomnost erytrocytů a neutrofilů, někde viditelných ve shlucích v parakeratotické rozšířené rohové vrstvě (obr. 4). V některých papilách jsou přítomné erytrocytární extravazáty, ojedinělé lymfocyty v okolí cév. Zbytek excize beze změn. Houbové struktury metodou PAS neprokázány.

Závěr: nález odpovídá diagnóze psoriázy.

PRŮBĚH

Mykologické vyšetření z nehtů DK bylo mikroskopicky i kulturačně negativní. Při další kontrole pacientka udala občasné otoky a bolestivost ručních kloubů trvající asi 10 let, proto bylo doporučeno revmatologické vyšetření k vyloučení psoriatické artritidy (PsA). V mezidobí se u pacientky objevily drobné erytematoskvamózní projevy ve křtici, byla provedena probatorní excize s histologickým nálezem se závěrem: superficiální perivaskulární dermatitida připouštějící dg. psoriázy. Po dohodě s pacientkou je v plánu systémová léčba metotrexátem.

DISKUSE A STRUČNÝ PŘEHLED

Změny nehtů trvající 30 let – psoriasis unguium

Psoriáza je chronické systémové zánětlivé multifaktoriální onemocnění s prevalencí 2–3 % populace. Projevy psoriázy na těle zpravidla předcházejí postižení nehtů, které se vyskytuje v rozmezí 15–79 %, samostatné postižení nehtů je jen u 5–10 % pacientů. Přibližně u 90 % pacientů s již přítomnou psoriázou se v průběhu života

objeví postižení i nehtů, nezávisle na věku nebo pohlaví [1, 3, 5, 6]. Nehty rukou jsou postiženy častěji než nehty nohou, uvažuje se o možném vlivu Koebnerova fenoménu, přičemž dolíčkování je nejčastější změnou na nehtech rukou a subungvální hyperkeratóza na nehtech nohou [7].

Klinický obraz nehtové psoriázy zahrnuje buď poškození nehtového matrix (dolíčkování, leukonychie, červené tečkování lunuly, drobení nehtu), a/nebo nehtového lůžka (olejové skvrny, onycholýza, subungvální hyperkeratóza, třískovité hemoragie) [2].

Psoriáza nehtů je rizikovým faktorem pro rozvoj PsA a u většiny pacientů s prokázanou PsA se vyskytuje postižení nehtů, proto musí být pacienti pečlivě sledováni a při podezření na psoriatickou artritidu odesláni k revmatologickému vyšetření.

Jednoduchý screening PsA provádíme v dermatologické ambulanci pomocí dotazníku PEST („Psoriasis Epidemiology Screening Tool“), kde se ptáme:

1. zda měl pacient někdy otok kloubu;
2. zda mu lékař sdělil, že trpí artritidou (zánětem kloubu),
3. zda má na nehtech rukou či nohou dolíčky, či prohlubně;
4. zda ho někdy bolela pata; nebo
5. měl bolestivý otok celého prstu bez zjevné příčiny (tab. 1).

Kladná odpověď se hodnotí jedním bodem a celkové skóre rovné či větší než 3 poukazuje na riziko PsA. Současně je nutné u pacientů pátrat i po axiálním postižení při PsA a zjišťovat přítomnost zánětlivé bolesti zad trvající déle než 3 měsíce. Ta je charakterizována:

1. pozvolným vznikem bolesti,
2. před 45. rokem věku,
3. s tendencí ke zlepšení po rozcvičení a
4. nezlepšením v klidu a
5. s maximem výskytu ve 2. polovině noci.

Celkem 4 z těchto pěti kritérií svědčí pro zánětlivou bolest zad [2] (tab. 2).

Tabulka 1 Dotazník PEST (Psoriasis Epidemiology Screening Tool)

1. Trpěl/a jste již někdy otokem kloubu (nebo kloubů)?	ano/ne
2. Sdělil vám někdy lékař, že trpíte artritidou (zánět kloubu)?	ano/ne
3. Máte na nehtech rukou nebo nohou dolíčky či drobné prohlubně?	ano/ne
4. Bolela vás někdy pata?	ano/ne
5. Stalo se vám někdy, že vám bez zjevné příčiny bolestivě otekl celý prst na ruce nebo noze?	ano/ne
Hodnocení: kladná odpověď = 1 bod, celkové skóre ≥ 3 poukazuje na riziko PsA	Celkové skóre:

Tabulka 2. Dotazník Zánětlivá bolest zad

1. Vznikly potíže již před 45. rokem věku?	ano/ne
2. Rozvíjely se potíže pozvolně?	ano/ne
3. Máte maximum potíží v 2. polovině noci či ráno?	ano/ne
4. Zlepšuje se bolest při rozcvičení?	ano/ne
5. Nezlepšuje se bolest v klidu?	ano/ne
Hodnocení: kladná odpověď = 1 bod, celkové skóre 4/5 svědčí pro zánětlivou bolest zad	Celkové skóre:

V diferenciální diagnóze psoriatického postižení nehtů musíme odlišit onychomykózu a různé typy onychodystrofií. Vzhledem k tomu, že poškození nehtů psoriázou je predispozicí pro onychomykózu, dochází nezářídka k sekundární mykotické infekci psoriatické nehtové ploténky. Dolíčky na nehtech se mohou vyskytovat i u jiných kožních onemocnění, např. lichen planus, alopecia areata [1].

Při izolovaném postižení nehtů je vhodné histologické vyšetření, které typicky vykazuje hyperkeratózu, parakeratózu a přítomnost neutrofilů, za současného vyloučení onychomykózy (např. barvení metodou PAS) [3].

Přínosná může být i dermatoskopie, např. dolíčky nehtů u psoriázy bývají výraznější, nepravidelného tvaru a distribuce, u alopecie naopak. U pacientů s onycholýzou vyšetření dermatoskopem zvýrazní erytematózní distální okraj, který se jeví jako mírně stlačená zóna obklopená žlutooranžovým lemem, zatímco u onychomykózy se ukazují roztržené proximální okraje s hroty onycholýzy a podélné rýhy. Změny nehtového lůžka lépe zviditelníme s použitím gelu. Vyšetření hyponychia může rozlišit časnou PsA od revmatoidní artritidy (RA), kde u PsA nacházíme difúzně rozptýlené červeně tečkované cévy, zatímco u RA se objevují nepravidelné nejasné fialové cévy až avaskulární okrsy [1].

Pro hodnocení závažnosti postižení nehtů slouží skóre NAPSÍ (Nail Psoriasis Severity Index), kde nehty rozdělíme na kvadranty a hodnotíme přítomnost změn (dolíčkování, leukonychie, červené tečkování lunuly, drolení nehtu, olejové skvrny, onycholýzu, subunguální hyperkeratózu, třískovité hemoragie), přičemž jakákoliv výše uvedená změna v kvadrantu je hodnocena 1 bodem, takže skóre pro 1 nehet může být 0–8 (změny ploténky a lůžka se sčítají). Celková hodnota NAPSÍ skóre pro horní i dolní končetiny může být 0–160 [2]. Hodnocení je časově náročné a rutinně se nepoužívá.

Psoriáza nehtů vede k omezení běžných denních činností a má velmi negativní dopad na kvalitu života pacientů, jehož závažnost hodnotíme pomocí dotazníku DLQI (Dermatology Life Quality Index). Rozsah skóre DLQI je 0–10 a čím vyšší je skóre, tím vyšší je zhoršení kvality života. Hodnoty ≥ 5 již mají negativní dopad na kvalitu života a při hodnotě ≥ 10 se jedná o závažný dopad na život pacienta vyžadující účinnou léčbu. (Dotazník dostupný online [8]).

Lokální léčba nehtové psoriázy je často nedostačující, vzhledem k nízké penetraci účinné látky přes nehtovou ploténku a nutnosti dlouhodobé aplikace vedoucí k nespolupráci pacienta. Nezbytná je péče o nehty, prevence traumatizace a s tím spojeného možného vzniku Koebnerova fenoménu [5].

V případech postižení nehtové matrix u 3 a méně nehtů (score NAPSÍ < 20) jsou intralezionální kortikosteroidy aplikované do proximálních nehtových valů léčbou první volby. Pokud je postiženo nehtové lůžko, tedy

oblast mezi lunulou a hyponychiem pod nehtovou ploténkou, na prvním místě se doporučuje silný lokální kortikosteroid (clobetasol propionát) nebo kombinace kortikosteroidu s vitamínem D (betamethason + kalcipotriol), dále pak lokální keratolytická externa, retinoidy, 0,1% tacrolimus, 5-fluorouracil nebo cyklosporin [1, 3, 5]. Aplikace intralezionálního kortikoidu přímo do nehtového lůžka je výrazně bolestivá a nedoporučuje se. Aplikace je možná přes laterální nehtové valy, tento přístup je však náročnější a vyžaduje lokální znecitlivění [4].

Systémová léčba zahrnuje na prvním místě metotrexát vzhledem k vysokému riziku rozvoje PsA, dále acitretin a cyklosporin A. Je popsána velmi dobrá účinnost apremilastu a biologické léčby, nicméně v ČR není úhrada pro izolované postižení nehtů.

SOUHRN

Změny nehtů trvajících 30 let – psoriasis unguium. Stručný přehled

Autoři uvádí případ 74leté ženy se změnami nehtů rukou i nohou trvajících 30 let. Histopatologické vyšetření prokázalo psoriázu nehtů. Diskutována je problematika izolovaného postižení nehtů, diferenciální diagnózy, hodnocení závažnosti postižení nehtů, souvislost s psoriatickou artritidou, a současné možnosti léčby.

Klíčová slova: psoriasis nehtů – hodnocení závažnosti – léčba – psoriatická artritida

SUMMARY

Nail Changes Lasting 30 Years – Psoriasis Unguium. Minireview

The authors present the case of a 74-year-old woman with changes in her fingernails and toenails lasting 30 years. Histopathological examination showed nail psoriasis. The issue of isolated nail involvement, differential diagnosis, evaluation of the severity of nail involvement, context with psoriatic arthritis, and current treatment options are discussed.

Key words: nail psoriasis – assessment of severity – treatment – psoriatic arthritis

LITERATURA

1. BARDAZZI, F., STARACE, M., BRUNI, F. et al. Nail Psoriasis: An Updated Review and Expert Opinion on Available Treatments, Including Biologics, *Acta Derm Venereol.*, 2019, 99, p. 516–523.
2. GKALPAKIOTIS, S., CETKOVSKÁ, P., KOJANOVÁ, M. et al. *Psoriáza od teorie k praxi*. 2020, Praha: Mladá fronta. ISBN 978-80-204-5574-1.
3. HWANG, J. K., GROVER, Ch., IORIZZO, M. et al. Nail psoriasis and nail lichen planus: Updates on diagnosis and management. *J Am Acad Dermatol.*, 2024,

- 90(3), p. 585–596. doi: 10.1016/j.jaad.2023.11.024. PMID: 38007038.
4. JIARAVUTHISAN, M. M., SASSEVILLE, D., VENDER, R. B. et al. Psoriasis of the nail: anatomy, pathology, clinical presentation, and a review of the literature on therapy. *J Am Acad Dermatol.*, 2007, 57(1), p. 1–27. doi: 10.1016/j.jaad.2005.07.073. PMID: 17572277.
 5. RIGOPOULOS, D., BARAN, R., CHIHEB, S. et al. Recommendations for the definition, evaluation, and treatment of nail psoriasis in adult patients with no or mild skin psoriasis: A dermatologist and nail expert group consensus. *J Am Acad Dermatol.*, 2019, 81(1), p. 228–240. doi: 10.1016/j.jaad.2019.01.072. PMID: 30731172.
 6. VENTURA, A., MAZZEO, M., GAZIANO, R. et al. New insight into the pathogenesis of nail psoriasis and overview of treatment strategies. *Drug Des Devel Ther.*, 2017, 11, p. 2527–2535. doi: 10.2147/DDDT.S136986. PMID: 28919705; PMCID: PMC5587086.
 7. WANG, S., ZHU, J., WANG, P. et al. Nail psoriasis in China: A prospective multicentre study. *J Eur Acad Dermatol Venereol.*, 2024, 38, p. 549–556.
 8. www.lupenka.org: https://www.lupenka.org/wp-content/uploads/2021/09/2021_07_26_Dotaznik-pro-pacienty-s-koznimi-obtizemi-k-posouzeni-kvality-zivota.pdf. Dostupné 24.2.2024.

Do redakce došlo dne 20. 5. 2024.

Adresa pro korespondenci:

MUDr. Natálie Kunešová

Dermatovenerologická klinika 1. LF UK a VFN

U Nemocnice 2

128 08 Praha 2

e-mail: natalie.kunesova@vfn.cz