proLékaře.cz | 16.7.2025

Obliterující vaskulopatie v dermatologii

Kodet O.[1, 2]
[1]Dermatovenerologická klinika 1. LF UK a VFN, Praha
přednosta prof. MUDr. Jiří Štork, CSc.
[2]Anatomický ústav 1. LF UK, Praha
přednosta doc. MUDr. Ondřej Naňka, Ph.D.

SOUHRN

Obliterující vaskulopatie v dermatologii představují heterogenní skupinu onemocnění s rozdílnou patogenezí. Jedná se o stavy nezánětlivého uzávěru cévního lumen s následně navozenou ischemií tkáně (kůže). V současné nomenklatuře se setkáváme i s termínem kožní mikrovaskulární okluzivní syndromy, který lépe charakterizuje postižení kožních cév. Onemocnění, která jsou odpověděná za okluzivní syndromy představují patologie trombocytů, přítomnost kryoglobulinů, infekce postihující cévní stěnu, embolizace (např. cholesterolu), koagulopatie (antifosfolipidový syndrom), nebo onemocnění doprovázející chronické selhání ledvin (kalcifylaxe). Mezi možné kožní projevy patří ulcerace, nekrotické léze, livedo racemosa a retiformní purpura. Práce poskytuje ucelený pohled na složitou problematiku těchto stavů a poukazuje na kožní projevy, které jsou v rutinní praxi považovány za projevy vaskulitid.
Klíčová slova: obliterující vaskulopatie – mirkovaskulární okluzivní syndromy – livedo reticularis – livedo racemosa – retiformní purpura – trombocytopatie – kryoglobuliny – kalcifylaxe

SUMMARY
Obliterative Vasculopathy in Dermatology

Obliterative vasculopathies in dermatology represent a heterogeneous group of diseases with different pathogenesis. These are conditions of non-inflammatory occlusion of the vascular lumen with subsequently induced ischemia of the tissue (skin). In the current nomenclature, we also encounter the term cutaneous microvascular occlusive syndromes, which better characterize the involvement of skin vessels. Diseases that are responsible for occlusive syndromes include platelet pathology, the presence of cryoglobulins, infections affecting the vessel wall, embolisation (e.g. cholesterol), coagulopathy (antiphospholipid syndrome), or diseases accompanying chronic kidney failure (calciphylaxis). Possible skin manifestations include ulceration, necrotic lesions, livedo racemosa, and retiform purpura. The work provides a comprehensive view of the complex issue of these conditions and points to skin manifestations that are considered as manifestations of vasculitis in routine practice.
Key words: obliterative vasculopathy – microvascular occlusive syndromes – livedo reticularis – livedo racemosa – retiform purpura – thrombocytopathy – cryoglobulins – calciphylaxis

Čes-slov Derm, 99, 2024, No. 1, p. 3–17

ÚVOD

Obliterující vaskulopatie představují, na rozdíl od vaskulitid, primárně nezánětlivé stavy, vedoucí k částečné či úplné okluzi cévního lumen. Klinické projevy těchto onemocnění vyplývají z následně vyvolané parciální nebo úplné ischemie a tím primárně vyvolané nezánětlivé nekrózy postižené oblasti orgánů či kůže zásobené postiženou cévou. I když mechanismus uzávěrů cév vedoucích k obliterujícím vaskulopatiím je v principu podobný, etiologie jednotlivých stavů a onemocnění je velice rozmanitá [43]. V obecné rovině lze do těchto stavů zařadit i žilní trombózu (např. hlubokou žilní trombózu dolních končetin), plicní embolii, ischemickou cévní mozkovou příhodu apod. V dermatologii se však jedná o stavy postihující mikrovaskulární aparát a častěji je v současné literatuře používán termín mikrovaskulární okluzivní syndromy než obliterující vaskulopatie. Diferenciální diagnostika mikrovaskulárních syndromů postihujících kůži je rozsáhlá a je důležité rozlišit mezi zánětlivým a nezánětlivým okluzivním poškozením cévy. Nemoci, které způsobují kožní léze sekundární k mikrovaskulární okluzi, byly často spojeny s kožními vaskulitickými syndromy nebo byly diskutovány primárně jako systémová onemocnění s malou pozorností věnovanou kožním nálezům [7]. Na této úvaze je postavena i tato práce, která přináší ucelený pohled dermatolo-

proLékaře.cz | 16.7.2025

ga na tuto problematiku. Zásadní je alespoň částečná znalost jednotlivých onemocnění a syndromů, které vedou k mikrovaskulární okluzi. K diferenciální diagnostice těchto stavů se nejlépe přistupuje prostřednictvím hlavních patofyziologických kategorií (tab. 1), které jsou příčinou samotné cévní okluze. Léčba těchto onemocnění závisí na patogenezi, proto je před zahájením vhodné terapie rozhodující přesná diagnóza. Primárně je nutné i vyloučení kožních či systémových vaskulitid, které nemusí mít v úvodu onemocnění primárně zánětlivé projevy purpury. Použití protizánětlivé léčby u obliterujících vaskulopatií může být nejen zbytečné a neúčinné, ale pro pacienta i zatěžující. Totéž může platit na druhou stranu pro antikoagulační léčbu u většiny vaskulitid [7, 34].

TROMBOCYTOPATIE

Trombocytopatie představují skupinu postižení s rozmanitou patogenezí, kde klíčovou roli hraje patologie trombocytů. Do této skupiny postižení patří: syndrom trombocytopenie indukovaný heparinem; sekundární trombocytóza u myeloproliferativních onemocnění; paroxysmální noční hemoglobinurie a vzácné onemocnění označované jako trombotická trombocytopenická purpura.

Tabulka 1. Dělení obliterujících vaskulopatií podle patogeneze

I. Trombocytopatie	
	Syndrom trombocytopenie indukovaný heparinem
	Trombocytóza u myeloproliferativních onemocnění
	Paroxysmální noční hemoglobinurie
	Primární trombotická mikroangiopatie/Trombotická mikroangiopatie
II. Poruchy kryoprecipitace nebo kryoaglutinace	
	Kryoglobuliny – I. typu
	Kryofibrinogeny
	Kryoaglutininy
III. Obliterující vaskulopatie zprostředkované organismy proliferujícími v cévách	
	Ecthyma gangrenosum – Pseudomonas
	Jiné bakteriální mikroorganismy
	Mykotické infekce
	Parazité – strongyloidózy
	Lepromatózní lepra
IV. Obliterující vaskulopatie způsobené emboly	
	Cholesterolové emboly
	Oxalátové embolie
	Jiné emboly – marantická endokarditida, krystaloglobuliny
V. Systémové koagulopatie s kožními projevy	
	Poruchy proteinu C a S – vrozená/získaná *purpura fulminans*
	Kumarinová nekróza
	Končetinová gangréna u pacientů léčených kumarinem/warfarinem
	Purpura fulminans se sepsí/po sepsi
	Antifosfolipidové protilátky/Lupus antikoagulans
VI. Poruchy vaskulárních koagulopatií s kožními projevy	
	Sneddonův syndrom
	Livedoidní vaskulopatie
	Maligní atrofická papulóza
VII. Vaskulopatie na podkladě buněčné obliterace	
	Obliterace z erytrocytů
	Intravaskulární buněčná okluze u myloproliferativních onemocnění
VIII. Obliterující vaskulopatie, různé příčiny	
	Kožní kalcifylaxe

(upraveno a modifikováno dle [12, 24, 43])

proLékaře.cz | 16.7.2025

Syndrom trombocytopenie indukovaný heparinem

Tento syndrom patří mezi iatrogenně navozené poškození vedoucí k rozvoji nekróz. Toto postižení bylo poprvé popsáno na počátku 70. let 20. století. Syndrom trombocytopenie indukovaný heparinem (HITS) se vyskytuje u 1–5 % pacientů, kterým byl heparin aplikován buď subkutánně, nebo intravenózně, a to i po aplikaci stopových množství, které se používají k udržení kanylačních a infuzních setů [2]. V současné době je používání heparinu sice více omezené a opouští se i jeho využití při tvorbě tzv. heparinové zátky v kanylách, ale stále má své uplatnění. Riziko rozvoje HITS je 10krát vyšší u pacientů, kde byl použit nefrakcionovaný heparin ve srovnání s heparinem s nízkou molekulovou hmotností (LMWH). Riziko takto navozené trombózy je vyšší po velké a protrahované operaci, zejména srdečním bypassu. HITS se obvykle vyskytuje mezi 5. a 10. dnem léčby heparinem, ale u pacientů vystavených heparinu během posledních 90–100 dnů se může HITS rozvinout během několika hodin po opětovné expozici. Existuje také forma nekrózy po heparinu s opožděným nástupem, při které se léze mohou objevit až 3 týdny po expozici heparinu [1]. U pacientů užívajících chronicky heparin, např. u hemodialýzy, může velký chirurgický výkon spustit HITS během 5–10 dnů [3, 27]. Projevy jsou ostře ohraničené, nezánětlivá ložiska charakteru purpury, v centru nekrotické, někdy s retiformním uspořádáním. Starší projevy jsou prakticky kompletně nekrotické a bolestivé. Léze se mohou objevit v místě po subkutánních injekcích, ale i v místech vzdálených od samotné aplikace. Vedle kožního postižení je potencionálně ohrožen jakýkoliv orgán. Pokles počtu krevních destiček o > 50 % od poslední nejvyšší hodnoty před podáním heparinu (nejlépe ode dne, kdy se začalo s heparinem), může být jedním z ukazatelů možného rozvoje HITS. Léčba vyžaduje neprodlené ukončení podávání heparinu a zahájení antikoagulační terapie. Lze použít argatroban, přímý inhibitor trombinu, nebo danaparoid, inhibitor faktoru Xa, efekt je popsán i u rivaroxabanu [45]. Menší zkušenosti jsou s podáním fondaparinuxinu a bivalirudinu. Antagonisté vitaminu K (např. warfarin) jsou během akutní fáze kontraindikovány z důvodu zvýšeného rizika rozvoje končetinové žilní gangrény v důsledku snížených hladin proteinu C. Pacienti s HITS a trombózou vyžadují terapeutickou antikoagulační léčbu po dobu nejméně tří měsíců [41].

Trombocytóza u myeloproliferativních onemocnění

U pacientů s myeloproliferativními onemocněními je trombocytóza, zvýšený počet krevních destiček, poměrně silným rizikovým faktorem pro mikrovaskulární okluzi. Mezi onemocnění se sekundární trombocytózou řadíme nádorová onemocnění jako leukemie, lymfomy, myelodysplastický syndrom, ale i např. *polycytemia rubra vera* [72]. U myeloproliferativních a myelodysplastických onemocnění mohou krevní destičky fungovat navíc abnormálně, což vede k okluzi a/nebo krvácení. Při počtu krevních destiček 400–1000 × 10^9/l je tromboembolismus poměrně častý, zatímco trombóza i krvácení se mohou objevit při počtu krevních destiček 1000–2000 × 10^9/l a krvácení převažuje, když je počet krevních destiček > 2000 × 10^9/l [18]. *Polycytemia vera*, tak esenciální trombocytemie, se vyskytuje zejména u žen po 60. roce života. Kožní léze se objevují u asi 20 % pacientů s esenciální trombocytózou, včetně purpury, hematomů, *livedo reticularis*, projevy mohou progredovat do bércových vředů či gangrény. U esenciální trombocytemie, ale i u *polycytemia vera*, může být přítomna sekundární erytromelalgie, charakterizovaná intenzivním pálením a paroxysmálním výrazným erytémem distálních částí končetin. Tato forma sekundární erytromelalgie je způsobena trombocyty zprostředkovanou akrální vazodilatací s doprovodnou mikrovaskulární okluzí [11]. Případný rozvoj nekrotických okrsků a purpury je však pravděpodobně podmíněn sekundárně při aplikaci ledu a ledových obkladů [10]. Onemocnění velice dobře reaguje na podávání kyseliny acetylsalicylové, která je u primární (idiopatické) erytromelalgie bez většího terapeutického přínosu. Kyselina acetylsalicylová v nízkých dávkách je hlavním lékem, který lze u trombocytózy při těchto onemocnění použít. Další alternativou je cytoredukční terapie nebo hydroxyurea [6].

Paroxysmální noční hemoglobinurie

Paroxysmální noční hemoglobinurie (PNH) je vzácná porucha hematopoetických kmenových buněk, která

Obr. 1. Hemoragické a nekrotické projevy na krku a v obličeji u pacientky s paroxysmální noční hemoglobinurií

proLékaře.cz | 16.7.2025

je spojena se zvýšeným rizikem trombózy. PNH je způsobena somatickou mutací v PIG-A (fosfatidylinositol glykan třídy A) v hematopoetických kmenových buňkách. Výsledný protein zprostředkuje vazbu membránových proteinů a je odpovědný za ochranu krevních buněk a krevních destiček před poškozením komplementem (např. CD55, CD59). Poškození proteinu vede k rozpadu červených krvinek a aktivaci krevních destiček, které zprostředkují vznik trombózy [29]. Tato získaná hematologická porucha se projevuje intravaskulární hemolýzou, nedostatečnou hematopoézou a sklonem k trombóze. Může se také objevit při hematologických poruchách, jako je aplastická anemie a myelodysplastický syndrom. V kožních projevech se mohou vyskytovat hemoragické buly, petechie, nekrotické léze vedoucí k tvorbě bércových vředů, nebo nezánětlivé projevy purpury (obr. 1). V minulosti byla léčba převážně podpůrná, spočívala v transfuzích, suplementaci železa a kyseliny listové a antikoagulační terapii pacienta. Novým lékem je eculizumab, který inhibuje terminální fázi komplementové kaskády a může snížit intravaskulární hemolýzu a tvorbu žilní trombózy [29, 38, 78].

Primární trombotická mikroangiopatie/Trombotická mikroangiopatie

Trombotická mikroangiopatie (TMA) je charakterizována mikroangiopatickou hemolytickou anemií (fragmentace erytrocytů) a trombocytopenií. Zatímco dříve byla řazena jako trombotická trombocytopenická purpura (TTP) nebo hemolyticko-uremický syndrom (HUS). V současnosti se rozlišuje celá řada podtypů jak primární TMA, tak i sekundárně indukovaných TMA (podrobné dělení přesahuje rámec této práce). Klinické příznaky TTP jsou charakterizovány horečkou, petechiemi, trombocytopenií, mikroangiopatickou hemolytickou anemií, renálním postižením a neurologickým postižením (nejčastěji bolest hlavy a zmatenost). Dominantní postižení je v orgánech a kožní postižení v podobě petechií je vzácnější. V léčbě se uplatňuje především podávání krevní plazmy [24].

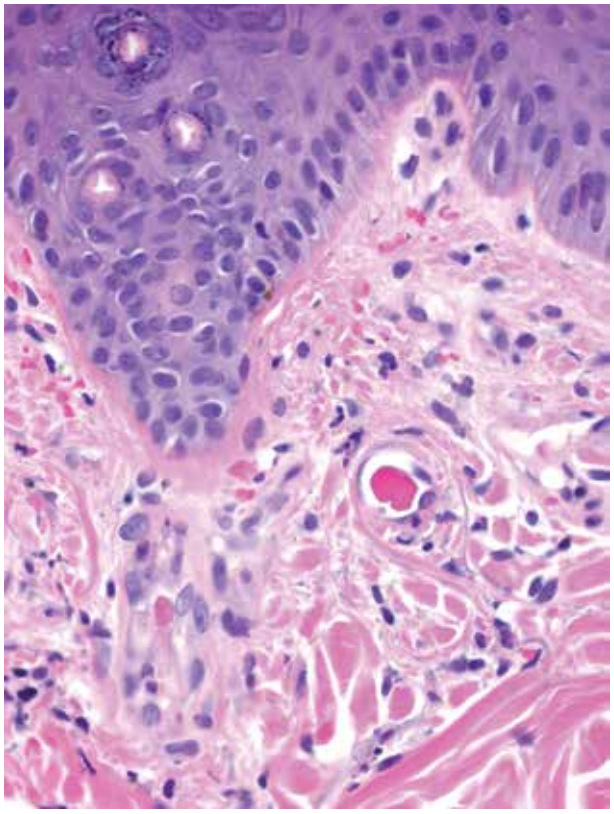

Obr. 2. Histologický obraz nezánětlivé obliterace cévy papilární dermis u kryoglobulinémie I. typu.

PORUCHY KRYOPRECIPITACE NEBO KRYOAGLUTINACE

Rozlišujeme tři typy bílkovin, které jsou schopny chladové precipitace. Kryoglobuliny jsou imunoglobuliny, které jsou přítomny jak v séru, tak v plazmě a reverzibilně precipitují působením chladu. Kryofibrinogeny jsou fibrinogeny, které se srážejí v chladu, jsou spotřebovávány při koagulaci, a proto jsou detekovatelné pouze ve vzorcích plazmy. Chladové aglutininy (kryoaglutininy) jsou protilátky, které podporují aglutinaci červených krvinek při vystavení chladu. Všechny tři skupiny těchto bílkovin mohou způsobit okluzivní syndromy v kůži, které jsou spuštěny vystavením chladu [25]. Zatímco kryofibrinogeny a chladové aglutininy mohou být detekovány u mnoha pacientů v souvislosti s řadou onemocnění, jsou zřídka příčinou okluzivních syndromů souvisejících s vystavením chladu. Klinické syndromy způsobené přímo kryoprecipitací nebo kryoaglutinací nejsou časté. Kryoglobuliny mění svou konfiguraci v chladu a stávají se ve vodě nerozpustnými, což zvyšuje viskozitu krve a usnadňuje cévní okluzi. Kryoglobuliny

Obr. 3. Livedo racemosa plosky u pacientky s mnohočetným myelomem a kryoglobuliny I. typu

proLékaře.cz | 16.7.2025

způsobují onemocnění dvěma mechanismy: okluzí, resp. obliterující vaskulopatií (typ I) nebo se podílí na vzniku vaskulitidy zprostředkované imunokomplexy (typy II, III) [73]. Vaskulopatie způsobená kryoglobuliny představuje jednoduchou okluzi s vysrážením monoklonálních imunoglobulinů IgG, IgM (vzácně i IgA, lehkých řetězců), která může doprovázet lymfoproliferativní onemocnění (obr. 2) [58]. V klinickém obraze je typická retiformní purpura či nekrotické léze (obr. 3). U kryoglobulinemických vaskulitid – kryoglobulinemie II. a III. typu se jedná o imunokomplexovou vaskulitidu, která vede k typickým projevům leukocytoklastické vaskulitidy, a to především s projevy zánětlivé palpovatelné purpury. Tyto vaskulitidy mohou následovat např. virová onemocnění, jako je hepatitida C [13, 26]. Precipitát kryofibrinogenu se skládá z fibrinogenu, fibrinu, fibronektinu a příležitostně albuminu, imunoglobulinů nebo jiných plazmatických proteinů [39]. Prevalence kryofibrinogenu se pohybuje v populaci až okolo 7–13 % pacientů (hospitalizovaných pacientů, ve zdravé populaci je pravděpodobně procento výrazně nižší) s převahou žen 1,5–4,5 : 1 [51]. Kryofibrinogeny mohou být primární (idiopatické) nebo sekundární k širokému spektru poruch včetně infekcí, autoimunitních onemocnění a nádorových onemocnění. Vedle retiformní purpury a nekrotických lézí může být patrna periferní/akrální cyanóza, Raynaudův fenomén a livedo reticularis (viz obr. 3) [51, 66, 68].

Kryoaglutininy se za chladu vážou na červené krvinky, často spouštějí aktivaci komplementu a lýzu červených krvinek. Mnohem snadněji aglutinují červené krvinky pentamerní IgM protilátky, jelikož jsou schopny vázat více krvinek [68]. Chladové aglutininy jsou často asymptomatické, náhodné nálezy. Pokud jsou příznakové, vedou na místech vystavených chladu k hemolýze. Může být přítomna akrocyanóza, ale i Raynaudův fenomén vyvolaný i po mírné expozici chladu. V histologickém vyšetření čerstvých lézí chladových okluzivních syndromů jsou patrna nevýrazná eozinofilní hyalinní intravaskulární depozita s erytrocyty tvořící okluzi (viz obr. 2). U plně vyvinutých projevů může být přítomna periferní nekróza. V diferenciální diagnostice lze zvažovat jiné vaskulopatie (cholesterolové embolie, antifosfolipidový syndrom). U kryoglobulinové okluze je terapie primárně zaměřena na minimalizaci vystavení chladu a kontrolu základní dyskrazie plazmatických buněk nebo lymfoproliferativní poruchy, aby se snížil titr monoklonálních kryoglobulinů. Plazmaferéza nebo výměna plazmy poskytuje pouze krátkodobé zlepšení [54]. Léčba kryofibrinogenu zahrnuje minimalizaci vystavení chladu, podávání celkových kortikosteroidů a nízké dávky kyseliny acetylsalicylové. U poloviny pacientů s primárními kryofibrinogeny se může vyvinout lymfom. U kryoaglutininů nemusí být preventivní ochrana proti chladu dostatečná, u části pacientů dochází ke stabilizaci onemocnění po terapii rituximabem [13, 39].

OBLITERUJÍCÍ VASKULOPATIE ZPROSTŘEDKOVANÉ OPORTUNNÍMI ORGANISMY PROLIFERUJÍCÍMI V CÉVÁCH

Tyto syndromy sdílejí rysy invaze různorodých organismů v cévní stěně. Obvykle se vyskytují u těžce imunokompromitovaných pacientů s těžkou neutropenií a/nebo lékově navozenou imunosupresí. *Ecthyma gangrenosum* je syndrom okluze organismy (obvykle bakteriálními) proliferujícími v adventicii podkožních cév. Typickou bakterií je *Pseudomonas aeruginosa*, ale kožní léze podobné *ecthyma gangrenosum* byly popsány i u jiných bakterií, včetně jiných *Pseudomonas spp.* (*P. cepacia, P. maltophilia*), *Serratia marcescens*, *Aeromonas hydrophila*, *Klebsiella pneumoniae*, *Vibrio vulnificus*, *Moraxella spp.*, *Morganella morganii*, *Escherichia coli* a *Staphylococcus aureus*. *Ecthyma gangrenosum* mohou vyvolávat i houbové infekce, např. *Candida albicans*, *Mucor spp.*, *Aspergillus fumigatus*, *Fusarium spp.* a *Neoscytalidium dimidiatum* [43]. *Ecthyma gangrenosum* začíná jako erytematózní, nebolestivá makula, typicky progredující do purpury nebo escharotických a nekrotických lézí (obr. 4), které mohou být bulózní nebo pustulózní a často vykazují retiformní rysy. Dochází k rozsáhlé bakteriální infiltraci tunica media, následně i adventicie a perivaskulárního prostoru okolí cévy. Výsledným procesem je stlačení cévní stěny se zúžením lumen přívodné dermální či subkutánní arterioly. Okamžitá antibiotická terapie je zásadní, ale většinou

Obr. 4. Ecthyma gangrenosum, ostře ohraničený nekrotický defekt s hemoragickou krustou a okolní jemnou purpurou

proLékaře.cz | 16.7.2025

nezabrání již rozvíjející se hemoragii a nekróze v postiženém okrsku kůže [49, 70]. U těžce imunokompromitovaných pacientů mohou invazivní houby vést k nekrotickým lézím a projevům retiformní purpury. Tyto houby mají tendenci proliferovat a pronikat z lumen do stěny cévy. Následný trombus se vyvíjí kolem hyfových elementů v cévách a pravděpodobně také na změněném endotelu [5].

U pacientů infikovaných hlísticí *Strongyloides stercoralis* se může objevit diseminovaná strongyloidóza. Kožní projevy až charakteru *livedo reticularis* se objevují v periumbilikální oblasti, vzácně mohou postihovat i rozsáhlejší plochy trupu a končetin. Histologicky jsou typické erytrocytární extravazáty, a především larvy hlístic v kapilárách i extravazálním prostoru. Úmrtnost na diseminované onemocnění je vysoká [76].

V oblastech Karibiku a Mexika je popsán tzv. fenomén Lucio, který představuje postižení při diseminované lepromatózní lepře. V akutní fázi se mohou objevovat projevy purpury, *erythema nodosum*, *livedo reticularis*. U chronického postižení jsou typické defekty [43, 56]. Histologicky mají projevy endoteliální edém s přítomností trombů v dermálních a některých subkutánních cévách, zatímco jiné cévy vykazují rysy leukocytoklastické vaskulitidy.

Léčba těchto stavů je zaměřena na zmírnění imunokompromitovaného stavu tam, kde je to možné, a na výběr vhodné antimikrobiální terapie založené na identifikaci patogenního mikroorganismu. Ivermektin je lékem volby u diseminované strongyloidózy [76].

OBLITERUJÍCÍ VASKULOPATIE ZPŮSOBENÉ EMBOLY

Do této skupiny patří především cholesterolové a oxalátové embolie. Cholesterolové emboly jsou postižením zejména mužů starších 50 let. Mezi běžné komorbidity řadíme *diabetes mellitus*, hyperlipidemii, hypertenzi, kouření a ischemickou chorobu dolních končetin (ICHDK) [36]. V retrospektivních sekčních studiích byly cholesterolové embolie pozorovány u 15 % pacientů starších 60 let, kteří měli v anamnéze aterosklerotické onemocnění. Tyto nálezy naznačují, že cholesterolové embolie jsou často asymptomatické nálezy [77]. Základní příčinou je fragmentace nestabilních aterosklerotických plátů. Fragmentaci a uvolnění cholesterolových embolů může způsobit např. katetrizace (časná embolizace, hodiny), prodloužená antikoagulace (pozdní embolizace, po 1–2 měsících) a akutní trombolytická terapie např. při infarktu myokardu nebo cévní mozkové příhodě (časná embolizace, hodiny, dny). V klinickém obraze dominují myalgie, ztráta hmotnosti, změny nálad, zhoršení arteriální hypertenze. Mohou se také objevit přechodné ischemické ataky, mrtvice, selhání ledvin, gastrointestinální ulcerace a hemoragická pankreatitida. Kožní nálezy jsou popsány u cca 60 % pacientů. Nejčastěji lze pozorovat náhle vzniklé projevy *livedo reticularis* a retiformní purpury. Dále může být přítomna akrální cyanóza, ulcerace až gangréna [77]. V laboratorních nálezech může být výrazná eozinofilie, snížené hladiny komplementu, leukocytóza, elevace CRP, kreatininu, pyurie a hematurie. Histologicky prokazujeme štěrbinovité struktury v lumen cév s tromby na hranici *subcutis* a *dermis*. Tyto štěrbinovité prostory vznikají rozpuštěním cholesterolu během zpracování parafinového bloku. V úvodních čerstvých projevech dominují neutrofily, eozinofily a mononukleáry. Ve starších projevech jsou typické mnohojaderné histiocyty [59]. Léčba je převážně podpůrná, možný je chirurgický výkon v podobě bypassu nebo endovaskulárního stentgraftingu, který může odstranit zdroj embolie. V léčbě se nejvíce uplatňuje kyselina acetylsalicylová, statiny (inhibitory HMG-CoA reduktázy), antikoagulace, systémové glukokortikoidy, terapeuticky lze použít hyperbarickou komoru. Uceleně však neexistuje žádný standardizovaný postup [33, 59].

Oxalátové embolie jsou raritní, doprovázejí primárně pacienty s hyperoxalurií. Jedná se o enzymatickou poruchu vedoucí k akumulaci (typ 1) nebo zvýšené produkci (typ 2) kyseliny šťavelové [16]. Tyto poruchy vedou k hyperoxalemii a ukládání oxalátu vápenatého v tkáních. Primární hyperoxalurie se obvykle projevuje od dětství recidivující urolitiázou. Ledviny jsou hlavním místem ukládání oxalátů, dokud se nevyvine progresivní renální insuficience. Následně dochází i k pozvolnému ukládání oxalátů i v jiných tkáních. U těchto pacientů se oxalátové embolie mohou objevovat v rané dospělosti a mohou být i příčinou úmrtí, většinou se rozvíjí až po vážném postižení ledvin. Sekundární nebo získaná hyperoxalemie může být důsledkem nadměrného příjmu oxalátových prekurzorů, zvýšené absorpce oxalátů potravou, nedostatku pyridoxinu, zhoršení renální exkrece nebo onemocnění střev, jako je Crohnova choroba. Kožní nálezy u systémové oxalózy zahrnují akrocyanózu, Raynaudův fenomén, periferní gangrény, *livedo reticularis*, erytematózní ulcerované noduly, miliární kalcifikovaná ložiska a projevy podobné kožní kalcifylaxi [9, 46]. Prezentace podobná kalcifylaxi může být zavádějící nejen kvůli podobnosti lézí, ale také proto, že jak oxalátová embolie, tak kalcifylaxe se typicky vyskytují při selhání ledvin.

V kožních biopsiích lze najít žlutohnědé, dvojlomné krystaly v polarizovaném světle, vyplňující postižené cévy. Lze je detekovat i v okolí postižených cév. Krystaly se barví alizarinovou červení při pH 7,0. Depozita vápníků jsou spíše vzácnější. U pacientů s primární hyperoxalurií typu 1 bez selhání ledvin může být někdy efektivní užívání pyridoxinu. Léčba 2. typu je podpůrná s hydratací a alkalizací moči. Transplantace ledviny je kontraindikována bez korekce základní abnormality, protože transplantovaná ledvina bude poškozena nadále trvajícím ukládáním depozit oxalátu. Transplantace jater může u některých pacientů zvrátit metabolický dopad onemocnění a u těchto pacientů by pak byla možná transplantace i ledvin [16].

proLékaře.cz | 16.7.2025

Jiné emboly odpovědné za obliterující vaskulopatie představují např. emboly při akutní bakteriální nebo mykotické endokarditidě (které jsou obvykle zánětlivé povahy) byly vzácně popsány kožní embolie nebo tromby u pacientů s myxomem síní, marantickou endokarditidou, krystaloglobuliny a emboly při hypereozinofilním syndromu. Embolie u těchto poruch mohou způsobit retiformní purpuru, petechie, nekrotické léze či defekty, ale mohou být i zdrojem např. plicní embolie, či ischemické cévní mozkové příhody [44, 52, 69].

SYSTÉMOVÉ KOAGULOPATIE S KOŽNÍMI PROJEVY

Poruchy tzv. trombomodulinů, proteinu C a proteinu S mohou vést k obliterujícím vaskulopatiím se závažnými zdravotními komplikacemi. Další skupinou jsou pacienti s tvorbou antifosfolipidových protilátek, které jsou také příčinou mikrovaskulární okluze.

Poruchy proteinu C a S

Termín tzv. *purpura fulminans* byl poprvé použit koncem 19. století k popisu syndromu rozsáhlé purpury u těžce nemocných pacientů, obvykle dětí, při akutní infekci či bezprostředně po ní. V současné době se rozlišují stavy označované jako vrozená *purpura fulminans* či získaná. Novorozenecká *purpura fulminans* představuje vrozené patologie antitrombinu III, nebo dysfunkci a nedostatek proteinu C a S [48]. U pacientů s vrozeným nedostatkem antitrombinu III jsou typické ulcerace zejména dolních končetin, kde dochází k žilní stáze. U homozygotních pacientů s nedostatkem a dysfunkcí proteinu C a S se vytváří *purpura fulminans* během několika hodin či dnů a neléčená vede ke smrti novorozence. V úvodu mohou být patrny projevy retiformní purpury, která progreduje do nekrotických lézí. Postižení viscerálních orgánu je příčinou rychlého úmrtí, včetně trombózy splavů či *vena magna cerebri* a *vena retinalis*. Získaná neonatální *purpura fulminans* je nejčastěji způsobena streptokokovými infekcemi skupiny B v podobě septických stavů. U pacientů s vrozeným deficitem proteinu C se jako iniciální terapie používá intravenózní koncentrát proteinu C nebo čerstvá zmražená plazma a poté se zahájí antikoagulace warfarinem nebo nízkomolekulárním heparinem s následným snižováním náhrady faktoru. Antikoagulace je nutná celoživotně [31, 60].

Kumarinová/warfarinová nekróza

Léčba kumarinem (warfarinem) patřila do nedávna ke zlatým standardům antikoagulační terapie řady pacientů. Tato antikoagulace vede k abnormální γ-karboxylaci faktorů citlivých na vitamin K (II, VII, IX, X, protein C, protein S) játry. Z těchto faktorů dva s nejkratším poločasem rozpadu jsou faktor VII a protein C. Faktor VII je nutný především k přepnutí klidového koagulačního systému na progresivní amplifikaci srážení. Naproti tomu protein C je důležitý pro distální šíření koagulačních faktorů od počátečního bodu aktivace. Při rozvoji kumarinové nekrózy trvá prokoagulačnímu systému podstatně déle, než dosáhne svého nízkého bodu rovnováhy [43]. Kumarinová nekróza se obvykle rozvine během 2–5 dnů od zahájení léčby warfarinem v nepřítomnosti heparinu a její výskyt je mnohem pravděpodobnější, pokud se použijí vyšší dávky warfarinu k dosažení rychlé a účinné antikoagulace. Výskyt kumarinových nekróz je 4krát vyšší u žen, s vrcholem výskytu v šesté a sedmé dekádě života. Ačkoli až jedna třetina případů kumarinové nekrózy může zahrnovat dědičný parciální deficit proteinu C, porucha se vyskytuje častěji u jedinců bez dědičných defektů proteinu C. Pozdně nastupující kumarinová nekróza, ke které dochází do 6 měsíců po zahájení terapie, je připisována nízké spolupráci pacienta při užívání léčiva, onemocnění jater (např. cirhóza), nebo lékovým interakcím. Postižené oblasti jsou nejčastěji v oblastech s velkým množstvím podkožního tuku jako jsou prsa, boky, hýždě nebo stehna. Vzniku projevů předchází bolestivost, následuje rozvoj erytému, který se stává hemoragickým a následně nekrotizuje. Při okrajích projevů může být retiformní purpura či *livedo racemosa*. V histologickém vyšetření je patrna nezánětlivá trombóza většiny dermálních cév [53]. Léčba spočívá ve vysazení warfarinu a podávání vitaminu K a heparinu [36].

Končetinová gangréna u pacientů léčených kumarinem/warfarinem

Těžká žilní ischemie s následným rozvojem gangrény jsou sice vzácné, ale velice závažné komplikace při terapii warfarinem. Predispozicí může být maligní onemocnění pacienta a syndrom trombocytopenie indukovaný heparinem (HITS). U pacientů s malignitami je prokázána spotřeba krevních destiček s pokračující konzumpční koagulopatií. Výsledným stavem je rozvoj žilní končetinové trombózy, s rychlým rozvojem gangrény. Včasná léčba antikoagulační, antibiotická a chirurgická může být život zachraňující [30, 36].

Purpura fulminans se sepsí

Získaná *purpura fulminans* je nejčastěji spojována s meningokokovou infekcí, především pro schopnost meningokoků vázat se přímo na endoteliální buňky. Může být ale spojena i se sepsí vyvolanou *Staphylococcus aureus*, *Streptococcus pyogenes*, *Streptococcus pneumonie* či *Haemophilus influenzae*. U septického pacienta s diseminovanou intravaskulární koagulopatií (DIC) je rozvoj retiformní purpury či tvorba petechií prvním příznakem závažného stavu a rozvojem mikrovaskulární trombózy (obliterující vaskulopatie). Přesný mechanismus vzniku není znám, ale předpokládá se insuficience proteinu C či jeho receptorů na endoteliálních buňkách a zabránění propagaci sraženiny. V léčbě je nejzásadnější správná a dostatečně intenzivní antibiotická terapie a snaha zabránit DIC [8, 31].

proLékaře.cz | 16.7.2025

Purpura fulminans po infekci

Toto závažné postižení se může rozvíjet zejména u dětí v průběhu rekonvalescence po infekci streptokoky skupiny A [53], ale i po virových infekcích, jako je cytomegalovirová infekce (CMV), *varicella zoster* nebo po infekci lidským herpesvirem 6 (HHV-6) [21, 75]. U těchto pacientů dochází k tvorbě protilátek, které mohou inhibovat protein S. K rozvoji postižení dochází cca 7–10 dní od infekce, kdy dochází k tvorbě těchto protilátek proti fosfolipidům a koagulačním proteinům. Projevy mohou být obdobné jako u pacientů se sepsí. Léčba je komplikovaná, protože neexistuje syntetický derivát proteinu S. Pro terapii je možné použít plazmaferézu, výměnu plazmy, nebo deriváty plazmy s celkovými glukokortikoidy. Význam má i antikoagulace podáváním nízkomolekulárního heparinu [31].

Antifosfolipidové protilátky/Lupus antikoagulans

Antifosfolipidové protilátky (aPL) byly poprvé detekovány u pacientů se syfilis již v roce 1906. Falešně pozitivní sérologický test na syfilis u pacientů s lupusem byl proveden v roce 1952. Antifosfolipidové/antikardiolipinové protilátky vyžadují přítomnost dalšího proteinu vázajícího fosfolipidy (např. β2-glykoproteinu I), aby se následně navázaly na kardiolipin [22].

Aktivace destiček vede k expozici záporně nabitých fosfolipidů trombocytární membrány, následované sekvenčním membránově vázaným sestavením prokoagulačních komplexů enzym-kofaktor-substrát, tvorbou trombinu a enzymatickou konverzí fibrinogenu na fibrinovou sraženinu. Trombin, který uniká po směru tvorby sraženiny, se může vázat na endoteliální povrchový protein, trombomodulin. Vazba trombin-trombomodulin převádí aktivitu trombinu z prokoagulační na antikoagulační s vysoce afinitní aktivací proteinu C. Je pravděpodobné, že některé antifosfolipidové nebo lupusové antikoagulační protilátky mohou následně interferovat buď s normální povrchovou ochranou proti sestavení prokoagulačního enzymu, nebo s normální antikoagulační funkcí cesty trombomodulin-protein C. Vzhledem k těmto mechanismům byla prokázána celá řada mechanismů pro vznik trombózy na podkladě antifosfolipidových protilátek. Lze zmínit:

– interferenci s produkcí a uvolňováním prostacyklinu endoteliálními buňkami;
– interferenci s dráhami proteinu C a S;
– aktivaci destiček interakcí s fosfolipidy membrány trombocytů;
– interferenci s aktivitou antitrombinu III;
– interferenci s aktivací prekalikreinu na kalikrein.

Tyto poznatky dokazují složité a komplexní děje, které se při těchto onemocněních mohou podílet na vzniku trombózy. Kožní příznaky jsou shrnuty v tabulce 2 [12, 65]. Ve studii Cervera et al. byly nejčastěji pozorovány projevy *livedo reticularis* (24 %, obr. 5), bércové vředy (5,5 %), pseudovaskulitické léze (3,9 %), gangréna prstů (3,3 %), kožní nekrózy (2,1 %) a třískovité hemoragie (0,7 %) [12]. Kromě kůže může být postiženo mnoho dalších orgánových systémů, i když hluboká žilní trombóza/plicní embolie a onemocnění CNS jsou nejčastějšími extrakutánními projevy. Fulminantní průběh není častý. Dochází však k multiorgánovému selhání s postižením ledvin a plic v podobě akutního respiračního selhání. Vyvolávající faktory závažných stavů mohou být chirurgické výkony, léky (např. diuretika obsahující síru, kaptopril, perorální antikoncepce), přerušení antikoagulační léčby a zejména infekce [65].

Antifosfolipidové protilátky (aPL) a protilátky pro lupus antikoagulans jsou detekovány různými testy. U jednoho pacienta může být pozitivita více protilátek, jejich samotnou přítomností než zkříženou reaktivitou. Detekce protilátek pro lupus antikoagulans patří mezi nejspecifičtější screeningové testy. Samotné prokoagulační testy jsou prováděny *in vitro*, kdy se měří interference protilátek s prokoagulačním souborem, ke kterému se používá hadí jed zmije (Russell). Antikardiolipinové protilátky, které jsou typem antifosfolipidových protilátek, jsou pozitivní mnohem častěji než protilátky pro lupus antikoagulans, ale jejich specificita je výrazně nižší. Většina těchto protilátek se váže na kofaktor, kterým jsou nejčastěji β2-glykoprotein I, annexin V a trombomodulin-protein C. Antikardiolipi-

Tabulka 2. Kožní projevy u antifosfolipidového syndromu.

Livedo reticularis, s/nebo retiformní purpurou
Livedoidní vaskulopatie
Léze podobné anetodermii s mikrotrombózou
Raynaudův fenomén
Léze podobné vaskulitidě
Léze podobné Behçetově chorobě
Defekty podobné pyoderma gangrenosum
Třískovité hemoragie
Nekrotické kožní projevy
Pseudo-Kaposiho sarkom
Povrchová tromboflebitida migrans

(upraveno dle [12])

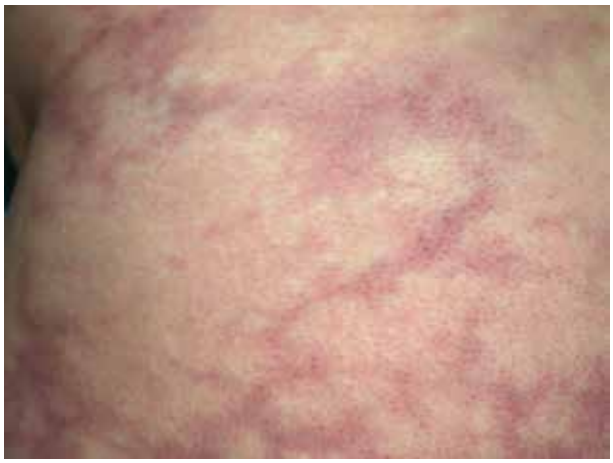

Obr. 5. Příklad projevů typu livedo reticularis

proLékaře.cz | 16.7.2025

nové protilátky vázané na kofaktory a protilátky proti lupus antikoagulans jsou bohužel přítomny i u pacientů, u kterých se trombóza nerozvine. Nelze je tedy využít jako možný prediktor případné trombózy, ale spíše jen jako určitý biomarker rizikové skupiny pacientů. Histologicky je patrna trombotizace dermálních cév. Ostatní změny (tedy i zánětlivé projevy, nekrózy) vznikají v důsledku ischemie tkáně nad uzávěrem této cévy [23, 57]. Léčba těchto plně rozvinutých syndromů s přítomnou trombózou je založena na podávání heparinu či LMWH, následovaná podáváním kumarinových derivátů, někdy i v kombinaci s kyselinou acetylsalicylovou. U závažných život ohrožujících stavů je nutná kombinace se systémovými glukokortikoidy, případně výměna plazmy a intravenózně podávané imunoglobuliny (IVIg), rituximab, cyklofosfamid, nebo eculizumab. V dlouhodobé profylaxi je možné využití i přímých antikoagulancií [40]. Terapie antimalariky může být podle některých prací protektivním faktorem pro vznik trombózy [19].

PORUCHY VASKULÁRNÍCH KOAGULOPATIÍ S KOŽNÍMI PROJEVY

Sneddonův syndrom

Tento syndrom byl poprvé popsán v roce 1965 s prevalencí asi 4 případy na milión obyvatel s dominantním postižením žen. Ačkoli je Sneddonův syndrom často

Obr. 6. Livedoidní vaskulopatie, obraz bílé atrofie (atrophie blanche) na mediálním kotníku

považován za projev antifosfolipidového syndromu/lupus antikoagulans, přítomnost protilátek aPL je u tohoto syndromu poměrně variabilní. Pravděpodobně se jedná o vaskulopatii postihující menší tepny a větší arterioly [67]. Klinické příznaky jsou charakterizovány rozvojem *livedo racemosa*, Raynaudovým fenoménem, dekompenzovanou hypertenzí a postižením CNS. Při histologickém vyšetření (provedeno z centra prstence *livedo racemosa*) lze prokázat subendoteliální hyperplazii s částečnou nebo i úplnou okluzí postižené cévy. Primární léčbou Sneddonova syndromu je antikoagulace warfarinem. Současná imunosupresivní léčba včetně celkových glukokortikoidů nezabraňuje vážným komplikacím v podobě cerebrovaskulárního postižení [67, 71].

Livedoidní vaskulopatie

Jedná se o chronické kožní onemocnění, které se vyskytuje převážně u žen v mladém až středním věku. Lze ji rozdělit na primární (idiopatickou) a sekundární formu, která je součástí celé řady dalších onemocnění (chronická žilní nedostatečnost, varixy, hyperkoagulační stavy) [50]. Patogeneze livedoidní vaskulopatie není známa, ale předpokládá se, že na vzniku postižení se mohou podílet poruchy jak lokální, tak i systémové koagulace. U livedoidní vaskulopatie je navíc popsána celá řada patologických stavů, přítomnost protilátek proti aPL, abnormality proteinů C a S, přítomnost Leidenské mutace faktoru V, mutace protrombinu, hyperhomocysteinemie či deficit antitrombinu III. Klinicky dominují bolestivé, ostře ohraničené ulcerace nejčastěji na mediální straně kotníků. Může být přítomno *livedo reticularis*, retiformní purpura a typicky tzv. *atrophie blanche* (bílé atrofické jizvy, obr. 6).

Bolestivé, přetrvávající a často recidivující ulcerace na nohou, zejména u žen nad kotníky, mohou naznačovat tuto diagnózu. U některých pacientů, zvláště u pacientů s *livedo reticularis* obklopujícím tyto vředy, se může vyvinout retiformní purpura s následnou progresí vředu. Ulcerace se mají tendenci hojit jako *atrophie blanche* s periferními teleangiektaziemi [15]. V histologickém vyšetření jsou perivaskulární lymfocytární infiltráty s erytrocytárními extravazáty v oblasti dermálních cév, přítomné může být i intraluminární ukládání fibrinu a hyalinní degenerace stěny cév [37].

V léčbě se uplatňuje antiagregační a antikoagulační terapie. Úlevu může přinášet i fibrinolytická terapie. Některé práce popisují efekt anabolik (danzol, stanozol) [14, 28]. U progredujícího postižení byly zkoušeny prostanoidy a xabany (rovaroxaban), nebo IVIg [50].

Maligní atrofická papulóza

Maligní atrofická papulóza je vzácné onemocnění, které postihuje především kůži a gastrointestinální trakt. Typicky se vyskytuje mezi druhou a čtvrtou dekádou života, mírně více postihuje ženy [47]. Na vzniku projevů se podílí genetická predispozice a autoimunitní proces napodobující lupus, antifosfolipidový syndrom/lupus antikoagulans či dermatomyozitidu.

proLékaře.cz | 16.7.2025

Kožní léze začínají jako malé (2–5mm) erytematózní papuly na trupu nebo končetinách. Během 2–4 týdnů dochází k rozvoji centrální deprese, a nakonec se objevují porcelánově bílé jizvy (charakteru *atrofie blanche*, obr. 7), často s okrajovými telangiektaziemi [74]. Kožní projevy obvykle předcházejí systémovým projevům. Gastrointestinální léze mohou vést k perforaci střeva a spolu s postižením CNS jsou hlavní příčinou úmrtí [20]. Histologicky je patrna klínovitá oblast ischemické dermis s řídkým perivaskulárním lymfohistiocytárním infiltrátem. V dermis jsou navíc patrna depozita mucinu a skleróza. Na okraji ischemické oblasti je atrofická, ale mírně hyperkeratotická epidermis. Dosud neexistuje osvědčená léčba idiopatické maligní atrofické papulózy, použití kyseliny acetylsalicylové, dipyridamolu, eculizumabu a treprostinilu vychází z ojedinělých kazuistických případů [47, 74].

VASKULOPATIE NA PODKLADĚ BUNĚČNÉ OBLITERACE

Obliterace z erytrocytů

Erytrocyty se mohou podílet na vaskulární okluzi, a to zejména při vysokém průtoku, kdy dochází k vytlačení trombocytů k cévní stěně a usnadnění jejich interakce s poškozeným endotelem. Erytrocyty jsou navíc hlavním zdrojem membránového fosfatidylserinu, který podporuje koagulaci. Interakce prostřednictvím buněčných adhezivních molekul jsou základem zvýšené adheze červených krvinek u srpkovité anemie a zvýšené adheze červených krvinek a endotelu u *polycythemia vera* a těžké malárie, způsobené *Plasmodium falciparum* [17]. U pacientů se srpkovitou anemií se mohou vyvinout léze podobné *atrophie blanche* [61].

Intravaskulární buněčná okluze u myloproliferativních onemocnění

Ačkoli je chronická lymfocytární leukemie nejčastější příčinou výrazného zvýšení cirkulujících atypických leukocytů, tyto buňky jsou křehké a nevedou k syndromům vaskulární okluze. Intravaskulární lymfom (B lymfocyty > T lymfocyty) je velmi vzácný syndrom. Postižení CNS je často nejzávažnějším klinickým postižením. Kožní léze jsou pozorovány u 40 % pacientů, představují erytematózní, někdy bolestivé plaky nebo noduly a teleangiektatické léze. Nejčastější lokalizací jsou dolní končetiny často ve spojení s edémem. Histopatologický nález intraluminální okluze atypickými lymfocyty je dostatečně průkazný [61, 62].

OBLITERUJÍCÍ VASKULOPATIE – RŮZNÉ PŘÍČINY

Kožní kalcifylaxe

Tento syndrom progresivní ischemické obliterující vaskulopatie doprovází pacienty s pokročilým renálním selháním, byl ale popsán i u pacientů bez zásadního renálního postižení [55]. Známé rizikové faktory pro rozvoj kalcifylaxe zahrnují konečné stadium onemocnění ledvin, hemodialýzu, obezitu, diabetes mellitus, častější postižení žen nebo užívání warfarinu a onemocnění jater. Mezi další rizikové faktory patří hyperparatyreóza, suplementace vápníku a příjem vitaminu D [32]. Kalcifylaxe je charakterizována intimální fibrózou a vaskulární kalcifikací tunica media (která se může stát transmurální). Aby došlo ke kalcifikaci cév, důležitým krokem je přeměna buněk hladkého svalstva cév na buňky podobné osteoblastům. Jako potenciální stimuly pro tuto přeměnu jsou zvažovány cirkulující fosfáty, zánětlivé mediátory v cévní stěně a kostní morfogenní protein (BMP)-2. K samotné obliteraci dochází pozvolna, při progresi cévního postižení kalcifikací a sekundárně vzniklou trombózou. Postižení kůže je dominantně v oblastech bohatých na podkožní tuk, jako jsou stehna, hýždě a břicho. Časné léze se obvykle projevují jako špatně ohraničené, někdy symetrické, velmi bolestivé erytémové makuly, nebo jako retiformní purpura či *livedo racemosa*. Následně se mohou objevovat buly, nekrotické léze, které rychle ulcerují (obr. 8). V okrajích

Obr. 7. Maligní atrofická papulóza, erytémová papula s centrální bílou atrofií charakteru atrophie blanche

Obr. 8. Kalcifylaxe, livedo racemosa s krustou kryjící nekrotický defekt

proLékaře.cz | 16.7.2025

lézí je většinou dobře zachovalá retiformní purpura, nebo *livedo racemosa*, což usnadňuje i klinickou diagnostiku projevu u pacientů s renální insuficiencí. U pacientů s kalcifylaxí je popsána poměrně výrazná mortalita (45–80 %), zejména při sekundární infekci nekrotických projevů a závažném renálním postižení [64]. Histopatologicky je častým nálezem kalcifikující lobulární panikulitida. Současná histologická diagnostická kritéria sestávají z depozit kalcia v tunica media, endovaskulární fibrózy a trombózy. K detekci kalcia je však nutné využít rozšířené techniky barvení, např. *von Kossa*. Bioptické vyšetření je však nutné provézt z nejaktivnějšího místa (např. z retifromní purpury) a vždy se zavzetím co největšího množství tukové tkáně [4]. Léčba kalcifylaxe závisí na identifikaci přispívajících faktorů. U pacientů s terminálním onemocněním ledvin je nutné zvýšit frekvenci dialýz, navíc s nízkým obsahem vápníku, fosfátů. U pacientů s hyperparatyreózou lze podávat cinakalcet nebo etelkalcetid, radikální řešení představuje paratyreoidektomie. Dobrý klinický přínos byl popsán při podávání thiosíranu sodného, který vede k vazodilataci prostřednictvím produkce sirovodíku a oxidu dusnatého, navozuje inhibici ukládání vápníku a zlepšuje funkci vaskulárního endotelu [32, 63].

ZÁVĚR

Obliterující vaskulopatie jsou heterogenní skupinou onemocnění. Dermatologické nálezy vznikají při postižení mikrovaskulárního aparátu, a proto je i výstižný termín mikrovaskulární okluzivní syndromy. Typickými klinickými projevy jsou nekrotické léze, ulcerace, *livedo reticularis, livedo racemosa* či retiformní purpura, které

Tabulka 3. Diferenciálně diagnostická vyšetření u obliterujících vaskulopatie

Krevní obraz s diferenciálem
• Polycytémie vera, anemie, granulocytóza, trombocytóza, poikilocytóza, nezralé formy
– může být příznakem myeloproliferativních a myelodysplastických onemocnění
• Fragmentace červených krvinek (schistocyty) a mikroangiopatie
– hemolyticko-uremický syndrom – purpura fulminans s DIC, příležitostně – antifosfolipidový syndrom – vzácněji
• Trombocytopenie
– heparinová nekróza, někteří pacienti – purpura fulminans s DIC – hemolyticko-uremický syndrom – antifosfolipidový syndrom – vzácněji
• Neutropenie
– imunosuprese – oportunní infekce
• Eozinofilie
– cholesterolová embolie
• Koagulace, parciální tromboplastinový čas
– hemolyticko-uremický syndrom – prodloužené u purpura fulminans a DIC – lupus antikoagulans
• Kryoglobuliny (občas kryofibrinogen a chladové aglutininy)
– nutné vyšetření u zhoršení po expozici chladu, specializovaný odběr
• Kožní biopsie
– jednoznačný průkaz okluze cévy, může vyloučit vaskulitidu – průkazné a diagnostické vyšetření u kryoglobulinů, kryofibrinogenu, kalcifylaxi, cholesterolových, oxalátových embolizací, u okluze s mikroorganismy
• Základní vyšetření funkce jater a ledvin
– jaterní onemocnění může ovlivnit faktory závislé na vitamín K/warfarin – renální insuficience – kalcifylaxe, oxalátové embolie
• ANCA
– vyloučení ANCA asociovaných vaskulitid
• VDRL
– falešná pozitivita, antifosfolipidový syndrom/lupus antikoagulans

(upraveno a modifikováno dle [12, 24, 43])

ANCA – antineutrofilní (cytoplazmatické) protilátky, VDRL – Veneral Disease Research Laboratory, nespecifický test pro syfilis

proLékaře.cz | 16.7.2025

vznikají v důsledků cévní okluze a navozené částečné či úplné ischemie. Vzhledem k těmto projevům mohou obliterující vaskulopatie nejčastěji napodobovat obraz vaskulitid, u kterých ale dominují zánětlivé projevy. Vzhledem k četnému kožnímu postižení u těchto onemocnění je dermatolog jedním z lékařů, který se na diagnostice může podílet (tabulka 3 shrnuje základní laboratorní vyšetření pro potřeby diferenciální diagnosticky okluzivních stavů), i když samotná léčba je spíše v rukách interního specialisty, hematologa či revmatologa. Zásadní postavení dermatologa je nejen ve zhodnocení kožních projevů, ale i provedení bioptického kožního vyšetření, které může být pro diagnostiku a odlišení těchto onemocnění, například od vaskulitid, nepostradatelné. Při rozvoji nekrotických kožních projevů a defektů je navíc dermatologická péče důležitá pro řízení adekvátní lokální terapie.

LITERATURA

1. ALHANSHANI, A. A. Heparin Induced Thrombocytopenia – Pathophysiology, Diagnosis and Treatment: A Narrative Review. *Int J Gen Med.,* 2023, 16, p. 3947–3953.
2. AREPALLY, G. M., CINES, D. B. Pathogenesis of heparin-induced thrombocytopenia. *Transl Res.,* 2020, 225, p. 131–140.
3. AREPALLY, G. M. Heparin-induced thrombocytopenia. *Blood,* 2017, 129, p. 2864–2872.
4. BAHRANI, E., PERKINS, I. U., NORTH, J. P. Diagnosing Calciphylaxis: A Review With Emphasis on Histopathology. *Am J Dermatopathol*., 2020, 42, p. 471–480.
5. BALIGA, S., YADAV, S., SAGDEO, P. et al. Invasive fungal infection in ANCA-associated vasculitis: Between the Devil and Deep blue sea. Case series and review of the literature. *Clin Rheumatol*., 2024, 43.
6. BARBUI, T., FINAZZI, G., FALANGA, A. Myeloproliferative neoplasms and thrombosis. *Blood,* 2013, 122, p. 2176–2184.
7. BEKKERS, S., YAZDANI, S. K., VIRMANI, R. et al. Microvascular Obstruction: Underlying Pathophysiology and Clinical Diagnosis. *J Am Coll Cardiol*., 2010, 55(16), p. 1649–1660.
8. BETROSIAN, A. P., BERLET, T., AGARWAL, B. Purpura fulminans in sepsis. *Am J Med Sci.,* 2006, 332, p. 339–345.
9. BLACKMON, J. A., JEFFY, B. G., MALONE, J. C. et al. Oxalosis involving the skin: case report and literature review. *Arch Dermatol.,* 2011, 147, p. 1302–1305.
10. CALDITO, E. G., CALDITO, N. G., KAUL, S. et al. Erythromelalgia. Part II: Differential diagnoses and management. *J Am Acad Dermatol*., 2024, 90(3), p. 465–474.
11. CALDITO, E. G., KAUL, S., CALDITO, N. G. et al. Erythromelalgia. Part I: Pathogenesis, clinical features, evaluation, and complications. *J Am Acad Dermatol*., 2024, 90(3), p. 453–462.
12. CERVERA, R., PIETTE, J. C., FONT, J. et al. Antiphospholipid syndrome: clinical and immunologic manifestations and patterns of disease expression in a cohort of 1,000 patients. *Arthritis Rheum*., 2002, 46, p. 1019–1027.
13. COVIC, A., CARUNTU, I. D., BURLACU, A. et al. Therapeutic Potential of Rituximab in Managing Hepatitis C–Associated Cryoglobulinemic Vasculitis: A Systematic Review. *J Clin Med.,* 2023, 12.
14. CRIADO, P. R., DE SOUZA ESPINELI, D. P. et al. Livedoid vasculopathy and high levels of lipoprotein (a): response to danazol. *Dermatol Ther.,* 2015, 28, p. 248–253.
15. CRIADO, P. R., RIVITTI, E. A., SOTTO, M. N. et al. Livedoid vasculopathy: an intringuing cutaneous disease. *An Bras Dermatol*., 2011, 86, p. 961–977.
16. DEMOULIN, N., AYDIN, S., GILLION, V. et al. Pathophysiology and Management of Hyperoxaluria and Oxalate Nephropathy: A Review. *American Journal of Kidney Diseases.,* 2022, 79, p. 717–727.
17. DU, V. X., HUSKENS, D., MAAS, C. et al. New insights into the role of erythrocytes in thrombus formation. *Semin Thromb Hemost*., 2014, 40, p. 72–80.
18. FEDERICI, A., BUDDE, U., CASTAMAN, G. et al. Current diagnostic and therapeutic approaches to patients with acquired von Willebrand syndrome: a 2013 update. *Semin Thromb Hemost*., 2013, 39, p. 191–201.
19. FIERRO, J. J., VELÁSQUEZ-BERRÍO, M., OSPINA, A. et al. The effects of hydroxychloroquine and its promising use in refractory obstetric antiphospholipid syndrome. *Rheumatol Int*., 2024, 44.
20. FLÜHLER, C., STINCO, G., DI MEO, N. et al. Malignant form of atrophic papulosis with lethal abdominal involvement. *J Eur Acad Dermatol Venereol,* 2016, 30, p. 126–128.
21. FONKOUA, L. K., ZHANG, S., CANTY, E. et al. Purpura fulminans from reduced protein S following cytomegalovirus and varicella infection. *Am J Hematol,* 2019, 94, p. 491–495.
22. GARCIA, D., ERKAN, D. Diagnosis and Management of the Antiphospholipid Syndrome. *N Engl J Med.,* 2018, 378, p. 2010–2021.
23. GASPAR, P., SCIASCIA, S., TEKTONIDOU, M. G. Epidemiology of antiphospholipid syndrome: macro- and microvascular manifestations. *Rheumatology (Oxford).,* 2024, 63, p. 24–36.
24. GEORGE, J. N., NESTER, C. M. Syndromes of thrombotic microangiopathy. *N Engl J Med.,* 2014, 371, p. 654–666.
25. GHETIE, D., MEHRABAN, N., SIBLEY, C. H. Cold hard facts of cryoglobulinemia: updates on clinical features and treatment advances. *Rheum Dis Clin North Am.,* 2015, 41, p. 93–108.
26. GIUGGIOLI, D., MANFREDI, A., LUMETTI, F. et al. Cryoglobulinemic vasculitis and skin ulcers. Our therape-

proLékaře.cz | 16.7.2025

utic strategy and review of the literature. *Seminars in Arthritis and Rheumatism,* 2015, 44, p. 518–526.
27. HAMADI, R., SAKR, F., ARIDI, H. et al. Heparin-Induced Thrombocytopenia in Chronic Hemodialysis Patients. *Clin Appl Thromb Hemost.,* 2023, 29.
28. HELFMAN, T., FALANGA, V. Stanozolol as a novel therapeutic agent in dermatology. *J Am Acad Dermatol.,* 1995, 33, p. 254–258.
29. HILL, A., DEZERN, A. E., KINOSHITA, T. et al. Paroxysmal nocturnal haemoglobinuria. *Nat Rev Dis Primers.,* 2017, 3.
30. HOSTETLER, S. G., SOPKOVICH, J., DEAN, S. et al. Warfarin-induced Venous Limb Gangrene. *J Clin Aesthet Dermatol.,* 2012, 5, p. 38.
31. CHALMERS, E., COOPER, P., FORMAN, K. et al. Purpura fulminans: recognition, diagnosis and management. *Arch Dis Child.,* 2011, 96, p. 1066–1071.
32. CHANG, J. J., CALCIPHYLAXIS. Diagnosis, Pathogenesis, and Treatment. *Adv Skin Wound Care.,* 2019, 32, p. 205–215.
33. IMAI, N., ZAMAMI, R., KIMURA, K. Cutaneous cholesterol embolization syndrome. Indian J *Dermatol Venereol Leprol*., 2015, 81, p. 388.
34. JAN, Y. K. Advances in Diagnosis and Pathophysiology of Microvascular Dysfunction. *Diagnostics,* 2022, 12(12), p. 620.
35. JUCGLA, A., MORESO, F., MUNIESA, C. et al. Cholesterol embolism: still an unrecognized entity with a high mortality rate. *J Am Acad Dermatol*., 2006, 55, p. 786–793.
36. KAKAGIA, D. D., PAPANAS, N., KARADIMAS, E. et al. Warfarin-induced skin necrosis. *Ann Dermatol.,* 2014, 26, p. 96–98.
37. KERK, N., GOERGE, T. Livedoid vasculopathy – current aspects of diagnosis and treatment of cutaneous infarction. *J Dtsch Dermatol Ges.,* 2013, 11, p. 407–411.
38. KIM, J. S., JANG, J. H., JO, D. Y. et al. Long-Term Efficacy and Safety of Eculizumab in Patients With Paroxysmal Nocturnal Hemoglobinuria and High Disease Burden: Real-World Data From Korea. *J Korean Med Sci.,* 2023, 38, p. 1–12.
39. KIM, M., KIM, S. S., CHOI, H. I. et al. Cryofibrinogen-associated membranoproliferative glomerulonephritis. *Kidney Int*., 2023, 104, p. 860.
40. KNIGHT, J. S., BRANCH, D. W., ORTEL, T. L. Antiphospholipid syndrome: advances in diagnosis, pathogenesis, and management. *BMJ,* 2023, 380.
41. KOSTER, A., NAGLER, M., ERDOES, G. et al. Heparin-induced Thrombocytopenia: Perioperative Diagnosis and Management. *Anesthesiology*, 2022, 136, p. 336–344.
42. LECKEY, B. D., KHETERPAL, M. K., SELIM, M. A. et al. Cutaneous involvement by T-cell prolymphocytic leukemia presenting as livedoid vasculopathy. *J Cutan Pathol*., 2021, 48, p. 975–979.
43. LLAMAS-VELASCO, M., ALEGRÍA, V., SANTOS-BRIZ, Á. et al. Occlusive Nonvasculitic Vasculopathy. *American Journal of Dermatopathology*., 2017, 39, p. 637–662.
44. LOBO, FERREIRA, T., ALVES, R., JUDAS, T. et al. Case Report: Marantic endocarditis and paraneoplastic pulmonary embolism. *BMJ Case Rep*., 2017, 2017.
45. LV, F. F., LI, M. Y., QU, W. et al. Rivaroxaban for the treatment of heparin-induced thrombocytopenia with thrombosis in a patient undergoing artificial hip arthroplasty: A case report. *World J Clin Cases*, 2023, 11, p. 6147.
46. LY, S., RICK, J., GOFF, R. et al. Cutaneous Oxalosis Due to Primary Hyperoxaluria. *Am J Dermatopathol*., 2022, 44, p. 981–893.
47. MARESCHAL, A., RAZANAMAHERY, J., AUBIN, F. Malignant Atrophic Papulosis. *JAMA Dermatol.,* 2020, 156, p. 204.
48. MARLAR, R. A., NEUMANN, A. Neonatal purpura fulminans due to homozygous protein C or protein S deficiencies. *Semin Thromb Hemost*., 1990, 16, p. 299–309.
49. MCHUGH, J. W., LEHMAN, J. S., SHAH, A. Pseudomonas aeruginosa-Associated Ecthyma Gangrenosum: A Classic Presentation. *Mayo Clin Proc.,* 2024, 99, p. 336–337.
50. MICIELI, R., ALAVI, A. Treatment for Livedoid Vasculopathy: A Systematic Review. *JAMA Dermatol.,* 2018, 154, p. 193–202.
51. MICHAUD, M., POURRAT, J. Cryofibrinogenemia. *J Clin Rheumatol*., 2013, 19, p. 142–148.
52. MONDAL, S., KUMAR, S. S., ILIYAS, M. Atrial myxoma presenting as bilateral cerebellar infarct and mitral obstruction. *Acta Cardiol*., 2023, 78, p. 1153–1155.
53. MORÁN-MARIÑOS, C., CORCUERA-CIUDAD, R., VELÁSQUEZ-RIMACHI, V. et al. Systematic review of warfarin-induced skin necrosis case reports and secondary analysis of factors associated with mortality. *Int J Clin Pract*., 2021, 75.
54. NACIRI, BENNANI, H., BANZA, A. T., TERREC, F. et al. Cryoglobulinemia and double-filtration plasmapheresis: Personal experience and literature review. *Ther Apher Dial*., 2023, 27, p. 159–169.
55. NIGWEKAR, S. U., THADHANI, R., BRANDENBURG, V. M. Calciphylaxis. *N Engl J Med.,* 2018, 378, p. 1704–1714.
56. NUNZIE, E., CABRERA, L. V. O., MONCAYO, F. M. M. et al. Lucio Leprosy with Lucio's phenomenon, digital gangrene and anticardiolipin antibodies. *Lepr Rev.,* 2014, 85, p. 194–200.
57. OKU, K., NAKAMURA, H., KONO, M. et al. Complement and thrombosis in the antiphospholipid syndrome. *Autoimmun Rev.,* 2016, 15, p. 1001–1004.
58. PAYET, J., LIVARTOWSKI, J., KAVIAN, N. et al. Type I cryoglobulinemia in multiple myeloma, a rare entity: analysis of clinical and biological characteristics of seven cases and review of the literature. *Leuk Lymphoma,* 2013, 54, p. 767–777.
59. PENNINGTON, M., YEAGER, J., SKELTON, H. et al. Cholesterol embolization syndrome: cutaneous

proLékaře.cz | 16.7.2025

histopathological features and the variable onset of symptoms in patients with different risk factors. *Br J Dermatol*., 2002, 146, p. 511–517.
60. PRICE, V. E., LEDINGHAM, D. L., KRÜMPEL, A. et al. Diagnosis and management of neonatal purpura fulminans. *Semin Fetal Neonatal Med*., 2011, 16, p. 318–322.
61. REAGIN, H., MARKS, E., WEIS, S. et al. Livedoid Vasculopathy Presenting in a Patient With Sickle Cell Disease. *Am J Dermatopathol*., 2018, 40, p. 682–685.
62. REISCH, N., ROEHNISCH, T., SADEGHI, M. et al. AML M1 presenting with recurrent acute large arterial vessel thromboembolism. *Leuk Res*., 2007, 31, p. 869–871.
63. RICK, J., RRAPI, R., CHAND, S. et al. Calciphylaxis: Treatment and outlook-CME part II. *J Am Acad Dermatol*., 2022, 86, p. 985–992.
64. RICK, J., STROWD, L., PASIEKA, H. B. et al. Calciphylaxis: Part I. Diagnosis and pathology. *J Am Acad Dermatol*., 2022, 86, p. 973–982.
65. RUIZ-IRASTORZA, G., CROWTHER, M., BRANCH, W. et al. Antiphospholipid syndrome. *Lancet.,* 2010, 376, p. 1498–1509.
66. SAADOUN, D., ELALAMY, I., GHILLANI-DALBIN, P. et al. Cryofibrinogenemia: New Insights into Clinical and Pathogenic Features. *American Journal of Medicine.,* 2009, 122, p. 1128–1135.
67. SAMANTA, D., COBB, S., ARYA, K. et al. Syndrome: A Comprehensive Overview. *J Stroke Cerebrovasc Dis*., 2019, 28, p. 2098–2108.
68. SANTIAGO, M. B., MELO, B. S. Cryofibrinogenemia: What Rheumatologists Should Know. *Curr Rheumatol Rev*., 2022, 18, p. 186–194.
69. SONG, J. K., JUNG, S. S., KANG, S. W. Two cases of eosinophilic vasculitis with thrombosis. *Rheumatol Int.,* 2008, 28(37), p. 1–4.
70. SPERNOVASILIS, N., PSICHOGIOU, M., POULAKOU, G. Skin manifestations of Pseudomonas aeruginosa infections. *Curr Opin Infect Dis*., 2021, 34, p. 72–79.
71. STARMANS, N. L. P., ZOETEMEYER, S., VAN DIJK, M. R. et al. The diagnostic value of skin biopsies in Sneddon syndrome. *PLoS One,* 2021, 16.
72. TEFFERI, A., BARBUI, T. Polycythemia vera and essential thrombocythemia: 2021 update on diagnosis, risk-stratification and management. *Am J Hematol.,* 2020, 95, p. 1599–1613.
73. TERRIER, B., CACOUB, P. Cryoglobulinemia vasculitis: An update. *Curr Opin Rheumatol*., 2013, 25, p. 10–18.
74. THEODORIDIS, A., KONSTANTINIDOU, A., MAKRANTONAKI, E. et. al. Malignant and benign forms of atrophic papulosis (Köhlmeier-Degos disease): systemic involvement determines the prognosis. *Br J Dermatol*., 2014, 170, p. 110–115.
75. THERON, A., DAUTREMAY, O., BOISSIER, E. et al. Idiopathic purpura fulminans associated with anti-protein S antibodies in children: a multicenter case series and systematic review. *Blood Adv*., 2022, 6, p. 495–502.
76. WEISER, J. A., SCULLY, B. E., BULMAN, W. A. et. al. Periumbilical parasitic thumbprint purpura: strongyloides hyperinfection syndrome acquired from a cadaveric renal transplant. *Transpl Infect Dis*., 2011, 13, p. 58–62.
77. YUTANI, C., NAGANO, T., KOMATSU, S., KODAMA, K. Visible-free cholesterol crystal emboli adjacent to microinfarcts in myocardial capillaries and arterioles on H&E-stained frozen sections of an autopsied patient. *BMJ Case Rep*., 2018, p. 1–3.
78. ZHAO, H., SHATTIL, S. Cutaneous thrombosis in PNH. *Blood,* 2013, 122, p. 3249.

Do redakce došlo dne 19. 2. 2024.

Adresa pro korespondenci:
doc. MUDr. Ondřej Kodet, Ph.D.
Dermatovenerologická klinika 1. LF UK a VFN
U Nemocnice 499/2
128 00 Praha 2
e-mail: ondrej.kodet@lf1.cuni.cz

proLékaře.cz | 16.7.2025

KONTROLNÍ TEST

1. Obliterující vaskulopatie představují:
a) zánětlivé postižení cév
b) nezánětlivé postižení cév
c) běžná kožní postižení cév
d) variantu leukocytoklastické vaskulitidy

2. Mikrovaskulární okluzivní syndromy:
a) charakterizují obliterující vaskulopatie kůže
b) patří do skupiny kožních vaskulitid
c) mají jednotnou patogenezi
d) jsou projevem imunokomplexových vaskulitid

3. Heparin může indukovat trombotické stavy:
a) vždy po aplikace nadměrného množství
b) pouze bezprostředně po aplikaci
c) i několik dní po aplikaci
d) vždy, i po aplikaci stopového množství

4. Kryoglobuliny
a) jsou bílkoviny, které precipitují působením tepla
b) se vyskytují v plazmě fyziologicky
c) jsou bílkoviny precipitující působením chladu
d) jsou imunoglobuliny pouze IgG třídy

5. Obliterující vaskulitidy na podkladě kryoglobulinů:
a) jedná se pouze o kryoglobuliny typu II.
b) tyto vaskulopatie jsou vlastně vaskulitidy
c) jsou stavy doprovázející systémový lupus
d) jsou vyvolány kryoglobuliny typu I.

6. Vaskulopatie způsobené mikroorganismy:
a) představuje např. ecthyma gangrenosum u pseudomonádových infekcí
b) postihují zpravidla děti
c) do této skupiny patří např. septické embolizace
d) nikdy nevyvolávají mykotické infekce

7. Cholesterolové embolizace:
a) jsou raritní
b) mohou následovat po katetrizačním výkonu
c) v histologickém obraze se barví metodou von Kossa
d) jsou vzácnější než oxalátové embolie

8. Antifosfolipidový syndrom je:
a) porucha typicky postihující muže
b) charakterizovaný pozitivitou specifických sérologických testů pro lues
c) projev vrozeného deficitu proteinu C
d) postižení s tendencí k tvorbě trombóz

9. Purpura fulminans je:
a) původní termín vaskulopatie postihující zejména malé děti
b) spojena s neinfekční etiologií
c) součást lupus antikoagulans
d) onemocnění starších pacientů

10. Kalcifylaxe:
a) je typické kožní postižení u jaterních onemocnění
b) vzniká na podkladě cévních depozit vápníku
c) pro histologickou diagnostiku se používá vyšetření Kongo červení
d) postihuje pouze pacienty s renálním selháním

Správným zodpovězením otázek kontrolního testu získáte 2 kredity kontinuálního vzdělávání lékařů ČLK. Správné odpovědi na otázky kontrolního testu budou uveřejněny v příštím čísle časopisu.
Odpovědi posílejte na e-mailovou adresu: **kozni@lf1.cuni.cz** vždy nejpozději do jednoho měsíce od vydání daného čísla a společně s odpověďmi uveďte svoje **evidenční číslo ČLK, SLK (ID).**

Odpovědi na otázky kontrolního testu v č. 6/2023: Karetová D., Jeníšová A.: **Raynaudův fenomén**

Správné odpovědi: 1b, 2c, 3b, 4a, 5a, 6c, 7a, 8d, 9b, 10a.