

Sekundární syfilis s méně obvyklým histologickým nálezem. Popis případu

Drlík L.¹, Drlík Z.^{1,2,3}, Pock L.⁴

¹Dermatologická ambulance Mohelnice

²Klinika chorob kožních a pohlavních, Fakultní nemocnice Olomouc
přednosta odborný asistent Martin Tichý, Ph.D.

³Lékařská fakulta Univerzity Palackého Olomouc

⁴Bioptická laboratoř Plzeň, s. r. o.

odborná vedoucí lékařka prof. MUDr. Alena Skálová, CSc.

SOUHRN

Pacientka (57 let) byla postižena náhle vzniklým generalizovaným nesvědčícím exantémem zasahujícím zejména trup. Vzhledem k anamnéze užívání antibiotik a předchozím alergickým polékovým reakcím bylo onemocnění považováno za toxoalergickou dermatitidu. Histologický nález prokázal zvýšené množství plazmocytů. Následné imunohistochemické vyšetření prokázalo přítomnost ojedinelých treponem. Autoři uvádí přehled histologických nálezů provázejících sekundární syfilis.

Klíčová slova: sekundární syfilis – histopatologie – plazmocyty

SUMMARY

Secondary Syphilis with a Less Common Histological Finding. Case report

A 57-year-old female patient was affected by a sudden, generalized, non-itchy exanthema affecting mainly the trunk. Given the history of antibiotic use and previous allergic drug reactions, the disease was considered toxoallergic dermatitis. Histological findings showed an increased number of plasma cells. Subsequent immunohistochemical examination demonstrated the presence of isolated treponemes. The authors present an overview of the histological findings accompanying secondary syphilis.

Key words: secondary syphilis – histopathology – plasma cells

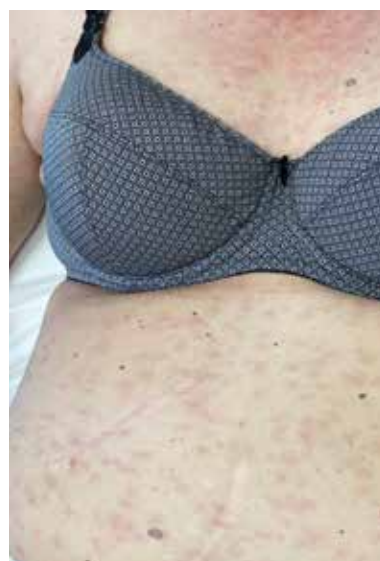Čes-slov Derm, 98, 2023, No. 6, p. 296–298

ÚVOD

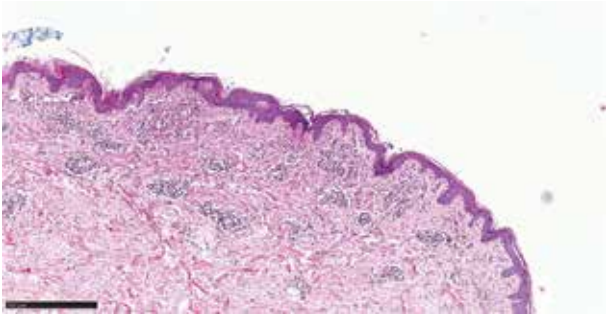
V kazuistice je prezentována mnohdy obtížná cesta ke stanovení správné diagnózy u tak všeobecně známé nemoci, jako je syfilis. Uvedená pacientka měla klinicky pouze makulózní exantém imitující polékovou reakci. Rozhodujícím nálezem byl vyšší počet plazmocytů v histologickém obraze s následným imunohistologickým průkazem treponem a sérologický nález protilátek. Histologický nález byl méně obvyklý.

POPIS PŘÍPADU

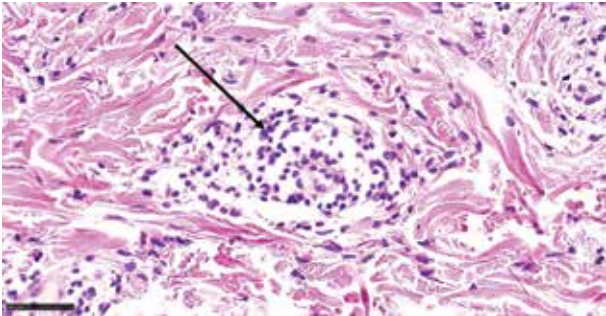
Pacientka (57 let) nevýznamné rodinné anamnézy, v předchorobí udala adnexohysterektomii a operace uzlin s omentektomií pro karcinom levého ovaria, odstranění karcinomatózy stěny rektosigmatu a levé pánevní stěny před 10 lety, byla několik roků rozvedená



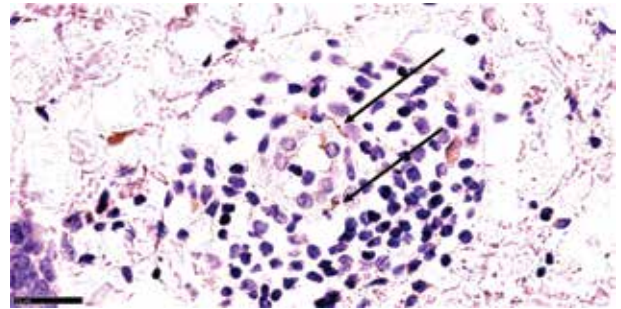
Obr. 1. Klinický obraz makulózního exantému



Obr. 2. Superficiální perivaskulární dermatitida



Obr. 3. Kolem drobné cévy je malý infiltrát lymfocytů s několika plazmocyty (šipka)



Obr. 4. V těsné blízkosti drobné cévy jsou dvě treponemy (šipky, imunohistologie)

a žila sama. Trvale byla léčena pouze sodnou solí levothyroxinu v dávce 125 µg/den, v minulosti prodělala kožní alergickou reakci na amoxicilin a monohydrát doxycyklinu.

Nemocná byla vyšetřena v kožní ambulanci pro nesvědící exantém na trupu, krku a končetinách, vzniklý v polovině září, sestávající z desítek hladkých lividních drobných makul (obr. 1). Dlaně, plosky ani sliznice nebyly postiženy, výsev neměl embolizační predilekci, pacientka byla celkově v dobrém stavu. Bylo pomýšleno na alergickou reakci po klindamycinu, který užívala pro zánět po malém gynekologickém výkonu. Léčba středně silnými zevními kortikosteroidy po dva týdny byla bez efektu, a proto byla provedena kožní biopsie. Histologický nálezn vykával intaktní epidermis. V horním koriu se perivaskulárně nalézaly nevelké infiltráty lymfocytů s malou příměsí plazmocyttů a ojedinělých eozinofilů. Lymfocyty měly malá monomorfní jádra a nevykazovaly epidermotropismus. Nález byl hodnocen jako chronická superficiální perivaskulární dermatitida s malou intenzitou zánětu. Obraz nebyl diagnostický, byla zvažována pozdní regrese blíže neurčené dermatitidy (obr. 2, 3). Bylo doporučeno vyloučit sérologicky syfilis secundaria. Dodatečné imunohistochemické vyšetření histologických preparátů na treponemy prokázalo jejich velmi řídkou, výhradně perivaskulární přítomnost (obr. 4).

V návaznosti na tento nálezn byla doplněna anamnéza. Pacientka neměla rizikové sexuální chování, nedostávala transfuze, ale udala několik pohlavních styků před dvěma měsíci se svým přítelem z USA. Před měsícem na spádové gynekologii byl excidován drobný vří-

dek na genitálu, histologický nálezn nebyl diagnostický, byla vyloučena maligní etiologie.

Vyšetření na lues prokázalo pozitivní protilátkový screening (42,72 – norma do 0,99) a pozitivitu rychlé reaginové reakce. Vyšetření v Národní referenční laboratoři v Praze prokázalo: VDRL micro +++++, 1: 64, TP-PA pozitivní, TPHA pozitivní, FTA-ABS pozitivní, IgM SPHA 1 : 8 pozitivní. Sérologické vyšetření bylo zhodnoceno jako velmi pravděpodobná sekundární syfilitida. Vyšetření na anti HIV 1,2 bylo negativní. Pacientka byla odeslána k léčbě za hospitalizace. Dalšími vyšetřeními nebylo prokázáno postižení jiných orgánů.

DISKUSE A ZÁVĚR

Diagnóza prezentované pacientky byla stanovena na základě přítomnosti plazmocyttů v histologickém nálezu a doplnění imunohistologického a sérologického vyšetření. Literárně je u syfilis druhého stadia popisována zejména psoriaziformní či lichenoidní akantóza, neutrofilie ve stratum corneum, vakuolární interface dermatitis, nálezn zvýšeného množství plazmocyttů ve většině případů, obliterace lumen malých cév v důsledku zduření endotelií, perivaskulárně lymfocyty a histocyty s viditelnou cytoplazmou. Zánětlivý infiltrát bývá také periadnexálně. Epidermis může být nekrotická, ulcerovaná, případně se vyskytují jen ojedinělé nekrotické keratinocyty. Treponemy bývají nalézány převážně na dermoepidermální junkci [3, 4, 5, 6, 8, 9]. Byly popsány i případy histologicky napodobující intersticiální formu granuloma annulare, případně kožní lymfomy [2, 10]. V případech papulózní a nodulární syfilis se nacházejí také tuberkuloidní granulomy s kaseifikací nebo bez kaseifikace, současně s přítomností plazmocyttů [7]. Podobně jak klinický, tak i histologický obraz bývá velmi variabilní, klíčovým náleznem je zvýšený počet plazmocyttů. Z histologického hlediska je tento případ neobvyklý nepřítomností epidermálních změn s obrazem superficiální perivaskulární dermatitidy s nevýraznou účastí plazmocyttů. Dále byl málo obvyklý imunohistochemický průkaz pouze nečetných treponem výhradně perivaskulárně, které typicky bývají především intraepidermálně, což může být důsledkem

odběru tkáně v časně fázi hematogenní diseminace treponem. Náš případ sekundární lues stojí klinicky i histopatologicky na opačném pólu proti nemocnému nedávno popsánému v tomto časopise [1].

LITERATURA

1. CETKOVSKÝ, M., KOJANOVÁ, M., DŮRA, M. et al. Generalizované papuly a noduly. *Čes-slov Derm*, 2023, 98, 1, p. 26–29.
2. CORREIA, E., GLEASON, L., KRISHNASAMY, S. et al. Secondary syphilis mimicking marginal zone B-cell lymphoma. *J Am Acad Dermatol.*, 2021,15(20), p. 50–53.
3. ELSTON, D. M., FERRINGER, T., KO, C. J. et al. *Dermatopathology*, 2nd ed. Elsevier Saunders, 2014, p. 267–268.
4. ENQELKENS, H. J., TEN KATE, F. J., VUZEVSKI, V. D. et al. Primary and secondary syphilis: a histopathological study. *Int J STD AIDS*, 1991, 2(4), p. 280–284.
5. FLAMM, A., ALCOGER, V. M., KAZLOUSKAYA, V. et al. Histopathologic features distinguishing secondary syphilis from its mimickers. *J Am Acad Dermatol.*, 2020, 82(1), p. 156–160.
6. FLAMM, A., PARIKH, K., XIE, Q. et al. Histologic features of secondary syphilis: A multicenter retrospective review. *J Am Acad Dermatol.*, 2015, 73(6), p. 1025–1030.
7. GLATZ, M., ASCHERMANN, Y., KERL, K. et al. Nodular secondary syphilis in a woman. *BMJ Case Rep.*, 2013, bcr2013009130. doi: 10.1136/bcr-2013-009130. PMID: 23661656; PMCID: PMC3669848.
8. LIU, X. K., LI, J. Histologic Features of Secondary Syphilis. *Dermatology*, 2020, 236(2), p. 145–150.
9. MARTÍN-EZGUERRA, G., FERNANDEZ-CASADO, A., BARCO, D. et al. Treponema pallidum distribution patterns in mucocutaneous lesions of primary and secondary syphilis: an immunohistochemical and ultrastructural study. *Hum Pathol.*, 2009, 40(5), p. 624–630.
10. SEZER, E., LUZAR, B., CALONJE, E. Secondary syphilis with an interstitial granuloma annulare-like histopathologic pattern. *J Cutan Pathol.* 2011, 38(5), p. 439–442.

Do redakce došlo dne 14. 9. 2023.

Adresa pro korespondenci:
MUDr. Lubomír Drlík
Dermatologická ambulance
Nádražní 35
789 85 Mohelnice
e-mail: mudr.drlik@email.cz




PŘEPIŠTE MINULOST PLETI SVÝCH PACIENTŮ S ORIGINÁLNÍM DERMAPEN 4™ SYSTÉMEM

Před více než deseti lety vytvořil DermapenWorld™ pro kliniky originální Dermapen™.

Od té doby Autorizovaní DermapenWorld lékaři a terapeuti (ATP), provedli po celém světě více jak 4 miliony ošetření.

Dermapen 4™ je celosvětovým lídrem v profesionálním mikro Jehličkování, který řeší nepřehledné množství kožních problémů.

Staňte se autorizovaným pracovištěm i vy na www.dermapenworld.cz



Dermapenworld

WORLD'S #1
MICRONEEDLING
COMPANY