

Případy bulózního pemfigoidu po očkování proti covidu-19

Komorousová M., Novák M., Cetkovská P.

Dermatovenerologická klinika FN a LF UK, Plzeň
přednosta prof. MUDr. Karel Pizinger, CSc.

SOUHRN

Bulózní pemfigoid je nejčastější autoimunitní onemocnění charakterizované tvorbou subepidermálních puchýřů na kůži a méně často na sliznicích. Vyskytuje se především u starší populace. Mezi možné vyvolávající příčiny patří trauma, ultrafialové záření a léky, vzácně se popisují případy po očkování. Autoři popisují nový vznik pemfigoidu a výrazné zhoršení dříve diagnostikovaného pemfigoidu u dvou pacientů po aplikaci druhé dávky mRNA vakcíny PFIZER a BioNTech.

Klíčová slova: bulózní pemfigoid – očkování proti covidu-19

SUMMARY

Bullous Pemphigoid after COVID-19 Vaccination. Two Cases Report

Bullous pemphigoid represents the most common autoimmune subepidermal blistering disease of the skin. It usually develops in the elderly population. Several factors have been implicated in the pathogenesis, such as trauma, ultraviolet therapy and drugs. Rarely, case reports describe the association of vaccination with the onset of pemphigoid. We report new onset of bullous pemphigoid and deterioration of previously diagnosed pemphigoid in two patients after the second dose of mRNA COVID-19 vaccination.

Key words: bullous pemphigoid – COVID-19 vaccination

Čes-slov Derm, 97, 2022, No. 3, p. 127–131

ÚVOD

Bulózní pemfigoid (BP) je autoimunitní onemocnění charakterizované tvorbou subepidermálních puchýřů zejména na kůži. Postihuje především starší populaci. Jako spouštěcí faktory se uvádí trauma, popáleniny, ultrafialové a rentgenové záření nebo léky, vzácně se popisují případy nového vzniku BP po očkování [7, 11]. V souvislosti s pandemií viru SARS-CoV-2 a následnou vakcinací proti tomuto onemocnění byly již popsány případy rozvoje BP [1, 8–10] a případy zhoršení již stávajícího onemocnění po aplikaci vakcíny [2]. Uvádíme dva případy pacientů, kdy se BP objevil nově po druhé dávce vakcíny a v druhém případě došlo po aplikaci vakcíny k výraznému zhoršení již v minulosti diagnostikovaného bulózního pemfigoidu.

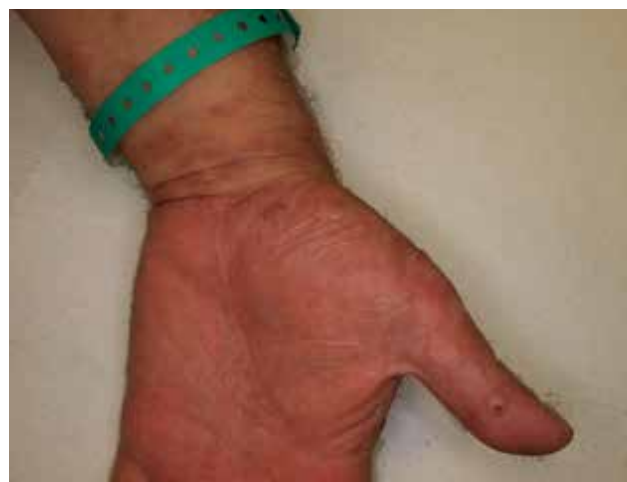POPIS PŘÍPADŮ

Kazuistika 1

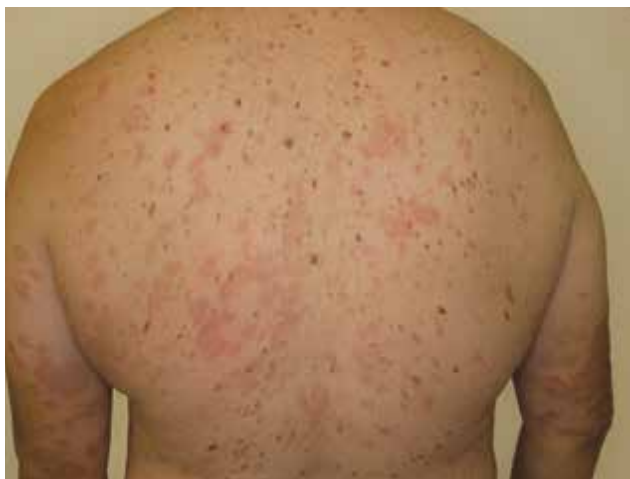Pacientem byl 53letý muž, který byl odeslán v červenci 2021 k vyšetření pro puchýře na kůži dlaní

a plosek, které se objevily po aplikaci druhé dávky vakcíny Comirnaty firmy Pfizer a BioNTech.

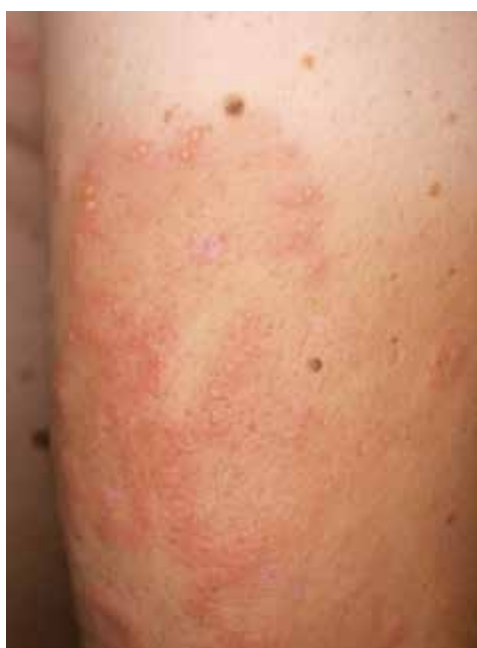Osobní anamnéza pacienta byla bez výraznějších pozoruhodností. Byl léčen pro arteriální hypertenzi,



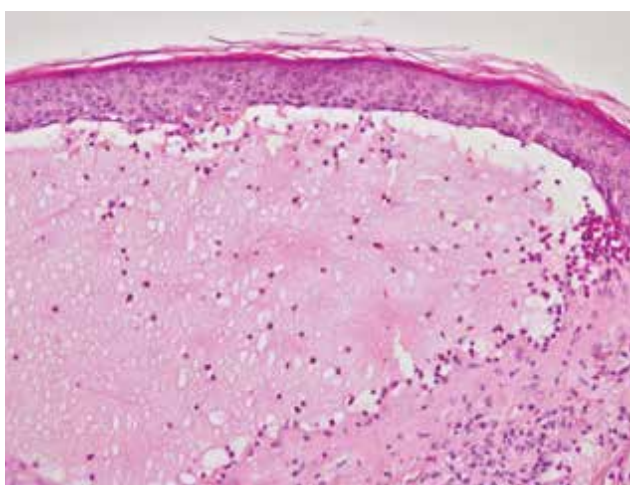
Obr. 1. Puchýře na dlaní u pacienta s bulózním pemfigoidem po očkování



Obr. 2. Erytémová ložiska až urtikariálního vzhledu na trupu



Obr. 3. Detail projevů s puchýřky v okrajích postižených ploch



Obr. 4. V histologii zastížen subepidermální puchýř s četnými eozinofily (HE 200x)

diabetes mellitus 2. typu a dyslipidemií. Pravidelně užíval telmisartan, metoprolol, moxonidin, omeprazol a metformin. Pacient negoval alergie, kouřil elektronickou cigaretu, alkohol nepil.

Kožní potíže v minulosti neuváděl. Tři dny po aplikaci druhé dávky vakcíny Comirnaty Pfizer a BioNTech došlo k výsevu silně svědících až bolestivých puchýřů na dlaních a ploskách (obr. 1). Puchýře se postupně rozšiřovaly na dolní končetiny, trup i obličej. Ambulantním dermatologem zahájená léčba antihistaminiky ani lokálně aplikovanými kortikosteroidy nevedla ke zlepšení kožního nálezu, proto byl odeslán k hospitalizaci.

Při přijetí byly na kůži trupu a končetin přítomny bizarní erytémové plochy, místy až urtikariálního vzhledu v okrajích s četnými drobnými puchýřky (obr. 2, 3). Na dlaních a ploskách byl klinicky manifestní erytém a větší puchýře s částečně strženou krytkou. V meziprstích obou dolních končetin byly pozorovány četné hemoragické krusty. Ojedinelé puchýře byly přítomny i ve křtici. Obličej byl bez projevů, stejně jako sliznice dutiny ústní a genitálu. Pacient byl afebrilní, dominovala únava bez dalších celkových příznaků.

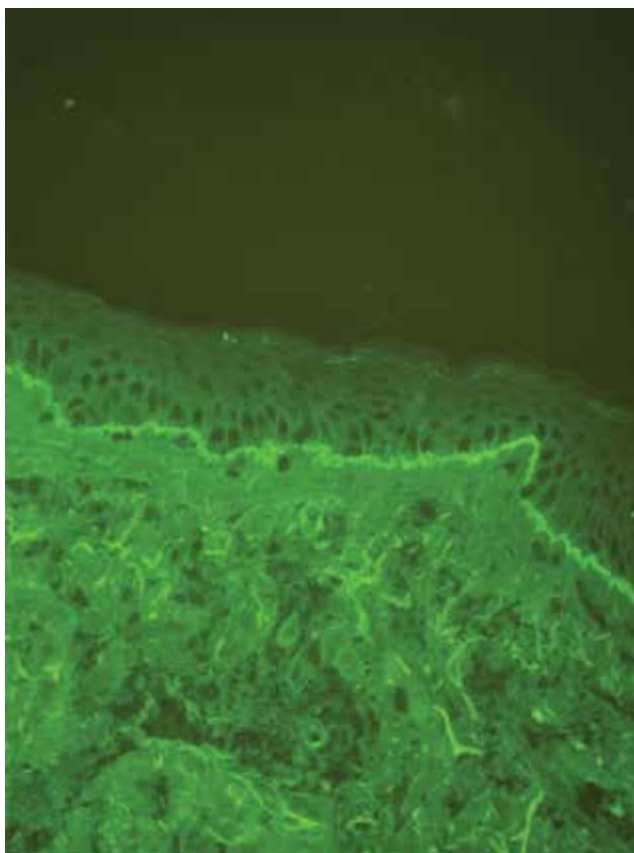
Vzhledem k podezření na puchýřnaté onemocnění byly provedeny dvě probatorní excize k histologickému a imunofluorescenčnímu vyšetření. Histologické vyšetření prokázalo přítomnost subepidermálního puchýře s četnými eozinofily (obr. 4). Přímá imunofluorescence pak potvrdila diagnózu bulózního pemfigoidu se silně pozitivním nálezem protilátek proti C3 složce komplementu a IgG v zóně bazální membrány s charakteristickým n-vroubkováním. V laboratoři byla přítomná mírná leukocytóza s eozinofilií a elevace C reaktivního proteinu, jinak další nálezy byly bez hrubé patologie.

Po potvrzení diagnózy byla u pacienta zahájena celková léčba prednisonem v iniciální dávce 60 mg denně při hmotnosti pacienta 118 kg a navýšena dávka omeprazolu z původních 20 mg denně na 40 mg denně. Po zahájení této léčby došlo rychle k ústupu svědění, nové puchýře se přestaly tvořit a starší léze se pozvolna hojily. Léčba byla komplikována vzestupem glykemií s nutností přechodné aplikace inzulínu. S ohledem na dekompenzaci diabetu a zlepšení kožního nálezu byla dávka prednisonu po 2 týdnech redukována na 50 mg denně a následně po dalším týdnu na 40 mg denně. Pacient byl propuštěn do ambulantního ošetřování po 3 týdnech hospitalizace s prakticky zhojeným nálezem, na ploskách a dlaních byly místy přítomny pigmentace po zhojených projevech s ojediněle se odlučující krustou. Při poslední ambulantní kontrole v prosinci 2021 byl pacient zcela zhojen při dávce prednisonu 15 mg denně.

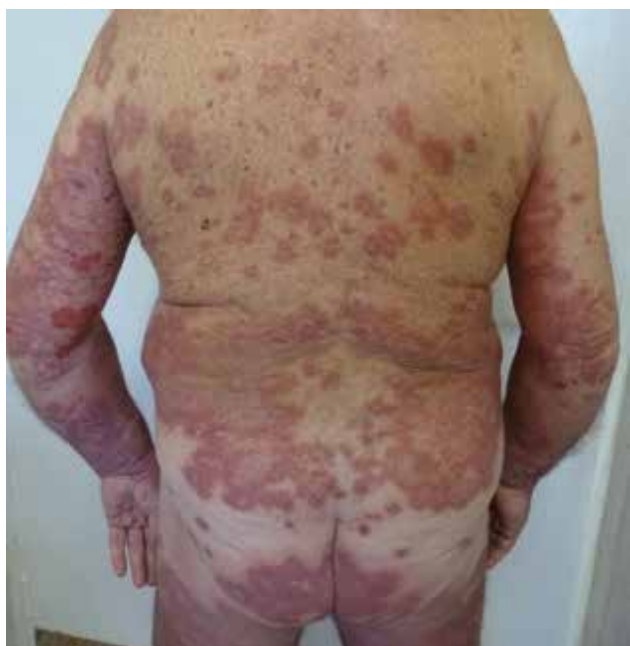Kazuistika 2

Druhý pacient byl 58letý muž, u kterého byl již v roce 2020 diagnostikován bulózní pemfigoid me-

todou přímé imunofluorescence (silně pozitivní pruh C3, Ig a IgG pod epidermis se znatelným n-vroubkovaným profilem) – obr. 5. Pacient byl léčen prednisonem v iniciální dávce 60 mg denně, která byla během 6 měsíců postupně redukována až na 10 mg denně.



Obr. 5. V přímé imunofluorescenci patrný lem tvořený C3 složkou komplementu pod epidermis s n-vroubkováním



Obr. 6. Exacerbace dříve diagnostikovaného pemfigoidu po vakcinaci

Při této dávce nedocházelo k tvorbě puchýřů až do června 2021.

V tomto případě se jednalo o pacienta s bohatou osobní anamnézou. Od dětství měl atopický ekzém. Epikutánními testy byla prokázána alergie na kathon CG. Pacient se léčil pro hypertenzi, hyperurikemii, byl po infarktu myokardu, operaci varixů a hydrocély. Pravidelně užíval alopurinol, kombinaci anti-hypertenziv (kandesartan a moxonidin), nebivolol, apixaban, vitamín D3, vápník, omeprazol, ketotifen a desloratadin.

V červnu 2021 byl pacient očkovan druhou dávkou vakcíny Comirnaty Pfizer a BioNTech. Do 2 týdnů po aplikaci vakcíny se kožní nález zhoršil, proto byla dávka prednisonu ambulantně navýšena z 10 mg denně na 20 mg denně. I tak docházelo stále k výraznější tvorbě puchýřů především v oblasti axil, hýždí a kotníků obou dolních končetin, proto byl nemocný přijat k hospitalizaci. Při přijetí byly přítomny na trupu a končetinách erytémové plochy a eroze po stržených bulách s čistou spodinou (obr. 6), nad Achillovými šlachami a kotníky puchýře s pevnou krytkou a hemoragickým obsahem. Byla zopakována biopsie k histologickému i imunofluorescenčnímu vyšetření. Přímá imunofluorescence potvrdila opět diagnózu bulózního pemfigoidu. Prednison byl navýšen na 60 mg denně, ale pro přetrvávající tvorbu puchýřů byl do léčby přidán i azathioprin v iniciální dávce 2krát denně 25 mg, který byl postupně navyšován až na 150 mg denně. Tato kombinace vedla k rychlému zlepšení kožního nálezu. Pacient byl propuštěn začátkem září 2021 s léčbou prednisonem v dávce 20 mg denně a azathioprinem v dávce 100 mg denně. V prosinci během hospitalizace na interní klinice pro podezření na infarkt myokardu byla náhodně zjištěna pozitivita covid-19. Pacient měl mírný průběh onemocnění bez nutnosti oxygenoterapie. Kožní nález při léčbě 10 mg prednisonu a 100 mg azathioprinu byl až na ojedinělé eroze na dolních končetinách klidný.

DISKUSE

Bulózní pemfigoid je chronické autoimunitní onemocnění charakterizované přítomností puchýřů především na kůži, vzácněji na sliznicích. Onemocnění postihuje starší osoby nejčastěji po 70. roce věku, ale bylo popsáno i u dětí. Celosvětově se incidence bulózního pemfigoidu pohybuje mezi 2,4 a 23 novými případy na milion obyvatel. U jedinců starších 80 let stoupá až na 190–312 případů na milion obyvatel [5]. Etiopatogeneze onemocnění není zcela objasněna. U nemocných dochází k vazbě autoprotilátek proti hemidesmozomálním proteinům BP antigenu 180 a BP antigenu 230. Následný zánětlivý proces vede

ke ztrátě epidermo-dermálního spojení a vzniku subepidermálního puchýře [7].

Mezi vyvolávající faktory patří především některé léky, systematickým přehledem a metaanalýzou byly v roce 2020 potvrzené antagonisté aldosteronu, inhibitory dipeptidyl peptidázy 4, anticholinergika a dopaminergní léčiva [6]. V literatuře jsou popsány případy bulózního pemfigoidu po očkování, zejména u dětí po očkování proti hepatitidě B, tetanu, poliomyelitidě, hexavalentní vakcíně [1, 3, 11]. U dospělých bylo onemocnění popsáno po očkování nejvíce proti chřipce [8]. Reakce může nastat v různém časovém rozpětí od 5 hodin po podání vakcíny až po 4 týdny [1, 9].

Vakcinace proti onemocnění covid-19 je doprovázena stejně jako jakákoliv jiná vakcinace možností vzniku nežádoucích účinků. Nejčastěji udávané nežádoucí účinky jsou bolest v místě aplikace, únava, svalová slabost, teploty. Popisovány jsou i různé projevy na kůži, včetně případů nového vzniku BP [1, 8–10] či vzplanutí autoimunitních puchýřnatých nemocí [2] po očkování proti covidu-19. Zajímavé je, že v případě nového rozvoje BP šlo většinou o druhou dávku očkování [8] a podobně jako u našeho prvního pacienta byly pozorovány puchýře ve křtici, což by mohlo naznačovat charakteristický rys pro postvakcinační BP [1]. Americká akademie dermatologie a Mezinárodní liga dermatologických společností sesbírala mezi 733 pacienty s kožními reakcemi po očkování proti covidu-19 mezi prosincem 2020 a dubnem 2021 dvanáct pacientů bez předchozí anamnézy BP, u kterých se po očkování mRNA vakcínami objevily na kůži subepidermální puchýře. Šlo o 7 žen a 5 mužů, průměrného věku 82,5 roku, u nichž vznikly puchýře v průměru 7. den po aplikaci první nebo druhé dávky vakcíny. Kožní nález se zhojil nebo významně zlepšil u 7 z 12 pacientů v průměru za 3 týdny, u zbylých nemocných onemocnění pokračovalo. Pacienti byli léčeni lokálními kortikosteroidy, doxycyklinem, nikotinamidem per os, nebo celkově podávanými kortikosteroidy [10].

Mechanismus účinku, který vede ke vzniku nebo exacerbaci bulózního pemfigoidu po vakcinaci, není zatím znám, struktura vakcíny a antigeny bazální membrány si nejsou podobné [9]. Testování séropozitivních jedinců po prodělaném covidu-19 či po očkování neukázalo, že by anti-SARS-CoV-2 IgG protilátky zkříženě reagovaly s hlavními imunobulózními autoantigeny (desmoglein 1 a 3, envoplakin, BP180, BP230 a kolagen VII) (4). Je možné, že vakcína proti covidu-19 může působit jako spouštěcí faktor vedoucí ke vzniku pemfigoidu u imunologicky predisponovaných pacientů podobně jako jiné vakcíny, po jejichž aplikaci byl BP také popsán. Je také možné, že u některých jedinců bylo onemocnění již přítomno jako nebulózní forma v podobě ekzémových nebo urtikariálních projevů již před očkováním a vakcinace celý proces pouze urychlila, stejně jako

při exacerbacích již stávajících imunitně zprostředkovaných nemocí.

ZÁVĚR

Cílem našeho sdělení bylo poukázat na skutečnost, že i očkování proti covidu-19 může být jedním ze spouštěcích mechanismů vedoucích ke vzniku či exacerbaci bulózního pemfigoidu, a to především u starších pacientů. I když jde o vzácné případy, je možné, že se zvyšujícím se počtem aplikovaných dávek v populaci se s podobnými případy budeme setkávat častěji. Projevy bulózního pemfigoidu vyvolané očkováním měly ve většině z popsaných případů mírný průběh a dobře reagovaly na léčbu. Vzhledem k tomu, že tyto mRNA vakcíny jsou poprvé užity k očkování, bude potřeba dalších pozorování a studie k pochopení jejich eventuálních imunostimulačních potenciálů. V současnosti však představuje očkování jedinou možností, jak proti onemocnění covid-19 bojovat i jak zabránit u často starších a imunosuprimovaných pacientů s puchýřnatým onemocněním vážnému průběhu této infekce.

LITERATURA

1. AGHARBI, F. Z., ELJAZOULY, M., BASRI, G., et al. Bullous Pemphigoid induced by the AstraZeneca COVID-19 vaccine. *Annales de dermatologie et de vénéréologie*, 2021, doi.org/10.1016/j.ann-der.2021.07.008.
2. DAMIANI, G., PACIFICO, A., PELLONI, F., IORIZZO, M. The first dose of COVID-19 vaccine may trigger pemphigus and bullous pemphigoid flares: is the second dose therefore contraindicated? *J Eur Acad Dermatol Venereol*. 2021, 35, e645-e647. <https://doi.org/10.1111/jdv.17472>.
3. ERBAGCI, Z. Childhood bullous pemphigoid following hepatitis B immunization. *Journal of Dermatology*, 2002, 2, p. 781–785.
4. KASPERKIEWICZ, M., BEDNAREK, M., TUKAJ, S. Circulating anti-SARS-CoV-2 antibodies do not cross react with pemphigus or pemphigoid autoantigens. *Front Med*, 2021, vol. 8, article 807711, p. 1–3.
5. KRIDIN, K., LUDWIG, R. J. The growing incidence of bullous pemphigoid: overview and potential explanations. *Front Med (Lausanne)* 2018, 5, p. 220.
6. LIU, S. D., CHEN, W. T., CHI, C. C. Association Between Medication Use and Bullous Pemphigoid: A Systematic Review and Meta-analysis. *JAMA Dermatol*. 2020, 156(8), p. 891–900. doi:10.1001/jamadermatol.2020.1587
7. MURRELL, D. F. *Blistering diseases*. Berlin Heidelberg: Springer-Verlag, 2015, 752 p.

8. NAKAMURA, K., KOSANO, M., SAKAI, Y. et al. Case of bullous pemphigoid following coronavirus disease 2019 vaccination. *Journal of Dermatology*, 2021, doi: 10.1111/1346-8138.16170.
9. PÉREZ-LÓPEZ, I., MOYANO-BUENO, D., RUIZ-VILLAVERDE, R. Bullous pemphigoid and COVID-19 vaccine. *Med Clin (Barc)*. 2021, <https://doi.org/10.1016/j.medcli.2021.05.005>.
10. TOMAYKO, M. M., DAMSKY, W., FATHY, R., et al. Subepidermal blistering eruption, including bullous pemphigoid, following COVID-19 vaccination. *J Allergy Clin Immunol*. 2021,148, p. 750–751.
11. PINKOVÁ, B., BUČKOVÁ, H., JEDLIČKOVÁ, H., FEIT, J. Bulózní pemfigoid vyvolaný očkováním. *Čes-slov Derm*, 2013, 88, č.3, s.128–131.

Do redakce došlo dne 2. 2. 2022.

Adresa pro korespondenci:
 prof. MUDr. Petra Cetková, Ph.D.
 Dermatovenerologická klinika LFUK a FN Plzeň
 Edvarda Beneše 13
 301 00 Plzeň
 e-mail: cetkovska@fnplzen.cz



Dermatologický univerzitní nadační fond podporuje již šestnáctým rokem dermatovenerologii v České republice

- Poskytuje **stipendia** na pobyty na kožních pracovištích v německy mluvících zemích.
- Uděluje **ceny za nejlepší publikace roku** v časopisu *Čs. dermatologie*.
- Sponzoruje **Bartákovu cenu**.
- **Podporuje časopis** *Česko-slovenská dermatologie* a Českou dermatovenerologickou společnost ČLS JEP.
- **Financuje vzdělávání** v dermatovenerologii (kurzy, odborná setkání).

Dermatologický univerzitní nadační fond
 partner českých dermatovenerologů.

