

Lineární hyperpigmentace levé pectorální krajiny a linea alba. Stručný přehled

Důra M., Petráčková M., Kojanová M., Štork J.

Dermatovenerologická klinika 1. LF UK a VFN
přednosta prof. MUDr. Jiří Štork, CSc.

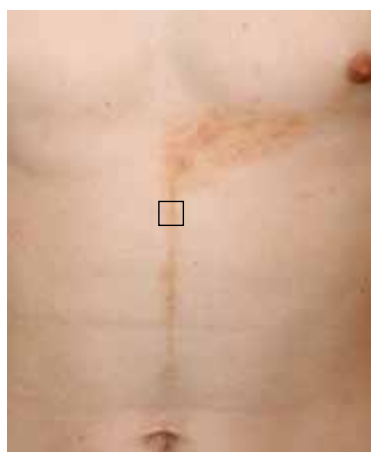Čes-slov Derm, 97, 2022, No. 1, p. 22–24

KLINICKÝ PŘÍPAD

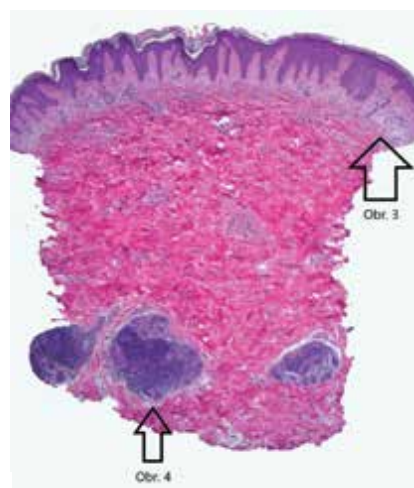
Pacientem byl 17letý muž s nevýznamnou rodinnou anamnézou. Neléčil se s žádným chronickým onemocněním, léky trvale neužíval, alergický byl na pyl a prach.

Pacient se dostavil k vyšetření pro náhle vznikuvší, zpočátku erytematózní výsev na trupu vlevo, trvající 7 měsíců. Provázen byl občasným svěděním či pálením. Dosavadní lokální kortikosteroidní terapie byla bez efektu.

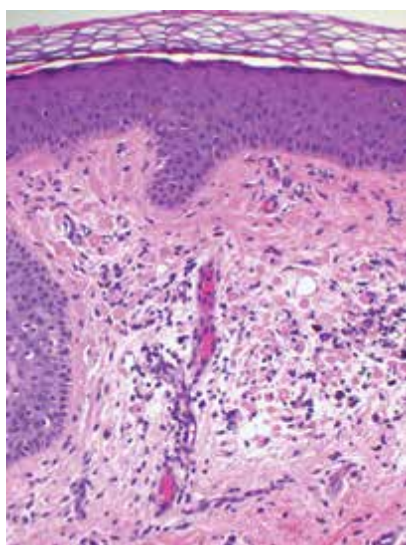
Při vyšetření byla v dolní části levé pectorální krajiny patrná trojúhelníkovitá žlutohnědá pigmentace, místy s hnědými liniemi a s naznačenými makulopapulami, která směřovala od spodního okraje levé areoly k mediánní čáře, po níž pokračovala v šíři do 1 cm k pupku (obr. 1). Byla provedena biopsie z makulopapuly (viz označení na obr. 1) z pectorální oblasti (obr. 2–4).



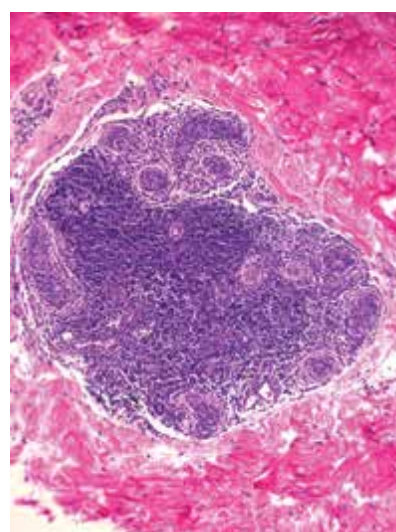
Obr. 1



Obr. 2



Obr. 3



Obr. 4

HISTOPATOLOGICKÝ NÁLEZ

Epidermis byla výrazně nepravidelně akantotická s dlouhými čepy, kryta byla ortokeratózou, místy vykazovala známky vakuolizace v oblasti bazální membrány. V horním koriu byl patrný mírný edém, perivaskulární mononukleární infiltráty a fokálně shluky četných eozinofilních cytoidních tělísek s pigmentofágy (obr. 2, 3). V dolním koriu byly patrné nodulární mononukleární infiltráty v okolí ekrinních potních žláz (obr. 4).

Závěr

Lichen striatus.

PRŮBĚH

Pacient byl poučen o benigní povaze onemocnění a tendenci k samovolnému odhojení. Doporučeno bylo indiferentní promazání. Pacient telefonicky sdělil neměnný nálezný po 17 měsících od jeho vzniku.

DISKUSE A STRUČNÝ PŘEHLED

LICHEN STRIATUS

Lichen striatus je relativně vzácné, samovolně se odhojící kožní onemocnění dětského věku nejisté etiologie, projevující se lineárním papulózním výsevem podél Blaschkových linií.

Pro lichen striatus se v anglické literatuře užívá též synonymum *lineární lichenoidní dermatóza*, někdy bývá zahrnován pod termín *BLAISE* (Blaschko Linear Acquired Inflammatory Skin Eruption).

Poprvé bylo toto onemocnění popsáno v roce 1898 jako „lichenoidní trophoneurosis“ [1], název lichen striatus byl poprvé užit až v roce 1941 [6].

Lichen striatus postihuje děti ve věku od 4 měsíců do 15 let s maximem výskytu mezi 2. a 3. rokem života. Výskyt v dospělosti je vzácný. Familiární výskyt popsaly ojedinělé kazuistiky. Frekvence výskytu u žen poněkud převažuje nad muži. Pozorován byl častější vznik v jarních a letních měsících. Predisponujícím faktorem se jeví atopická diatéza. Jakožto provokující faktor je v některých případech podezřívána virová infekce či BCG vakcinace [2].

Výsev bývá náhlý, rozvíjí se během dnů či několika málo týdnů. Primárním klinickým projevem je plošná papula růžové či světle hnědé barvy průměru několika milimetrů s hladkým či šupinatým povrchem. Vzácně byl popsán vezikulózní výsev. Projevy jsou většinou asymptomatické, svědění je spíše vzácné. Lineární výsev podél Blaschkových linií tvoří souvislý či přerušovaný zánětlivý pruh nejčastěji na končetině, výsev na trupu či obličeji je vzácnější. Popsáno bylo bilaterální a multisegmentální postižení. Postihuje-li lichen striatus i prst, může dojít k dystrofii nehtové ploténky, jejímu rozštěpení, roztřepení či onycholýze.

Ve vzácných případech dochází u lichen striatus k izolovanému postižení nehtové jednotky. Na rozdíl od lichen planus či ILVEN je u lichen striatus postižena pouze část nehtové ploténky s variabilní přítomností periunguálních papul podél Blaschkovy linie [3].

Lichen striatus je samovolně ustupující onemocnění, které mizí v horizontu 6 měsíců až několika roků. Výsev často zanechává pozánětlivé hypopigmentované makuly, zejména u pacientů tmavšího fototypu kůže. Odhojování hyperpigmentacemi je mnohem vzácnější. Recidivující výsev popsaly pouze jednotlivé kazuistiky.

Etiologie lichen striatus je nejasná. Vzhledem k lineárnímu uspořádání podél Blaschkových linií se předpokládá role somatického mozaicismu. Potenciální kauzální gen dosud nebyl identifikován.

Během časně embryogeneze dochází při vzniku mozaicismu k somatické mutaci a k vytvoření klonu buněk nesoucího tuto mutaci. V dalším průběhu embryogeneze migrují epidermální buňky v průběhu Blaschkových linií. Při postnatálním působení provokujícího faktoru (např. virová infekce, BCG vakcína) může dojít k poruše imunologické tolerance aberantních buněk a k rozvoji choroby. Zvažován je cytotoxický vliv CD8 lymfocytů, které se u lichen striatus nacházejí v okolí apoptotických keratinocytů a mohou tedy zapříčinit jejich likvidaci (tzv. satellite cell necrosis) [9]. Virová infekce, jakožto spouštěč poruchy tolerance, je zvažována vzhledem k výskytu v dětském věku a sezonnímu výskytu lichen striatus.

Histologický obraz lichen striatus se liší v závislosti na stádiu léze, přičemž jednotlivé projevy v tomtéž zánětlivém pruhu mohou vykazovat různé stádium vývoje. Plně rozvinutá léze vykazuje poměrně specifické histopatologické znaky. Objevuje se lichenoidní zánětlivý infiltrát v oblasti dermoepidermální junkce se všemi znaky typickými pro lichen planus (vakuolizace v oblasti bazální membrány, rozostření dermoepidermální junkce, spongióza, lymfocytární exocytóza, fokální parakeratóza, přítomnost cytoidních tělísek a melanofágů), variabilně může být postižena oblast vlasového folikulu. Intenzita zánětlivého infiltrátu bývá však nižší než u lichen planus. Zánětlivé změny většinou souvisle postihují tři až čtyři dermální papily [5]. Asi v polovině případů jsou přítomny dyskeratotické buňky rozmístěné v celé šíři epidermis. Přítomnost dyskeratózy může být užitečným znakem odlišujícím lichen striatus od lichen planus. Asi v polovině případů se objevují malé intraepidermální vezikuly obsahující Langerhansovy buňky [9]. Typickým znakem lichen striatus je hustý lymfocytární infiltrát v okolí žlázové části ekrinní potní žlázy v hloubce korie. Ač jsou tyto infiltráty pro lichen striatus vysoce specifické, nejsou zcela patognomické. Vyskytují se též např. u perniones, pernio-like lézí při infekci covid-19, variabilně u keratosis lichenoides chronica, lupus erythematosus aj.

V diferenciální diagnostice lichen striatus zvažujeme lineární lichen planus, lineární lichen nitidus,

lineární porokeratózu, lineární Darierovu chorobu, lineární psoriázu, ILVEN (inflatorní lineární verukózní epidermální névus), naevus unius lateris či lineární GVHD. Odhojené léze lichen striatus zanechávají ve většině případů hypopigmentace, kdežto odhojené léze lichen planus mají tendenci k tvorbě hyperpigmentací.

Zvláštní postavení má tzv. blaschkitis, někdy považovaná za formu lichen striatus dospělých. Tato lineární dermatóza postihuje častěji dospělé pacienty v oblasti trupu, je provázena svěděním a často vykazuje multi-segmentální postižení. Výsev často recidivuje a hojí se v horizontu dní. Histologicky prokazujeme pouze spongiotickou dermatitidu bez postižení hlubších partií kůže.

Terapie lichen striatus, vzhledem ke spontánnímu hojení, většinou není nutná. V případě svědění jsou užívány lokální kortikosteroidy, případně aplikované v okluzi. Kazuisticky bylo pozorováno úspěšné použití lokálních kalcineurinových inhibitorů (tacrolimus) [4], kombinace lokálního kortikosteroidu a retinoidu [8] či kryoterapie [7].

SOUHRN

Lineární hyperpigmentace levé pectorální krajiny a linea alba – lichen striatus. Stručný přehled

Autoři popisují případ 17letého zdravého muže s histologicky verifikovanou diagnózou lichen striatus postihující levou pectorální krajinu a linea alba, perzistující 17 měsíců od svého vzniku. Autoři poskytují přehled současných poznatků o tomto onemocnění.

Klíčová slova: lichen striatus – histopatologie – mozaicismus

SUMMARY

Linear Hyperpigmentation of the Left Pectoral Area and Linea Alba – Lichen Striatus. Minireview

The authors describe a case of a 17-year-old healthy man with a histologically verified diagnosis of lichen striatus affecting the left pectoral area and the linea alba, persisting for 17 months from its onset. The authors provide an overview of current knowledge of this disease.

Key words: lichen striatus – histopathology – mozaicism

LITERATURA

- BALZER, F., MERCIER, R. Trophoneurose lichenoide en bande linéaire. *Ann Dermatol Syphiligr*, 1898, p. 258.
- BOLOGNIA, J., JORIZZO, J. L., SCHAFFER, J. V. *Dermatology*. 3rd Edition. Philadelphia: Elsevier/Saunders, 2012, 2 vol., p. 196-197. ISBN 978-0-723435716.
- IORIZZO, M., RUBIN, A. I., STARACE, M. Nail lichen striatus: Is dermoscopy useful for the diagnosis? *Pediatr Dermatol*, 2019, 36(6), p. 859–863.
- JO, J. H., JANG, H. S., PARK, H. J. et al. Early treatment of multiple and spreading lichen striatus with topical tacrolimus. *J Am Acad Dermatol*, 2007, 57(5), p. 904–905.
- PATTERSON, J. W. *Weedon's Skin Pathology*. 4th Edition. Philadelphia: Churchill Livingstone Elsevier, 2016, p. 50. ISBN 978-0-7020-5183-8.
- SENEAR, F. E., CARO, M. R. Lichen striatus. *Arch Dermatol Syph*, 1941, 43, p. 116–133.
- STOJANOVIĆ, S., JOVANOVIĆ, M., VUČKOVIĆ, N. Cryotherapy for lichen striatus in an adult – a case report. *Serbian J Dermatology Venereol*, 2015, 7(4), p. 163–171.
- YOUSSEF, S. M., TENG, J. M. Effective topical combination therapy for treatment of lichen striatus in children: a case series and review. *J Drugs Dermatol*, 2012, 11(7), p. 872–875.
- ZHANG, Y., McNUTT, N. S. Lichen striatus. Histological, immunohistochemical, and ultrastructural study of 37 cases. *J Cutan Pathol*, 2001, 28(2), p. 65–71.

Do redakce došlo dne 22. 7. 2021.

Adresa pro korespondenci:

MUDr. Miroslav Důra, Ph.D.

Dermatovenerologická klinika 1. LF UK a VFN

U Nemocnice 499/2

128 00 Praha 2

e-mail: miroslav.dura@vfn.cz

EDIČNÍ PLÁN

Česko-slovenská dermatologie, 97. ročník, rok 2022

Číslo 2: Lymfomy

Číslo 3: Kaposiho sarkom

Číslo 4: Bulózní dermatózy

Číslo 5: Dermatoskopie

Číslo 6: Xantomy