

Ložisková alopecie s exkoriacemi.

Stručný přehled

Důra M., Pánková R., Petráčková M., Štork J.

Dermatovenerologická klinika Všeobecné fakultní nemocnice a 1. lékařské fakulty Univerzity Karlovy, Praha
přednosta prof. MUDr. Jiří Štork, CSc.

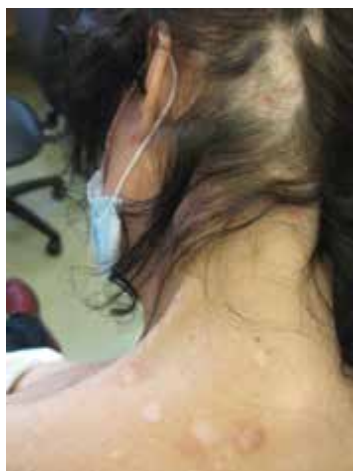Čes-slov Derm, 96, 2021, No. 1, p. 40–43

Pacientkou byla 47letá žena bez významné rodinné anamnézy. Sledována byla ambulantním psychiatrem pro úzkostnou poruchu, chronicky užívala pouze venlafaxin. Po interní stránce byla pacientka zdravá. Alergie negovala.

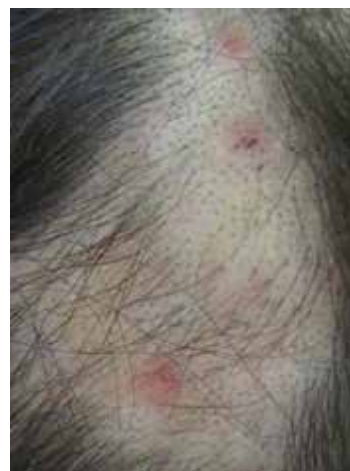Pacientka se dostavila k ambulantnímu vyšetření pro lysiny ve kštici provázené bolestivostí a svěděním, které trvaly 3 roky. Zároveň udávala bolest ucha a dásně. Vyvolávajícího faktoru si nebyla vědoma.

Lokální léčba řadou extern (kyselina fusidová, mupirocin, erytromycin, betametazon, prednizolon) byla bez efektu.

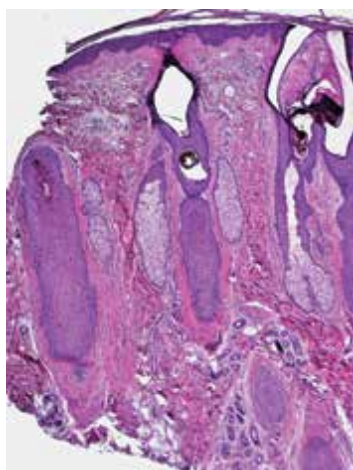
Objektivně byly přítomny na levé straně kštice, v týlní a temenní oblasti, splývající alopetické okrsky s patrnými pahýly vlasových stvolů v úrovni povrchu kůže (obr. 1, 2). Ojedinelé byly přítomny eroze. Zastižena byla solitární folikulárně vázaná papulopustula, bez dalších primárních projevů. V oblasti levého trapézu a nuchální krajině byly přítomny vícečetné bělavé okrouhlé jizvy místy s periferní hnědavou hyperpigmentací (obr. 1). Dutina ústní byla bez patologického nálezu. Provedena byla probatorní excize z alopetického ložiska z levé temenní krajiny kštice (obr. 3, 4).



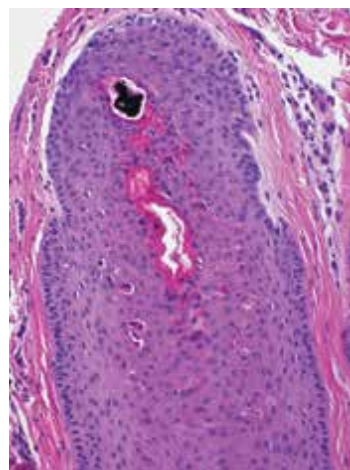
Obr. 1



Obr. 2



Obr. 3



Obr. 4.

HISTOPATOLOGICKÝ NÁLEZ

Epidermis vykazovala ojedinělou parakeratózu v rohové vrstvě, vlasové folikuly byly zachované, jejich ústí byla široce dilatovaná a vyplněná rohovinou, místy byla patrná depozita hrudkovitého pigmentu (obr. 3). Vlasové obaly vykazovaly četné apoptotické keratinoocyty (obr. 4). Ojediněle byly patrné na povrchu v ústích folikulů struktury *Malassezia furfur*, které byly pozitivní v barvení metodou PAS. Ve speciálním barvení elastická vlákna nebyla alterována. Barvení alcianovou modří vykazovalo přítomnost mucinu na periférii vlasových folikulů. V horním koriu byla patrná dilatace kapilár s ojedinělými lymfocyty.

Závěr

Trichotilománie.

PRŮBĚH

Pacientka byla edukována o povaze onemocnění a byla doporučena návštěva psychodermatologické ambulance. Během edukace získala pacientka částečný náhled na své onemocnění a na jeho původ.

DISKUSE A STRUČNÝ PŘEHLED

Název trichotilománie (trichotillomania) pochází ze tří řeckých slov – *thrix* (vlas), *tillein* (vytrhnout) a *mania* (posedlost), čímž je doslova definováno toto onemocnění. Jedná se o psychodermatózu, projevující se repetitivním vytrháváním jinak zdravých vlasů. Řadí se do skupiny traumatických (též mechanických či trakčních) alopecií. Podle klasifikace MKN-10 je trichotilománii přiřazen kód F63.3. Poprvé toto onemocnění popsal francouzský dermatolog François Henri Hallopeau v roce 1889, který zároveň zavedl současný termín [4].

Trichotilománie postihuje v drtivé většině případů křtici, může však docházet i k postižení pubického ochlupení, obočí, řas či nosních průduchů. K vytrhávání vlasů dochází buďto v krátkém časovém úseku při akutní stresové dekompenzaci, nebo k němu dochází „nevědomky“ při jiné činnosti vyžadující soustředění (četba, studium, telefonování atd.) [3].

Onemocnění se vyskytuje častěji u žen, poměr žen ku mužům činí 5 : 1 [2]. První projevy trichotilománie se však u těchto pacientů objevují již v dětství, průměrně v 8 letech u chlapců a ve 12 letech u dívek [5]. Naopak trichotilománie vznikuvší již v batolecím či předškolním věku je častější u chlapců a má lepší prognózu [2].

Klinicky dochází nejčastěji ke vzniku ložiskové alopecie prakticky jakéhokoliv okrsku křtice. Vzhledem k tomu, že pacienti postižení trichotilománií užívají častěji svou dominantní ruku, bývá alopecie lokalizována ipsilaterálně s dominantní stranou. Přítomno může být i více alopetických ložisek.

Postižení oblasti vertexu může připomínat tonsuru (někdy popisované jako „frier Tuck sign“, podle mnicha Tucka, jenž byl přítelem Robina Hooda a jenž měl výrazně vyholenou tonsuru) [7]. Trichotilománie však může difúzně postihnout celou křtici. Zřídka může docházet k impetiginizaci se vznikem erytému, pustul a krust.

Trichotilománie může být spojena s trichofagií (pojídáním vlasů) s následným vznikem trichobezoárů žaludku, které mohou zasahovat až do tenkého střeva. Takový stav se v zahraniční literatuře označuje jako „Rapunzel syndrome“, podle princezny Lociky s neobvykle dlouhými vlasy z pohádek bratří Grimmů [3]. Trichotilománie může být též spojena s dalšími repetitivními úkony, jako je cucání palců, kousání nehtů (onychofagie) nebo jiné zraňování či trhání nehtů (onychotilománie).

Z psychiatrického hlediska onemocnění sdílí svůj charakter s obsedantně-kompulzivní chorobou (OCD), ke které je podle některých autorů trichotilománie řazena [2]. V případě souvislosti trichotilománie a OCD je nutná přítomnost nutkavého jednání se zvyšující se tenzí a zároveň pocit uspokojení po provedení úkonu. Obecně je však za trichotilománii považováno jakékoli vytrhávání vlasů [2].

Podle freudovského psychodynamického přístupu je příčina trichotilománie spatřována v dysfunkční rodině a v nedostatečné nekonfliktní separaci od matky. U těchto jedinců nejsou adekvátně vytvořeny adaptivní mechanismy pro uvolňování stresu a trichotilománie je výsledkem nutnosti ventilace akumulovaného stresu. Onemocnění je často spojeno s dalšími psychiatrickými poruchami, jako je depresivní porucha, generalizovaná úzkostná porucha, poruchy příjmu stravy či abúzus návykových látek [6].

Trichoskopicky je u trichotilománie popisováno několik charakteristických znaků, kterými jsou černé tečky („black dots“, tedy kadaverizované vlasy), vlasové pahýly ulomené v různé výšce, trichoptilosis (roztřepení na distálním konci vlasového pahýlu), „coiled hairs“ (stočená distální část vlasového pahýlu) [1]. Nově byly popsány další trichoskopické znaky – „flame hairs“ s distálním pahýlem tvaru plamínku, „V-sign“ s rozdělením pahýlu vlasu a „tulip hairs“, jež se vyznačují zesíleným distálním koncem [8]. Přítomny mohou být i mikrohemoragie.

Spíše již minulosti patří test s vytvořením tzv. vlasového růstového okénka („hair-growth window“). Při tomto testu se ve křtici vyholí okrsek velikosti 2 cm² tam, kde je to kosmeticky přípustné. Po 1 týdnu je hodnocena kvalita a rychlost růstu vlasů. Pro trichotilománii svědčí normální kvalita nových vlasových stvolů a jejich délka po 1 týdnu cca 2,5 mm. Takto dlouhé vlasy ještě nejsou pro pacienta odstranitelné a tím nehrozí falešná negativita testu.

Histopatologický obraz je poměrně charakteristický. Biopsie by měla být provedena z místa, ze kterého došlo k odstranění vlasů v posledních 2 měsících. Nutností je dostatečné prokrájení vzorku k zachycení

patognomických změn. V diagnostice se uplatňuje jak horizontální, tak vertikální řez.

V přehledném zvětšení je zachována denzita vlasových folikulů. Typická je však přítomnost vysokého počtu katagenních a telogenních vlasů a přítomnost zcela nepostížených folikulů [3]. Přítomny jsou též prázdné folikuly bez vlasového stvolu, který byl kompletně vytržen.

Katagenní vlasový folikul se vyznačuje trichilemální keratinizací se silně eozinofilním centrem a přítomností apoptotických buněk ve vlasových obalech, selektivní barvení na elastická vlákna prokáže absenci elastiky vnitřní epitelové pochvy. Příčný řez telogenním vlasovým folikulem má charakter agregátu bazaloidních buněk.

V centrální dutině postižených vlasových folikulů se dále nacházejí charakteristické hrudky pigmentu. Jedná se o bohatě pigmentované nevitální buňky vlasové matrix a kortexu, které byly mechanickou trakcí dislokovány do vyšších etází folikulu, do oblasti infundibula či ostia. Tyto pigmentované hmoty se nachází v histologickém obrazu i dalších trakčních alopecií. Takto postižené folikuly často vykazují dilatovaná ústí s hyperkeratotickou zátkou.

Histopatologicky je dále popisována tzv. trichomalacie, kterou charakterizuje přítomnost deformovaných, zmenšených a nedokonale keratinizovaných folikulů s různou tloušťkou jejich stěny. Popisováno je i tzv. znamení hamburgeru („hamburger sign“), při němž dochází k vertikálnímu rozštěpení vlasového stvolu uvnitř folikulu, s přítomností erytrocytů v místě ruptury.

Přítomny mohou být perifolikulární erytrocytární extravazáty. Typická je absence zánětu (není-li přítomna impetiginizace). Znamky jizvení v podobě fibrotizace v místě zaniklých folikulů jsou přítomny v případě vystupňovaného a dlouhotrvajícího onemocnění.

Diferenciálně diagnosticky zvažujeme ostatní typy nejizvících alopecií, zejména alopecia areata. Důležitým diferenciálním trichoskopickým znakem je přítomnost vykřičníkových vlasů („exclamation mark hairs“) a četných žlutých teček („yellow dots“) u alopecia areata. Histologicky je u alopecia areata přítomen peribulbární lymfocytární infiltrát, který má v časných stádiích charakter roje včel kolem úlu.

Diferenciálně diagnosticky je potřeba pomýšlet i na alopecia areolaris v rámci sekundárního stadia syfilis. Jak u trichotilománie, tak u alopecia areolaris se může vyskytovat členitý vzhled okrajů ložisek (jakoby „vykousaný od molů“). V případě tinea capitis je přítomna deskvamace a trichoskopicky jsou přítomny vývrtkovité vlasy.

Jakožto trakční alopecie se označuje alopecie vznikající chronickým tahem za vlasy při nošení účesů vyvíjejících tah. Typickým příkladem je vznik alopecie ve frontální vlasové hranici („kouty“) při stahování vlasů do drdolu či ohonu.

Odlíšit je potřeba další dvě psychodermatózy týkající se manipulace s vlasy, jsou jimi trichotemnómánie a tri-

choteirománie. Trichotemnómánie (řecky *temnein* – řezat) je patologické stříhání vlasů nůžkami. Trichoteirománie (řecky *teirein* – škrábat) je patologické škrábání kůže, při níž dochází k ulámaní vlasových stvolů.

Terapie je komplexní, dlouhodobá a vyžaduje multioborovou spolupráci za účasti psychiatra či klinického psychologa. Uplatňuje se kognitivně-behaviorální terapie (KBT), při které je kladen důraz na sebekontrolu, změnu technik uvolňování stresu a relaxační techniky.

Z dalších možností terapie je to farmakoterapie antidepresivy SSRI, které však ve studiích neprokázaly benefit oproti placebo. V porovnání s antidepresivou dokonce prokázala KBT lepší terapeutický efekt [2].

SOUHRN

Autoři popisují případ 47leté pacientky s tři roky trvající alopecií na jedné straně kůže s exkoriacemi. Klinický i histopatologický obraz byl slučitelný s diagnózou trichotilománie. Klinický obraz, diagnostické možnosti včetně trichoskopie a současný stav znalostí o této psychodermatóze je uveden v přehledu. Klinikopatologická korelace a multioborová spolupráce je předpokladem správné diagnózy a léčby.

Klíčová slova: trichotilománie – psychodermatóza – histopatologie – trichoskopie

SUMMARY

Patchy Alopecia with Excoriations. Minireview

The authors describe a case of a 47-year-old woman suffering from unilateral patchy alopecia with excoriations for three years. Both clinical and histopathological picture were compatible with the diagnosis of trichotillomania. The clinical presentation, diagnostic possibilities including trichoscopy and the current state of knowledge of this psychodermatosis are presented in the overview. Clinicopathological correlation and multidisciplinary cooperation is a prerequisite for the correct diagnosis and treatment.

Key words: trichotillomania – psychodermatosis – histopathology – trichoscopy

LITERATURA

1. ANKAD, B. S., NAIDU, M. V., BEERGOUDER, S. L. et al. Trichoscopy in trichotillomania: a useful diagnostic tool. *Int J Trichology*, 2014, 6, 4, p. 160–163.
2. BOLOGNIA, J., JORIZZO, J. L., SCHAFFER, J. V. *Dermatology*. 3rd Edition. Philadelphia: Elsevier/Saunders, 2012, 2, p. 132–133, 1099–1100. ISBN 978-0723435716.
3. CALONJE, E., BRENN, T., LAZAR, A. J. et al. *McKee's Pathology of the Skin*. 5th Edition. Amsterdam: Elsevier/Saunders, 2019, 2, p. 996–1000. ISBN 978-0-7020-6983-3.
4. HALLOPEAU, H. Alopecie par grattage (trichomanie ou trichotillomanie). *Ann Dermatol Syphiligr.*, 1889, 10, p. 440–446.

5. MESSINGER, M. L., CHENG, T. L. Trichotillomania. *Pediatr Rev.*, 1999, 20, p. 249–250.
6. PARAKH, P., SRIVASTAVA, M. The many faces of trichotillomania. *Int J Trichology*, 2010, 2, 1, p. 50–52.
7. PERALTA, L., MORAIS, P. Photoletter to the editor: The Friar Tuck sign in trichotillomania. *J Dermatol Case Rep.*, 2012, 30, 6, 2, p. 63–64.
8. RAKOWSKA, A., SLOWINSKA, M., OLSZEWSKA, M. et al. New trichoscopy findings in trichotillomania: flame hairs, V-sign, hook hairs, hair powder,

tulip hairs. *Acta Derm Venereol.*, 2014, 94, 3, p. 303–306.

Do redakce došlo dne 11. 1. 2021.

Adresa pro korespondenci:

MUDr. Miroslav Důra

Dermatovenerologická klinika 1. LF UK a VFN

U Nemocnice 499/2

128 00 Praha 2

e-mail: miroslav.dura@vfn.cz