

# Rekurentní melanocytové léze – diagnosticky obtížné situace. Série případů

Fikrle T., Divišová B., Šuchmannová J., Pizinger K.

Dermatovenerologická klinika LF UK a FN Plzeň  
přednosta prof. MUDr. Karel Pizinger, CSc.

## SOUHRN

Rekurentní melanocytové léze vznikají v místě jizvy růstem projevu, který nebyl v minulosti kompletně odstraněn chirurgicky nebo také kryodestrukci, elektroterapií či laserem. Základním úkolem je odlišit rekurentní melanocytový névus od recidivy maligního melanomu. Velmi nápomocný je výsledek předcházejícího histologického vyšetření, pokud je k dispozici. Všechny rekurentní projevy mají bizarní klinický i dermatoskopický obraz. Základním znakem ukazujícím na melanom v jizvě je klinicky nebo dermatoskopicky viditelná pigmentace přesahující okraj jizvy. Melanomy vznikají většinou více excentricky a mají výrazně chaotický charakter uspořádání pigmentace. Při jakémkoliv podezření na melanom, je indikována chirurgická excize a histopatologické vyšetření. Problematika je aktuální se zvyšujícím se počtem rekurentních melanocytových lézí vznikajících po estetických výkonech bez provedené histologie.

**Klíčová slova:** rekurentní névus – maligní melanom – dermatoskopie – jizva

## SUMMARY

### Recurrent Melanocytic Lesions – Diagnostically Difficult Cases. Case series

Recurrent melanocytic lesions arise in a scar by a growth of a lesion, that was not removed completely surgically or by cryodestruction, electrocautery or laser. The main task is to distinguish between recurrent melanocytic nevus and the recurrence of melanoma. The initial histological report, if available, is very helpful. Clinical as well as dermatoscopic images of all recurrent lesions are bizarre. Clinical and dermatoscopic presence of pigmentation beyond the border of the scar is the strongest indication for melanoma. Melanomas usually grow more eccentrically and the pigmentation pattern is chaotic. If there is any suspicion of melanoma, surgical excision and histopathologic examination are indicated. Because of the increasing number of recurrent melanocytic lesions arising after aesthetic procedures without histologic examination, this issue is a current topic.

**Key words:** recurrent nevus – melanoma – dermoscopy – scar

*Čes-slov Derm, 94, 2019, No. 5, p. 213–216*

## ÚVOD

Po nekompletním odstranění melanocytového névu dochází po určité době k opětovnému růstu v místě jizvy, vzniká tzv. rekurentní melanocytový névus. Podobná situace může samozřejmě nastat i u maligního melanomu. Klinické a dermatoskopické rozlišení bývá v těchto případech složité. Uvádíme sérii případů rekurentních melanocytových lézí a problematiku níže diskutujeme.

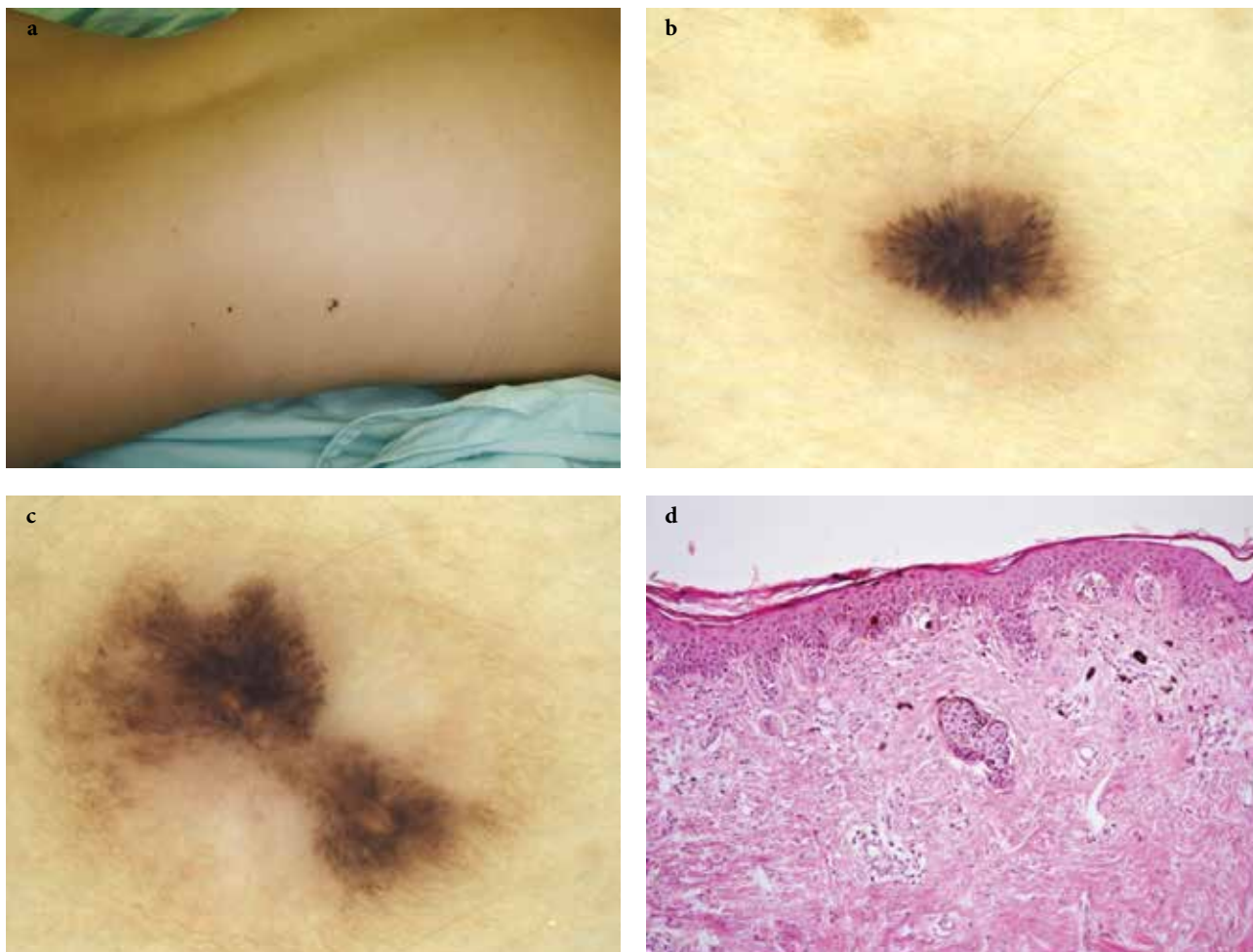
## KLINICKÉ PŘÍPADY

První pacientkou je 23letá žena, která si nechala před rokem z estetického důvodu odstranit elektrokauterem na zádech dva klidné stopkaté intradermální névy. Histologické vyšetření nebylo provedeno. Po osmi měsících pozorovala rozvoj pigmentace v obou jizvičkách o velikosti 4 a 7 mm (obr. 1a). Dermatoskopický obraz menší léze je tvořen tmavě hnědými liniemi, které se symetricky rozbi-

hají z centra jizvy a nedosahují k jejím okrajům (obr. 1b). U větší léze je její hnědá pigmentovaná část nepravidelná. Je tvořena bezstrukturními okrsky, globulemi a ojedinělými liniemi, které se asymetricky šíří z centra jizvy, ale nepřesahují její okraje (obr. 1c). Histologické nálezy potvrdily v obou případech rekurentní melanocytový névus (jedna z histologií obr. 1d).

Druhým pacientem je 56letý muž, u kterého byla před 21 měsíci provedena chirurgická excize tenkého maligního melanomu (Breslow 0,5 mm, stadium IA) na přední straně hrudníku. V posledních 3 měsících si všiml tmavé pigmentace v okrajové části 3 cm velké jizvy (obr. 2a). Dermatoskopický obrázek ukazuje homogenní pigmentaci převážně černohnědé barvy (v jednom místě je barva šedavá), při jejím okraji jsou hnědé proužky a černé tečky. V okolí je dobře patrná jizva, pigmentace přesahuje její okraj (obr. 2b). Histologický nález potvrzuje recidivu tenkého melanomu v jizvě (obr. 2c).

Třetí pacientkou je 64letá žena, která požádala před 3 lety v Austrálii o odstranění esteticky obtěžující pig-



**Obr. 1a-d.** Rekurentní melanocytový névus po předchozím ošetření elektrokauterem

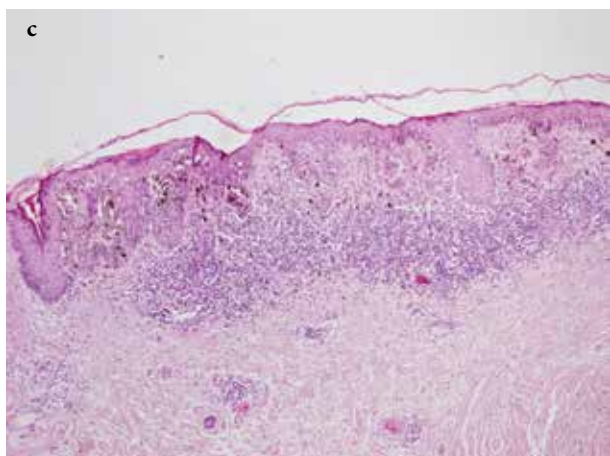
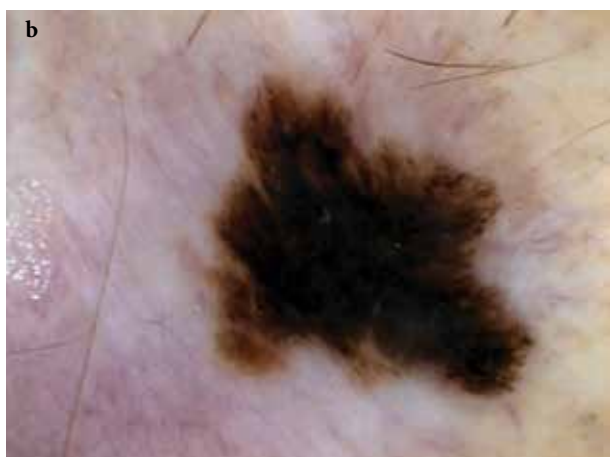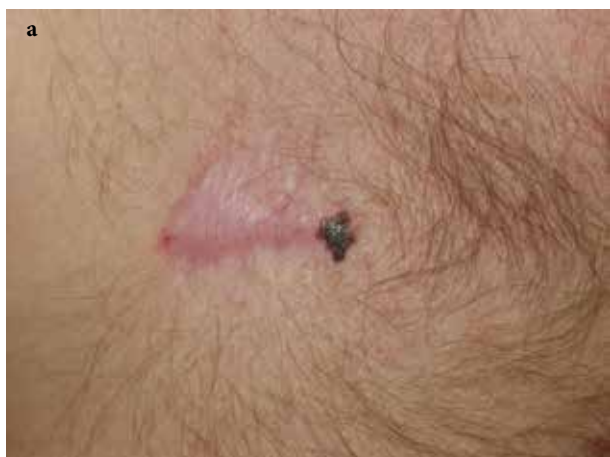mentové léze v obličeji. Podle anamnézy následovala malá biopsie projevu, která vyloučila nádorové onemocnění. Histologický výsledek nemáme k dispozici. Pigmentace byla poté ošetřena vysokovýkonným ablačním laserem. Asi po 2 letech pacientka začala pozorovat světle hnědou plošku při okraji nenápadné narůžovělé hypopigmentace v místě původního ošetření, která se velmi pomalu v průběhu následujícího roku zvětšovala (obr. 3a). Na dermatoskopickém obrázku vidíme světle hnědé linie, které nepravidelně probíhají v okolí ústí vlasových folikulů a vytváří obraz tzv. „pseudosítě“, někde až rhomboidních obrazců. Část projevu tvoří šedé tečky nepravidelně rozložené v okolí ústí folikulů (obr. 3b). Spíše klinickým vyšetřením je jasně patrná asymetrie nálezu i to, že pigmentace přesahuje okraj jizvičky. Histologický nálezn stanovil diagnózu melanoma in situ typu lentigo maligna (obr. 3c).

## DISKUSE

Rekurentní melanocytové léze vznikají opětovným růstem zbytku projevu, který nebyl v minulosti kompletně odstraněn. Jejich klinický i dermatoskopický

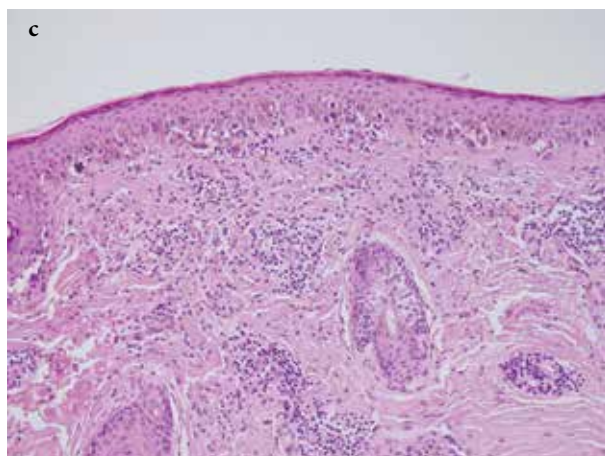
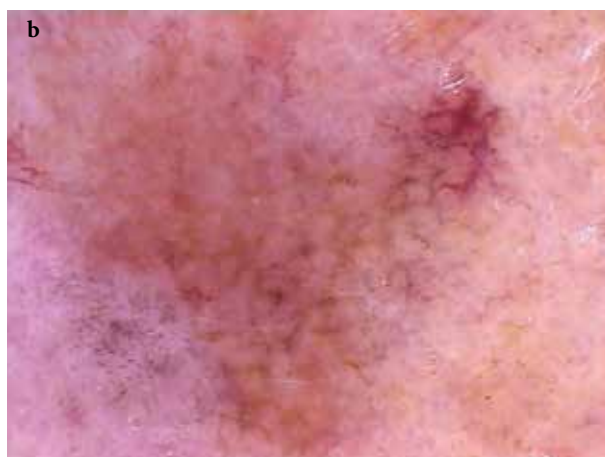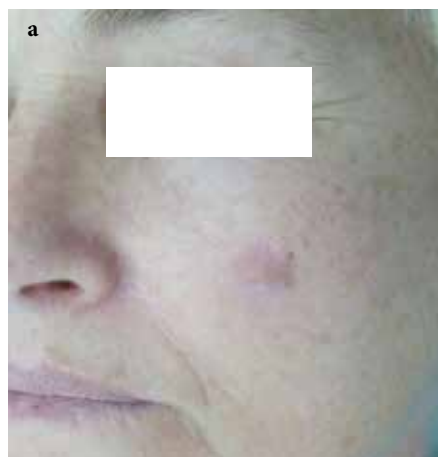
vzhled je prakticky ve všech případech bizarní, proto představují diagnostický problém [6]. V roce 1975 použili Kornberg a Ackerman termín pseudomelanom pro rekurentní lézi benigní povahy vznikající po nekompletní excizi intradermálního melanocytového névu [5]. Termín pseudomelanomu se jako zavádějící neujal a časem jej nahradil dodnes zavedený pojem rekurentní melanocytový névus.

V minulosti vznikala většina rekurentních melanocytových lézí po chirurgické excizi následované histopatologickým vyšetřením. Jeho výsledek pak byl, i přes mnohdy zvláštní klinický nálezn, vodítkem pro stanovení správné diagnózy. V dnešní době velmi významně přibývá estetických indikací k odstranění melanocytových projevů, především intradermálních névů. Tyto projevy jsou odstraňovány nejen chirurgickou totální excizí, ale také „shave excizí“, elektrokauterizací, kryodestrukci nebo vysokovýkonnými lasery. Právě ablace vysokovýkonnými lasery je nejžádanější metodou, protože je moderní, nekomplikovaná, rychlá a poskytuje kosmeticky velmi hezké výsledky. Při použití laseru však nemáme ve většině případů k dispozici žádné histopatologické vyšetření a jsme tedy odkázáni na výsledek předchozího klinic-



**Obr. 2a-c.** Recidiva tenkého maligního melanomu (Breslow 0,1 mm) v jizvě po předchozí chirurgické excizi

kého vyšetření. Pokud vůbec dochází v lékařské praxi k tomuto postupu, měl by klinické vyšetření provádět dermatolog zkušený v problematice kožních nádorů a jeho výsledek zaznamenat v lékařské dokumentaci. Zároveň sledujeme při použití výše uvedených metod podstatně častěji nekompletní odstranění melanocytového projevu následované vznikem rekurentní léze [7]. Důvodem je příliš povrchní ošetření, ať už díky technickým limitům zvolené metody nebo přílišnému tlaku na estetický výsledek s minimálním jizvením.



**Obr. 3a-c.** Recidiva lentigo maligna po předchozím ošetření vysokovýkonným ablačním laserem

Základní otázkou tedy je, zda se v dané situaci jedná o rekurentní melanocytový névus nebo maligní melanom vznikající v jizvě.

Jak už bylo řečeno výše, klinický obraz je prakticky u všech rekurentních melanocytových lézí zvláštní. Součástí vyšetřovaného projevu je jizva nebo hypopigmentovaná ploška a dále pigmentovaná část, která má většinou nepravidelný tvar i konfiguraci. Její barva je světle hnědá, tmavě hnědá nebo černá. Celý projev bývá plochý a často výrazně asymetrický.

Také dermatoskopický obraz rekurentních melanocytových lézí je bizarní. Mohou být přítomny bezstrukturní bílé, růžové a hnědé okrsky, pigmentové tečky, globule, kroužky nebo linie. Linie většinou nevytváří obraz klasické pravidelné pigmentové sítě, spíše probíhají radiálně, paralelně (např. napříč jizvou) nebo se nepravidelně větví. Součástí dermatoskopického obrazu mohou být i cévní struktury. Dá se tedy říci, že klinické i dermatoskopické obrazy rekurentního melanocytového névu a melanomu v jizvě si mohou být velmi podobné.

Podle studie Mezinárodní dermatoskopické společnosti (IDS) je nejdůležitějším znakem odlišujícím melanom v jizvě od rekurentního névu klinicky nebo dermatoskopicky viditelná pigmentace, která přesahuje okraje jizvy [2]. Dermatoskopické obrazy melanomu v jizvě jsou více chaotické, pigmentace je často nesouvislá nebo bývá excentricky lokalizovaná pouze při okraji léze [1, 2]. Rekurentní melanocytové névy mají dermatoskopický obraz přeci jen více symetrický, nejčastěji je tvořený radiálně se rozbíhajícími liniemi, které mohou doplňovat ojedinělé pigmentové tečky a globule. Pigmentace se šíří většinou z centra projevu. Diagnostické omyly vznikají poměrně často také u tenkých melanomů v obličeji, v těchto případech mají recidivy melanomu dermatoskopický nálezn podobný časné fázi lentigo maligna. Pacienti s melanomem v jizvě jsou v průměru starší než ti s rekurentními névy. Podle uvedené studie je interval mezi chirurgickým výkonem a recidivou tenkého melanomu delší, než je tomu u recidivy melanocytového névu (25 vs. 8 měsíců) [2]. Toto zajímavé zjištění je obtížně vysvětlitelné. Na pomalejší recidivě melanomů se snad mohl podílet vyšší věk pacientů s melanomem a poměrně vysoké zastoupení projevů charakteru lentigo maligna, které obecně rostou velmi pomalu.

Zajímavou studii provedli lékaři u 224 melanocytových névů odstraňovaných shave-excizí [4]. Podařilo se jim sledovat 195 projevů nejméně 6 měsíců po excizi a zaznamenali 59 vznikajících rekurentních névů. Ke vzniku rekurentního névu došlo častěji u mladších pacientů, lidí tmavšího fototypu, po excizi smíšených melanocytových névů a névů s terminálním ochlupením. Častější byly rekurentní névy také u projevů s následujícími dermatoskopickými změnami – anulární pigmentace v okolí vlasových folikulů, dominantní tmavě hnědá barva a také viditelný dermatoskopický nálezn na spodině excidované léze při ex vivo provedeném vyšetření.

Závěrem lze tedy konstatovat, že rekurentní melanocytové léze představují diagnostický problém. Ideální je revize předchozího histopatologického nálezu. Dermatoskopie může přispět k odlišení melanomu v jizvě od rekurentního melanocytového névu. V nejasných případech je třeba

přistoupit k excizi rekurentní léze a histopatologickému vyšetření [3, 9]. Chirurgicky je nutné odstranit všechny projevy vznikající v jizvě po excizi histologicky ověřeného melanomu. Opatrnosti je třeba u projevů, kde histologické vyšetření nebylo součástí předchozího ošetření pacienta nebo nemáme jeho výsledky k dispozici. Podezřelé jsou především rekurentní léze, u nichž pigmentace přesahuje okraj jizvy nebo má výrazně chaotický či asymetrický charakter.

## LITERATURA

1. BLUM, A., HOFMANN-WELLENHOF, R. Recurrent nevus or recurrent melanoma. *Hautarzt*, 2014, 65(11), p. 978–980.
2. BLUM, A., HOFMANN-WELLENHOF, R., MARGHOUB, A. A. Recurrent melanocytic nevi and melanomas in dermoscopy: results of a multicenter study of the International Dermoscopy Society. *JAMA Dermatol.*, 2014, 150(2), p. 138–145.
3. FOX, J. C., REED, J. A., SHEA, C. R. The recurrent nevus phenomenon: a history of challenge, controversy, and discovery. *Arch Pathol Lab Med.*, 2011, 135(7), p. 842–846.
4. HECK, R., FERRARI, T., CARTEL, A. et al. Clinical and dermoscopic (in vivo and ex vivo) predictors of recurrent nevi. *Eur J Dermatol.*, 2009, 29(2), p. 179–184.
5. KORNBERG, R., ACKERMAN, A. B. Pseudomelanoma: recurrent melanocytic nevus following partial surgical removal. *Arch Dermatol.*, 1975, 111(12), p. 1588–1590.
6. LARRE BORGES, A., ZALAUDEK, I., LONGO, C. et al. Melanocytic nevi with special features: clinical-dermoscopic and reflectance confocal microscopic findings. *J Eur Acad Dermatol Venereol.*, 2014, 28(7), p. 833–845.
7. LEE, H. W., AHN, S. J., LEE, M. W. et al. Pseudomelanoma following laser therapy. *J Eur Acad Dermatol Venereol.*, 2006, 20(3), p. 342–344.
8. TSCHANDL, P. Recurrent nevi: report of three cases with dermoscopic-dermatopathologic correlation. *Dermatol Pract Concept.*, 2013, 31(1), p. 29–32.

Do redakce došlo dne 16. 8. 2019.

Adresa pro korespondenci:  
doc. MUDr. Tomáš Fikrle, Ph.D.  
Dermatovenerologická klinika LF UK a FN v Plzni  
E. Beneše 13,  
305 99 Plzeň  
e-mail: fikrle@fnplzen.cz