

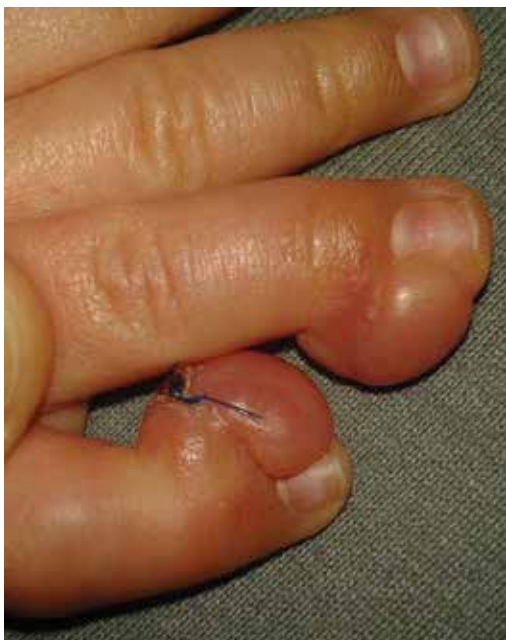Klinický případ: Noduly na distálních článcích prstů ruky u kojence

Brabcová K., Fikrle T., Pizinger K.

Dermatovenerologická klinika LF UK a FN Plzeň
přednosta prof. MUDr. Karel Pizinger, CSc.

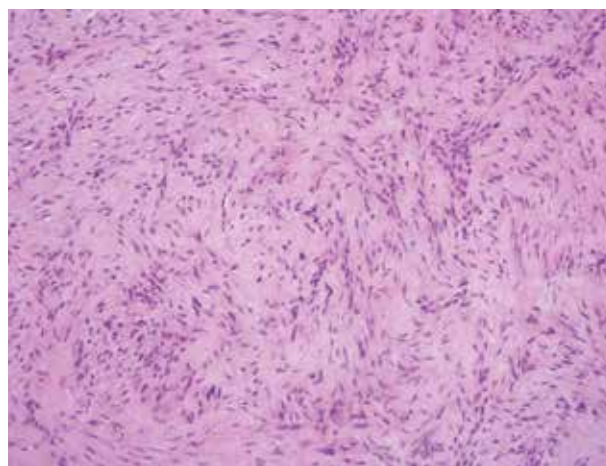
Čes-slov Derm, 94, 2019, No. 3, p. 114–116

Pacientem byl čtyřměsíční chlapec, který se dostavil na naší ambulanci pro klinicky jasný kongenitální hemangiom na levém stehně ke zvážení terapie laserem. Současně jsme během vyšetření zjistili na distálních článcích

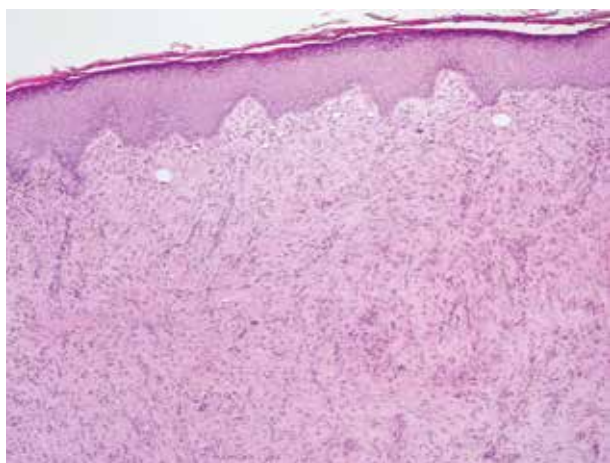


Obr. 1

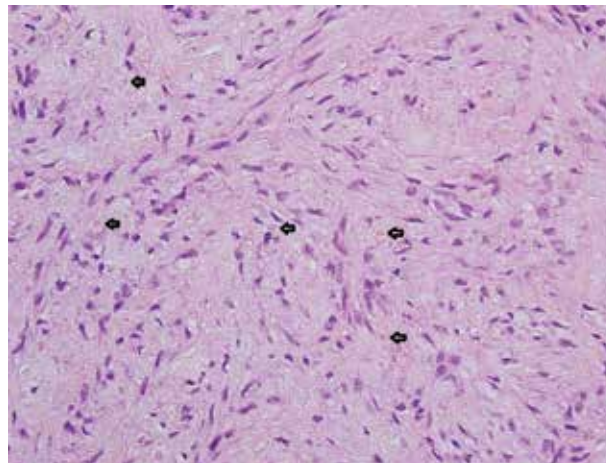
4. a 5. prstu pravé ruky dva ohraničené, polokulovité, široce přisedlé, tuhé hrboly normální barvy 10–12 mm veliké. Ty se objevily záhy po narození a postupně se zvětšovaly (obr. 1). Jiné kožní projevy kromě již zmíněného hemangiomu neměl. Chlapec se narodil v termínu, z první, fyziologické gravidity, s normální porodní adaptací. Jeho 32letá matka byla léčená pro hypotyreózu. Otec, 46 let, byl zdravý. Sourozence neměl žádné. Provedli jsme biopsii průbojníkem z projevu na malíčku.



Obr. 3



Obr. 2



Obr. 4

HISTOPATOLOGICKÉ VYŠETŘENÍ

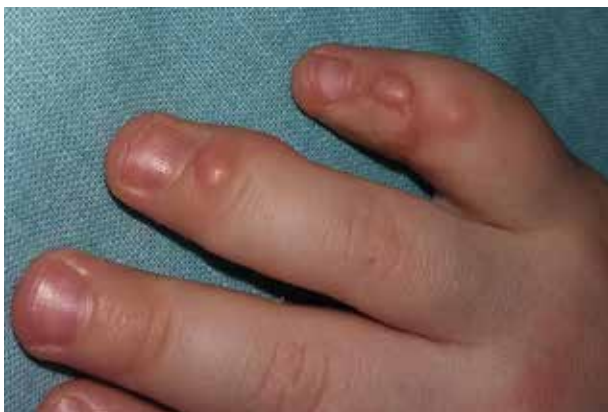Epidermis je akantotická s ostřejšími čepy zasahujícími do koria, krytá mírnou hyperkeratózou a má zřetelné stratum granulosum. V rozsahu celého koria je souvislé zmnožení vřetenitých myofibroblastů a v některých jsou v blízkosti jádra eozinofilní cytoplazmatické inkluze (připomínající erytrocyt) (obr. 2, 3, 4). Ztlustělá vazivová vlákna mají rohožkovité uspořádání. V některých papilách jsou dilatované kapiláry. Mitozy zachycené nejsou.

Závěr

Infantilní digitální fibromatóza (IDF).

PRŮBĚH

Sonografické a RTG vyšetření prokázala avaskulární lézi bez patrné přítomnosti kosti. Chirurgem plánované vyšetření magnetickou rezonancí v celkové anestezii rodiče odmítli. Plastický chirurg obě léze excidoval a plochy překryl kožními štěpy z levého podbřišku. Rány se zhojily bez komplikací (obr. 5). K chirurgickému řešení jsme přistoupili z obavy poškození růstu prstů ruky a prevenci jejich případných deformit. V následujících šesti měsících došlo k recidivě, kdy se v okraji transplantátu objevily 3-4 mm velké papuly, které ale nebolely a neměly vliv na hybnost postižených prstů. Po domluvě s rodiči byl proto zvolen konzervativní postup s pravidelnými kontrolami.



Obr. 5. Nález po excizi

DISKUSE A STRUČNÝ PŘEHLED

Infantilní digitální fibromatóza

Infantilní digitální fibromatóza (digitální fibromatóza dětského věku, recidivující digitální fibrózní tumor dětského věku či „inclusion body“ fibromatóza) je vzácný nález patřící do skupiny nádorů a nádor napodobující proliferace fibrózní tkáně. Poprvé byl tento nález popsán Reyem v roce 1965 [17]. Jak plyne i z názvu, vyskytuje se výhradně u dětí, a to nejčastěji již v prvním roce života. U 30 % pacientů se jedná o kongenitální léze [2, 8]. Vznik u starších dětí a dospělých je nesmírně vzácný. Laskin et al. popsali častější výskyt u chlapců na zá-

kladě 57 vyšetřených pacientů [8]. Léze je obvykle solitární, někdy současně nebo následně vzniká další na jiném prstu. Téměř nikdy není nález na palcích. Ojedinele byly popsány i případy s projevy na předloktí [15] a na prsou [14].

Jedná se o jednotlivé, méně často mnohočetné splývající, tuhé hladké polokulovité papuly až noduly barvy normální kůže nebo lehce načervenalé. Velikost nádorů obvykle nepřesahuje 2 cm. Vyskytují se téměř vždy na hřbetních stranách distálních článků prstů nohou i rukou. Menší léze jsou asymptomatické, větší mohou při pohybech bolet a ovlivňovat hybnost v kloubech.

Diagnóza je založena na korelaci klinického a histologického vyšetření. Histologicky se v celém korigu a někdy i podkoží najdou navzájem propletené svazky kolagenních vláken a vřetenitých buněk, které mohou být v horní části vertikálně orientované. Jádra buněk mají oválný nebo protažený tvar a ojedinele se najde i mitóza. Nejsou přítomny buněčné atypie. Cytoplazma těchto buněk splývá s okolním kolagenem a typickým znakem je přítomnost malých eozinofilních inkluzních tělísek. Tato tělíška měří 2–10 µm v průměru a vidíme je jako malé světle červené skvrny perinukleárně a v barvení hematoxylinem-eozinem se podobají červeným krvinkám. Nejlepší zobrazení je při použití kyselého trichromu podle Massona, kde se zobrazují jako jasné červená na modrém pozadí [4, 8, 9] nebo jako purpurová v barvení PTAH (angl. PhosphoTungstic Acid-Hematoxylin, Mallory). Počet těchto tělísek kolísá, mohou i chybět, PAS a imunohistochemické barvení není přínosné [4].

Proliferující buňky jsou myofibroblasty a inkluzní tělíška jsou tvořena amorfním a granulárním materiálem s rozeznatelnými mikrofilamenty [7, 10, 11, 13]. Ví se, že není žádná tendence k malignímu chování.

Věk pacientů, lokalizace projevů a typický histologický nález by nás měly na tuto diagnózu přivést poměrně přesvědčivě. Diferenciální diagnostika zahrnuje další dětská fibroproliferativní onemocnění jako dětská fibromatóza, lipofibromatóza, kalcifikující aponeurotický fibrom nebo palmoplantární fibromatóza [5, 9]. Dále je možné uvažovat o keloidu, pachydermodaktylii a osteodysplazii.

V minulosti se pomýšlelo na maligní povahu IDF, proto byla léčba více invazivní. Řešením byla chirurgická excize či dokonce amputace postižených prstů [2, 9]. V současnosti se upřednostňuje konzervativní postup s pravidelnými kontrolami [9]. K chirurgickému řešení se přistupuje v ojedinělých případech při bolestivosti lézí, deformitách prstů nebo poruchách hybnosti prstů [3]. Zdrženlivost v indikaci chirurgického řešení vychází také ze zkušenosti, že se často objevuje recidiva, a to až u 75 % případů v časovém odstupu od dvou týdnů do šesti let [2]. U většiny pacientů však dochází v průběhu dalších let ke spontánní regresi nálezu [11]. Některé studie popisují regresi bez časné recidivy také po intralesionální aplikaci kortikosteroidů a fluorouracilu [6, 9, 12].

ZÁVĚR

Infantilní digitální fibromatóza je vzácné benigní onemocnění. Na správnou diagnózu by nás měl navést věk pacienta, loka-

lizace a histologické vyšetření. Většina lézí spontánně regreduje během 2–3 let. V současné době je proto volen spíše konzervativní postup a k chirurgické léčbě se přistupuje jen ve výjimečných případech, když se objevují poruchy funkce postižených prstů. Prognóza onemocnění je dobrá, bez trvalých následků.

SOUHRN

Infantilní digitální fibromatóza – stručný přehled

Autoři popisují případ čtyřměsíčního chlapce. Při vyšetření na distálních článcích 4. a 5. prstu pravé ruky měl dva hrboly, které byly přítomné od narození a postupně se zvětšovaly. Histologické vyšetření prokázalo diagnózu infantilní digitální fibromatózy. Projevy byly chirurgicky odstraněny a defekty kryty kožním štěpem. Šest měsíců po výkonu došlo k recidivě v kraji štěpu. Autoři poskytují současný přehled poznatků o tomto onemocnění.

Klíčová slova: infantilní digitální fibromatóza u kojence – excize – recidiva po 6 měsících – přehled

SUMMARY

Infantile Digital Fibromatosis – Minireview

The authors describe a case of a four month old boy. When examined, he showed two nodules on the distal phalanx of the 4th and the 5th fingers of the right hand, which were present from birth and were gradually increasing in size. Histological examination established a diagnosis of infantile digital fibromatosis. Manifestations were surgically removed and defects covered by a skin graft. Six months after the procedure there was a relapse on the peripheral border of the graft. The authors provide a current overview of this disease.

Key words: infantile digital fibromatosis in an infant – excision – relapse after 6 months – overview

LITERATURA

- BRAUN, S. A., HELBIG, D. Infantile digital fibromatosis: a rare myofibrocytic tumor with characteristic histopathology. *J. Dtsch. Dermatol. Ges.*, 2014, 12(12), p. 1141–1142.
- DABNEY, K. W., MACEWEN, G. D., DAVID, N. E. Recurring digital fibrous tumor of childhood: case report with long-term follow-up and review of the literature. *J. Pediatr. Orthop.*, 1986, 6, p. 612–617.
- EYPPER, E. H., LEE, J. C., TARASEN, A. J., WEINBERG, M. H., ADETAYO, O. A. An Algorithmic Approach to the Management of Infantile Digital Fibromatosis: *Review of Literature and a Case Report. Eplasty*, 2018, May 7, p. 18–19.
- GILLOOLY, Z. D., BERRY, T. M., ELWOOD, H. R., ZLOTOFF, B. J. Pediatric dermatology photoquiz: recurrence of two nodules on the toe of a 10-year-old boy. *Pediatric Dermatology*, 2016, 33(4), p. 453–454.
- GIRGENTI, V., RESTANO, L., ARCANGELI, F., CAMBIAGHI, S., GELMETTI, C. Infantile digital fibromatosis: a rare tumour of infancy. Report of five cases. *Australas J. Dermatol.*, 2012, 53(4), p. 285–287.
- HOLMES, W. J., MISHRA, A., MCARTHUR, P. Intra-lesional steroid for the management of symptomatic Infantile Digital Fibromatosis. *J. Plast. Reconstr. Aesthet. Surg.*, 2011, 64(5), p. 632–637.
- CHOI, K. C., HASHIMOTO, K., SETOYAMA, M., et al. Infantile digital fibromatosis. Immunohistochemical and immunoelectron microscopic studies. *J. Cutan. Pathol.*, 1990, 17(4), p. 225–232.
- LASKIN, W. B., MIETTINEN, M., FETSCH, J. F. Infantile digital fibroma/fibromatosis: a clinicopathologic and immunohistochemical study of 69 tumors from 57 patients with long-term follow-up. *Am. J. Surg. Pathol.*, 2009, 33, p. 1–13.
- MARKS, E., EWART, M. Infantile Digital Fibroma: A Rare Fibromatosis. *Arch. Pathol. Lab. Med.*, 2016, 140 (10), p. 1153–1156.
- MUKAI, M., TORIKATA, C., IRI, H. et al. Immunohistochemical identification of aggregated actin filaments in formalin-fixed, paraffin-embedded sections. I. A study of infantile digital fibromatosis by a new pretreatment. *Am. J. Surg. Pathol.*, 1992, 16, p. 110–115.
- NIAMBA, P., LÉAUTÉ-LABREZE, C., BORALEVI, F., LEPREUX, S., CHAMAILLARD, M., VERGNES, P., TAÏEB, A. Further documentation of spontaneous regression of infantile digital fibromatosis. *Pediatr. Dermatol.*, 2007, 24(3), p. 280–284.
- OH, CK., SON, HS., KWON, YW., JANG, HS., KWON, KS. Intralesional fluorouracil injection in infantile digital fibromatosis. *Arch. Dermatol.*, 2005, 141(5), p. 549–550.
- PATTERSON, J. W. *Weedon's Skin Pathology*, 4th Ed., Churchill, Livingstone, 2016, p. 980–982.
- PETTINATO, G., MANIVEL, J. C., GOULD, E. W., ALBORES-SAAVEDRA, J. Inclusion body fibromatosis of the breast. Two cases with immunohistochemical and ultrastructural findings. *Am. J. Clin. Pathol.*, 1994, 101(6), p. 714–718.
- PURDY, L. J., COLBY, T. V. Infantile digital fibromatosis occurring outside the digit. *Am. J. Surg. Pathol.*, 1984, 8(10), p. 787–790.
- RAPINI, R. P. *Practical Dermatopathology*, Elsevier, Mosby, 2005, p. 348–349.
- REYE, R. D. Recurring digital fibrous tumors of childhood. *Arch. Pathol.*, 1965, 80(9), p. 228–231.

Do redakce došlo dne 28. 3. 2019.

Adresa pro korespondenci:
prof. MUDr. Karel Pizinger, CSc.
Dermatovenerologická klinika LF UK a FN v Plzni
Edvarda Beneše 13
305 99 Plzeň
e-mail: PIZINGER@fnplzen.cz