

Klinický případ: Vrozené makulózní ložisko u kojence. Stručný přehled

Důra M., Plzáková Z., Polášková S., Šlajsová M., Štork J.

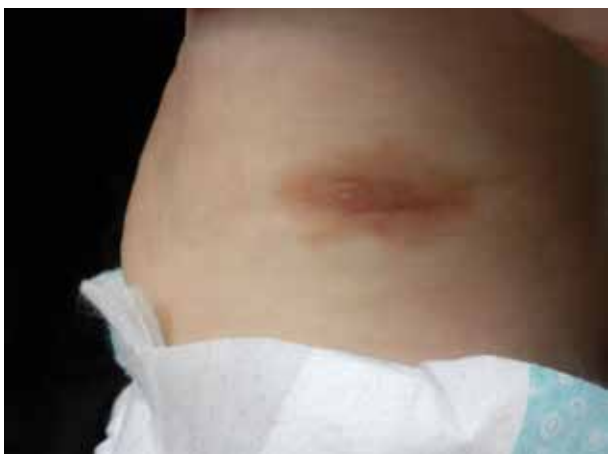¹Dermatovenerologická klinika 1. LF UK a VFN, Praha
přednosta prof. MUDr. Jiří Štork, CSc.

Čes-slov Derm, 94, 2019, No. 2, p. 68–70

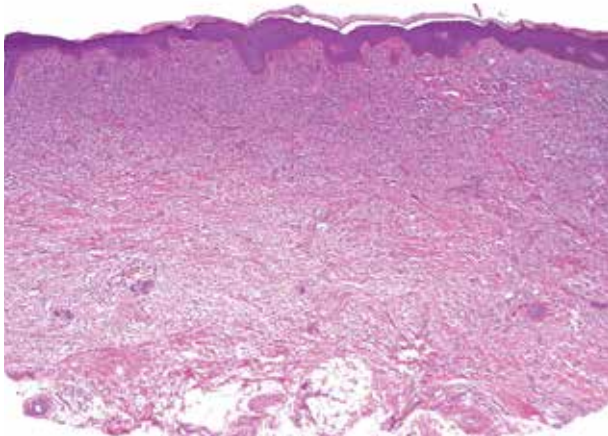
Pacientkou byla osmiměsíční holčička narozená v termínu po fyziologické graviditě císařským řezem pro polohu koncem pánevním, s dobrou poporodní adaptací, dosud kojená, s dobrou tolerancí příkrmů od 4 měsíců věku. Očkování proběhlo podle plánu bez reakcí. Až na atopický ekzém matky byla rodinná anamnéza bez pozoruhodností. Z léků byly podávány kapky s obsahem vitamínu D3.

Pacientka byla vyšetřena pro od narození trvající červené ložisko na levém boku zvětšující se úměrně s růstem, na kterém před 3 týdny snad po tření ručníkem tatínek strhnul vyvýšenou část. Poté se vytvořil stroupek, na který dětský lékař předepsal antibiotickou mast. Při vyšetře-

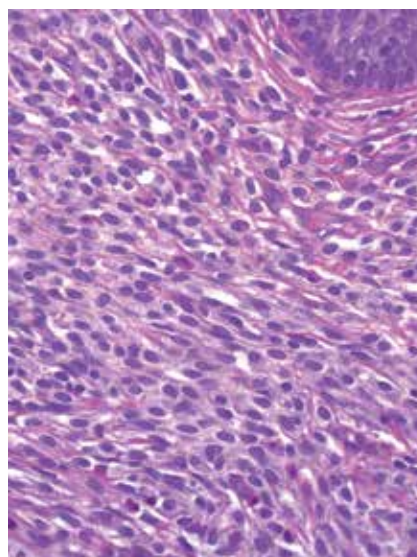
ní bylo na levém boku přítomné světle hnědé makulózní ložisko velikosti 36 x 16 mm, které bylo v centru (v rozsahu 20 x 5 mm) mírně tmavší s několika vyvýšenými papulkami (obr. 1), dále byl kožní povrch bez patologického nálezu. V dostupných lokalitách nebyla přítomna lymfadenopatie. Byla provedena průbojníková probatorní excize z centra ložiska (obr. 2-4).



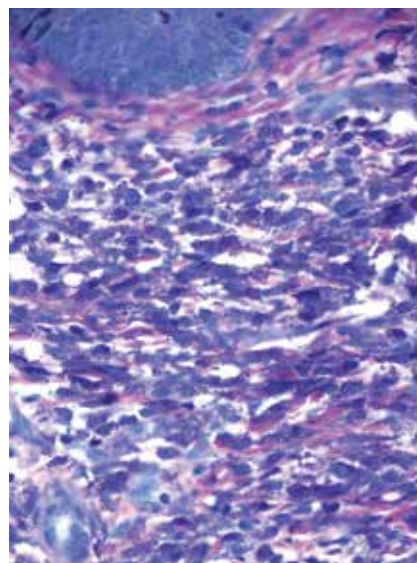
Obr. 1



Obr. 2



Obr. 3



Obr. 4

HISTOPATOLOGIE

Epidermis byla beze změn. Většina koria byla hustě prostoupena mastocyty přibarvujícími se v toluidinové modři a metodou Giemsa (viz obr. 4) s hojnou účastí eozinofilů.

Závěr

Kongenitální kožní mastocytom.

PRŮBĚH

Byla doporučena opatření k šetrné manipulaci s kůží, při výraznější reakci celkové užívání antihistaminik a lokálních kortikosteroidů. Rodiče byli seznámeni s možnými provokujícími fyzikálními, lékovými a potravinovými vlivy. Při kontrole po 6 měsících byl nález stacionární, komplikace nebyly pozorovány.

DISKUSE A STRUČNÝ PŘEHLED

Kongenitální kožní mastocytom

Kongenitální kožní mastocytom patří do skupiny mastocytóz [6]. V roce 2016 vydala Světová zdravotnická organizace (World Health Organization, WHO) inovovanou klasifikaci mastocytóz, které nově dělí do 3 skupin:

- a) kožní mastocytózy,
- b) systémové mastocytózy,
- c) mastocytární sarkom.

Do první skupiny patří urticaria pigmentosa (jakožto její nejčastější typ) a solitární kožní mastocytom, který zaujímá minimálně 10 % případů dětských kožních mastocytóz [1, 4].

Případy solitárních kožních mastocytomů jsou popsány u všech ras, ve stejném poměru u obou pohlaví. Asi v polovině případů se solitární mastocytom objeví v prvních 3 měsících života, druhá polovina se objevuje do 1. roku života [6]. Publikovány byly případy solitárních kožních mastocytomů vzniknuvších v dospělosti, jednalo se však o zcela raritní jednotlivé případy [3].

Klinicky se kožní mastocytom projevuje jako solitární makula, papula, nodule či ložisko barvy růžové, žluté až hnědé. Může se vyskytnout kdekoli na kůži, ale nejčastěji je popisován na distálních částech končetin a na trupu. Darierův příznak bývá pozitivní. Při iritaci léze (např. po mechanickém podráždění v oblasti pod plenami, po pobytu v horké vodě atd.) může dojít až ke tvorbě vezikul a následných erozí. I solitární léze může být klinicky spojena se systémovými projevy, jako je pruritus, flushing, bolesti hlavy či gastrointestinální symptomy [8].

V klinické diferenciální diagnostice zvažujeme především juvenilní xantogranulom či kongenitální pigmentový névus.

V histologickém obrazu nalézáme difuzní infiltraci mastocytů, tento infiltrát může zasahovat až na hranici podkoží. Mastocyty mohou mít vřetenitý, polygonální

či kuboidální tvar. Přítomen může být variabilní edém koria a příměs eozinofilních granulocytů. Imunohistochemicky prokazujeme difuzní membránovou pozitivitu CD117 (c-Kit) a cytoplazmatickou pozitivitu tryptázy, jež barví granula mastocytů. Histochemicky prokazujeme přítomnost mastocytů metachromatickým barvením s toluidinovou modří či barvením podle Giemsy. V případech, kdy se v histologickém obrazu nachází pouze nevelké množství infiltrujících mastocytů, stojí v patologické diferenciální diagnostice spongiotické či lichenoidní dermatitidy [2, 5].

Solitární kožní mastocytom ve většině případů spontánně regreduje bez jizvení (většinou do 10. roku věku). V torpidních případech je ke zvažení celková terapie antihistaminiky, topická terapie kortikosteroidy či chirurgická léčba. Krátkodobá lokální kortikosteroidní terapie zklidní lézi při projevech iritace. Publikován byl případ úspěšné terapie solitárního mastocytomu lokálním takrolimem [7].

Mezi základní režimová opatření patří vyloučení faktorů, které mohou zvýšit degranulaci mastocytů a tím způsobit nežádoucí lokální a systémové příznaky. Mezi tyto faktory patří fyzikální vlivy (fyzická zátěž, pocení, horká či ledová koupel, slunění, horké nápoje), celkově přijímané léky (např. kyselina salicylová, nesteroidní antiflogistika, opiáty, amfotericin B, tubokurarin, lokální anestetika, RTG kontrastní látky a další), složky stravy (vaječný bílek, mořské plody, čokoláda a kakao, ořechy, med, jahody, citrusy, rajčata, alkohol, zrající sýry, koření, konzervanty, potravinářská barviva a aditiva) a další vlivy (bakteriální toxiny, hadí či hmyzí jed) [8].

SOUHRN

Autoři popisují případ osmiměsíční holčičky se solitárním mastocytomem na trupu přítomným od narození, který byl asymptomatický. Po 6 měsících sledování byl nález stacionární bez komplikací. Autoři poskytují přehled současných poznatků o mastocytomu.

Klíčová slova: vrozený mastocytom – kojeneček – léčba

SUMMARY

Inborn Patch in an Infant. Minireview

The authors describe a case of 8-month-old girl with a solitary congenital asymptomatic mastocytoma on the trunk. After 6 months of follow-up the lesion was stable without complications. The authors present a review of contemporary knowledge about mastocytoma.

Key words: congenital mastocytoma – infant – treatment

LITERATURA

1. BOLOGNIA, J., JORIZZO, J. L., SCHAFFER, J. V. *Dermatology*. 3rd Edition. Philadelphia: Elsevier/Saunders, 2012:2 vol., p. 1995. ISBN 978-0723435716.
2. CALONJE, E., BRENN, T., MCKEE, P. H., et al. *McKee's Pathology of the Skin*. 4th Edition. Amsterdam:

- Elsevier/Saunders, 2012; 2 vol., p. 1417. ISBN 978-1-4160-5649-2.
3. COHEN, P. R. Solitary mastocytoma presenting in an adult: report and literature review of adult-onset solitary cutaneous mastocytoma with recommendations for evaluation and treatment. *Dermatol Pract Concept.*, 2016, 6(3), 31–38.
 4. HANNAFORDS, R., ROGERS, M. Presentation of cutaneous mastocytosis in 173 children. *Australas J Dermatol.*, 2001, 42(1), 15–21.
 5. PATTERSON, J. W. *Weedon's Skin Pathology*. 4th Edition. Philadelphia: Churchill Livingstone Elsevier, 2016, p. 1143–1145. ISBN 978-0-7020-5183-8.
 6. PLZÁKOVÁ, Z., ŠTORK, J. Mastocytózy. *Čes-slov Derm.*, 2018, 93(3), p. 91–99.
 7. SUKESH, M. S., DANDALE, A., DHURAT, R., et al. Case Report: Solitary mastocytoma treated successfully with topical tacrolimus. *F1000Res*, 2014, 3, p. 181.
 8. SULA, B., UCAK, H., YOLBAS, I., et al. Two different face of mastocytoma: case report. *J Pediatr Neonatal Care*, 2015, 2(3), p. 00078.

Podpořeno projektem PROGRES UK Q28 a Centrum nádorové ekologie Registrační číslo: CZ.02.1.01/0.0/0.0/16_019/0000785.

Do redakce došlo dne 15. 3. 2019.

Adresa pro korespondenci:
 MUDr. Miroslav Důra
 Dermatovenerologická klinika VFN a 1. LF UK
 U Nemocnice 499/2
 128 00 Praha 2
 email: miroslav.dura@vfn.cz

LA ROCHE-POSAY
 LABORATOIRE DERMATOLOGIQUE

č. 1 značka fotoprotekce
doporučovaná dermatology
 v České republice*

REVOLUČNÍ INOVACE

Vysoká, odolná a neviditelná fotoprotekce obličeje.
 Pro citlivou až reaktivní pleť.

odolný vůči

potu



vodě



písku



ANTHELIOS
 SHAKA FLUID SPF 50+
 ULTRAFLUIDNÍ | PRŮHLEDNÁ
 NELEPIVÁ TEXTURA



Testováno na citlivých očích a uživatelích kontaktních čoček pod oftalmologickou a dermatologickou kontrolou.



Obličej



Oční okolí



* Studie provedená společností IQVIA, v období říjen–listopad 2018, Česká republika. 90 dermatologů odpovídalo na otázku: Kterou dermatokosmetickou řadu (značku) přípravků doporučujete svým pacientům při následující diagnóze nejčastěji: fotosenzitivita, pigmentové névy, poruchy pigmentace?