proLékaře.cz | 24.7.2025

Benigní papilomatózní léze?

Drlík L.[1], Drlík Z.[1], Pock L.[2]
[1]Dermatovenerologické oddělení Nemocnice Šumperk, a. s.
prim. MUDr. Lubomír Drlík
[2]Bioptická laboratoř Plzeň, s. r. o.
odborná vedoucí lékařka prof. Alena Skálová, CSc.

Čes-slov Derm, 94, 2019, No. 1, p. 34–36

Pacientka (53 roků) se dostavila k vyšetření s útvarem na levé paži, který byl letitý, během posledních měsíců se mírně zvětšil. Pacientka byla fototyp II, osobní anamnézu měla bezvýznamnou, její sestra se léčila s maligním melanomem. Klinicky šlo o drobnou, asymptomatickou, snadno přehlédnutelnou měkkou papilomatózní afekci v barvě kůže, velikosti 5 mm v průměru, dosahující 7 mm nad povrch, v jejíž horní části byla šedohnědá pigmentace (obr. 1).

Dermatoskopický nález (obr. 2)

Byly viditelné šedohnědé a bělavé až mléčně červené globule různé velikosti a intenzity zbarvení, na č. 5 a 6 s angiektaziemi, bílá kontura připomínající inverzní pigmentovou síť, byl pozitivní wobble sign, okolní kůže nebyla změněna. Projev byl excidován a histologicky vyšetřen.

Obr. 1. Klinický obraz

Obr. 2. Dermatoskopický nález

Histologický nález

Mírně asymetrická exofytická léze je tvořena na povrchu a krajích alveolárně uspořádanými névocyty typu A a B, ve vyklenuté části pak je ostře ohraničený uzel, v retikulárním koriu tvořený pleomorfními melanocyty vřetenitého i epiteloidního typu. Tyto melanocyty mají prominující jadérka, proměnlivé množství melaninu v cytoplazmě i proměnlivou velikost, jedna jejich polovina je HMB-45 silně pozitivní, druhá polovina slabě pozitivní. Mitózy melanocytů jsou zasti-

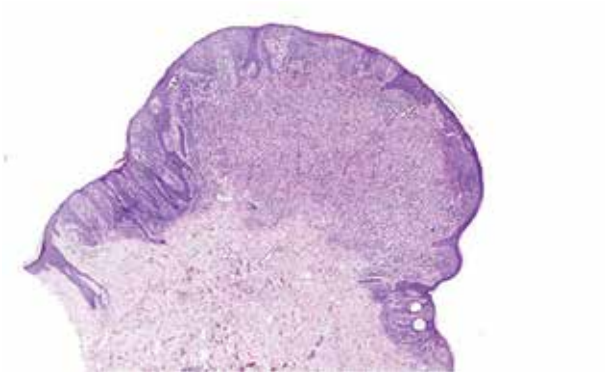

Obr. 3. Histologický nález – uprostřed melanom, v okrajích névus (HE, zvětšení 20x)

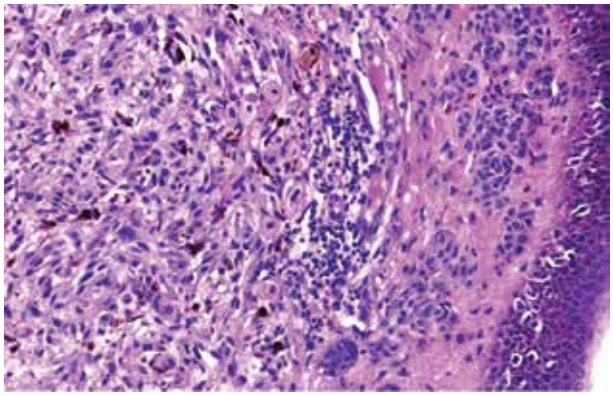

Obr. 4. Histologický nález – vlevo melanom, vpravo pod epidermis proužek névových buněk
V epidermis je melanocytární hyperplazie (HE, zvětšení 400x).

proLékaře.cz | 24.7.2025

ženy v tomto uzlu i nad ním v ovoidní partii – celkem 5 mitóz na 7 řezů, z toho dvě mitózy v dolní části léze ve zmíněném uzlu. Imunohistochemicky je proliferační aktivita ložiskovitě kolem 5 %, v uzlu místy 10 % (Ki-67). V rozsahu léze jsou středně husté infiltráty lymfocytů perivaskulárně při uzlu. Ve stratum basale vyhlazené epidermis jsou zmnožené, mírně pleomorfní melanocyty větších rozměrů, ojediněle i s mitózou a s pozicí ve stratum spinosum (obr. 3, 4). Závěr histologického vyšetření: Nodulární maligní melanom sekundárně vzniklý v intradermální komponentě smíšeného melanocytárního névu, Clark III, Breslow 1,98 mm. Pacientka je po provedení široké excize a odstranění sentinelové uzliny (s negativním nálezem) dispenzarizována, byl u ní zjištěn duplicitní melanom na stejné končetině, později pigmentová léze nejistých biologických vlastností na pravém stehně a bazaliom na zádech.

DISKUSE

Popisovaný drobný papilomatózní projev byl klinicky velmi nenápadný, vykazoval pozitivní wobble sign, což většinou predikuje benigní lézi. Nicméně pozitivní rodinná anamnéza, nález suspektní inverzní pigmentové sítě a šedých globulí nutily k opatrnosti. Wobble sign je dynamický fenomén, kdy je průkazná pohyblivá část vyšetřované léze oproti spodině při jemném horizontálním pohybu dermatoskopu. Byl publikován v roce 2000 jako diferenciálně diagnostický znak odlišující névus od seboroické veruky [3]. Wobble sign je většinou asociován s benigními nálezy, může být ale přítomen i u bazaliomů (fibroepitelioma Pinkus) a melanomů [5, 12]. Braun v původní práci popisoval tři různé typy fenoménu wobble sign – náš případ spadá do druhého typu. Šedé globule, inverzní pigmentová síť a rozvětvené proužky jsou literárně uváděny jako typické znaky pro maligní melanom vznikající v névu [9]. Stejný pramen uvádí absenci šedomodrého závoje, nicméně ten jsme u několika pacientů s melanomem v pigmentovém névu zachytili a dokumentovali. Samotný popisovaný nepigmentovaný intradermální névus v našem případě tvořil úzký proužek na periférii léze, proto se do dermatoskopického obrazu nepromítl. Jeho přítomnost na obvodě léze mezi č. 1 a 3 je možná, ale nejistá. Inverzní síť (světlejší pozadí je přerušováno pigmentovými strukturami, případně je inverzní síť tvořena fibrózou) se může vyskytovat zejména u melanomu, ale i u benigních melanocytárních lézí, případně u fibrózního histiocytomu [8].

Vznik maligního melanomu v benigním névu není výjimkou, i když udávané počty se v literatuře značně liší. Asociace melanomu s névem byla popsána v 26–51 % případů melanomu – z toho ve 43– 56 % s dysplastickými névy, v 41–57 % s běžnými benigními névy a ve 3 % s kongenitálními névy [2, 4, 6, 7, 10, 11]. Maligní změna jednotlivého névu je udávána méně než 1 : 200 000 za rok u mladých jedinců, u starších 60 let 1 : 33 000. Celoživotní riziko zvratu je 1 : 3 164 u mužů a 1 : 10 800 u žen [4, 13]. Melanom asociovaný s névem bývá převážně na trupu, je spojen se superficiálně se šířícím typem, mívá nižší hodnoty invaze a neulceruje. Nálezy v uzlinách a doba přežití se neliší od melanomu vznikajícího de novo, postihuje nižší věkové skupiny [6, 9]. Maligní melanom vzniklý ve smíšeném névu má lepší prognózu nežli ten, který vzniká v intradermálním névu. Maligní melanom vzniklý v intradermálním névu mívá v důsledku pozdního rozpoznání vysoké hodnoty invaze a nodulární charakter [1, 4, 10]. V čistě junkčním névu melanom nevzniká, nálezy bývají hodnoceny spíše jako hraniční léze nebo melanoma in situ.

LITERATURA

1. BENISCH, B., PEISON, B., KANNERSTEIN, M. et al. Malignant melanoma originating from intradermal nevi. A clinicopathologic entity. *Arch. Dermatol.* 1980, 116(6), p. 696–698.
2. BEVONA, C., GOGGINS, W., QUINN, T. et al. Cutaneous melanom associated with nevi. *Arch. Dermatol.* 2003, 139(12), p. 1620–1624.
3. BRAUN, R. P., KIRSCHER, J., SAURAT, J. H. The „wobble sign" in epiluminescence microscopy as a novel clue to the differential diagnosis of pigmented skin lesions. *Arch. Dermatol.* 2000; 136(7), p. 940–942.
4. DAMSKY, W. E., BOSENBERG, M. Melanocytic nevi and melanoma: unraveling a komplex relationship. *Oncogene.* 2017, 19; 36(42), p. 5771–5792.
5. OHR, R. H., STOLZ, W. *Dermoscopy. An illustrated self-assessment guide.* 2nd ed., McGrawHill Education, 2015, p. 157–159.
6. LIN, W. M., LUO, S., MUZIKANSKY, A. et al. Outcome of patients with de novo versus nevus-associated melanoma. *J. Am. Acad. Dermatol.* 2015, 72(1), p. 54–58.
7. NAKAI, N., KATOH, N. Melanoma arising from the epidermis overlying an acquired intradermal nevus on the forehead. *Indian J. Dermatol. Venereol. Leprol.,* 2015, 81(5), p. 533–535.
8. POCK, L., DRLÍK, L. Inverzní síť v lézi benigní a maligní. *Čes-slov Derm.*, 86, 2011 (5), s. 244–247.
9. SHITARA, D., NASCIMENTO, M., ISHIOKA, P. et al. Dermoscopy of Naevus-associated Melanomas. *Acta Derm. Venereol.* 2015, 95(6), p. 671–675.
10. SHITARA, D., NASCIMENTO, M. M., PUIG, S. et al. Nevus-associated melanomas: clinicopathologic features. *Am. J. Clin. Pathol.* 2014, 142(4), p. 485–491.
11. SKENDER-KALNENAS, T. M., ENGLISH, D. R., HEENAN, P. J. Benign Melanocytic lesions: risk mar-

proLékaře.cz | 24.7.2025

kers or precursors of cutaneous melanoma? *J. Am. Acad. Dermatol.* 1995 33(6), p. 1000–1007.
12. SOYER, H. P., ARGENZIANO, G., HOFMANN-WELLENHOF, R., ZALAUDEK, I. *Dermoscopy E-Book: The Essentials*. Elsevier Health Sciences, Jul 15, 2011, Medical, p. 211.
13. TSAO, H., BEVONA, C., GOGGINS, W. et al. The transformation rate of moles (melanocytic nevi) into cutaneous melanoma: a population-based estimate. *Arch. Dermatol.* 2003, 139(3), p. 282–288.

Do redakce došlo dne 11. 9. 2018.

Adresa pro korespondenci:
prim. MUDr. Lubomír Drlík
Jesenická 3
789 85 Mohelnice
e-mail: mudr.drlik@email.cz

Vážené kolegyně a kolegové,

zvu vás vás jménem České dermatovenerologické společnosti ČLS JEP, z.s., na **vzdělávací konferenci Celgene CEE Immunology Summit 2019**, která proběhne pod naší garancí.

Termín a místo konání akce:
11. – 12. 4. 2019,
Hotel Radisson Blu Carlton, Bratislava
Program a registrační link najdete na webu: *www.summit2019.eu/webform/frontend/show/38*

V případě potřeby asistence s dopravou, napište, prosím, na: *kkrutska@celgene.com*

Těším se na vás na následujících akcích jako je 15. kongres českých a slovenských dermatovenerologů v Olomouci nebo už zmíněný bratislavský imunologický summit.

Petr Arenberger