

Klinický případ: „Eroze“ na dlani

Kučera J.^{1,2}, Důra M.^{1,3}, Petráčková M.¹, Štork J.¹

¹Dermatovenerologická klinika 1. LF UK a VFN v Praze
přednosta prof. MUDr. Jiří Štork, CSc.

²Anatomický ústav 1. LF UK v Praze
přednosta prof. MUDr. Karel Smetana Jr., DrSc.

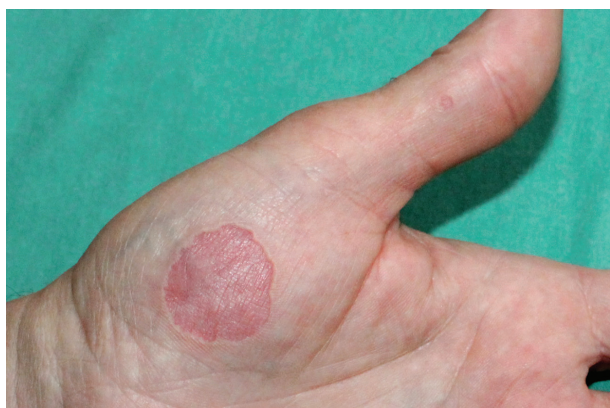³Ústav patologie 1. LF UK a VFN, Praha
přednosta prof. MUDr. Pavel Dundr, Ph.D.

Čes-slov Derm, 92, 2017, No. 6, p. 280–282

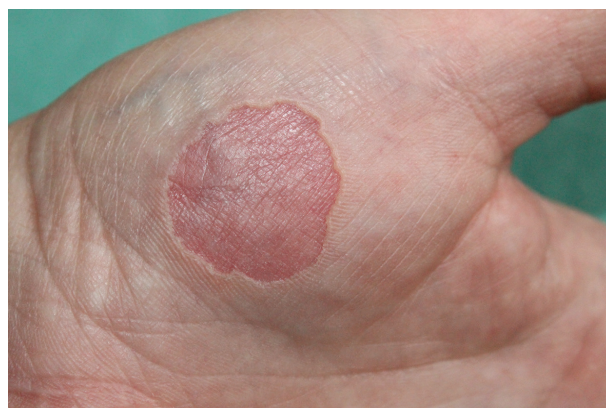Pacientem byl 65letý muž, který v osobní anamnéze uváděl arteriální hypertenzi, dyslipidémii a diabetes mellitus 2. typu. Celkovou medikací užíval dlouhodobě v tomto složení: indapamid, telmisartan/amlodipin, kyselina acetylsalicylová, metformin, fenofibrát, rosuvastatin, gingo biloba a občas aplikoval do očí umělé slzy. Jinak byla anamnéza bez pozoruhodností.

Nemocný se dostavil k vyšetření pro asi 7 let trvající projev na thenaru levé ruky, který se po postupném rozšíření již nezvětšoval. V posledních měsících se začal

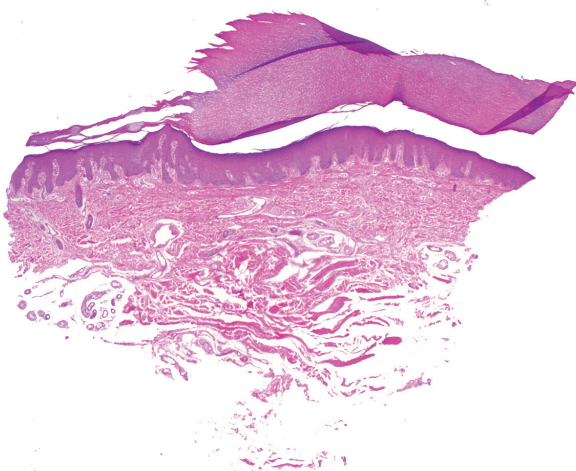
objevovat nový projev na zevní hraně mediální falangy palce levé ruky. Projevy nebyly provázeny žádnými subjektivními obtížemi, a proto dosud nevyhledal kožní vyšetření, ani je neléčil. Trauma v místě projevu negoval. Při objektivním vyšetření byly přítomny dva kruhové vkleslé okrsky kůže 22 mm na levém thenaru a 2,5 mm v průměru na zevní hraně mediální falangy palce levé ruky s červenou hladkou spodinou s mírně vyvýšeným hmatným okrajem barvy kůže (obr. 1, 2). Byla provedena biopsie z okraje projevu (obr. 3, 4).



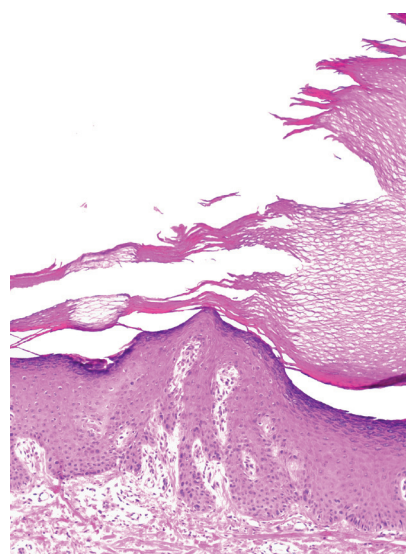
Obr. 1.



Obr. 2.



Obr. 3.



Obr. 4.

HISTOLOGICKÝ NÁLEZ

Epidermis je nepravidelně akantotická, v centru excize je mírně miskovitě vpáčená vyplněná ortohyperkeratózou, která při okraji vpáčení je schodovitě náhle ztenčená na proužek kompaktnější rohové vrstvy se zcela ojedinělými známkami parakeratózy přerušovaný ortokeratózou vzhledu proutěného košíku v místech nad vývody potních žláz. V kraji náhlého ztenčení rohová vrstva vykazuje cípaté roztřepení. Zánětlivé změny nejsou přítomny. Barvení metodou PAS a metodou Gram je bez pozoruhodností.

Závěr: Palmární hyperkeratóza.

PRŮBĚH

Po vyšetření histologického vzorku byl diagnostický závěr předán pacientovi a ošetřujícímu dermatovenerologovi. Na další kontroly se pacient nedostavil.

DISKUSE

Palmární a plantární hypokeratóza (syn. palmoplantární hypokeratóza) je poměrně vzácná dermatóza neznámého původu poprvé popsána v roce 2002 u 10 pacientů z Evropy a Jižní Ameriky [10].

Klinicky se projevuje jako jasně ohraničené oválné ložisko ztenčené epidermis červeného nádechu s okrajem lehce hyperkeratotické normální kůže. Obvykle se jedná o solitární projevy velikosti od několika milimetrů až do 6 centimetrů, které mohou být i vícečetné [2]. Onemocnění postihuje nejčastěji dlaně, zejména na thenaru a hypothenaru, případně plošky. Typický věk vzniku palmární hypokeratózy je okolo 65 let, ženy jsou postiženy zhruba 3krát častěji než muži [17]. Naprostá většina pacientů je bez subjektivních obtíží [4]. Většinou pacienti udávají vznik projevů na zdravé kůži, v některých případech byl popsán vznik v oblasti traumatu, nejčastěji popálení [2, 4, 13]. Vzhledem k nepřítomnosti subjektivních příznaků pacienti často přichází k lékaři až po několika měsících nebo letech trvání onemocnění.

V histologickém obrazu se objevují u všech pacientů identické znaky. Uniformní deprese epidermis způsobená ztenčením stratum corneum s jasně ohraničenými okraji, kdy v přechodu do normální kůže je patrné mírné ztlustění epidermis. V místě hypokeratózy bývá popisováno i mírné ztenčení stratum granulare.

Diferenciálně diagnosticky bývají zvažovány porokeratózy nebo morbus Bowen. Definitivní diagnóza je stanovena histologickým vyšetřením.

Patogeneze je nejasná a stále předmětem zkoumání. V posledních 15 letech byla prováděna řada studií s cílem objasnit etiologii a upřesnit morfologii onemocnění. Studie elektronovou mikroskopií popisují vakuolární změny v korneocytech spolu s jejich fragmentací v místě hypokeratózy, což bývá dáváno do souvislosti s hypotetic-

kým vlivem na fragilitu a ztrátu intercelulárních spojení epidermis [5]. Imunohistochemická vyšetření prokázala zvýšenou expresi tumor supresorového genu p53 a proliferací markeru Ki-67 v oblasti hyperkeratózy [1, 6]. Dále byly zjištěny v místě léze anti-pancytokeratinové protilátky [5], zvýšená exprese cytokeratinu K16, snížená exprese cytokeratinu K9 [18] nebo slabá pozitivita cytokeratinu K6 [14]. Dermatoskopicky je pozorován homogenní erytém. Při vyšetření s imerzním olejem jsou pozorována bělavá vyústění potních žláz normální distribuce [8, 14]. Některé práce popisují dilataci dermálních kapilár, což by mohlo spolu se ztenčením epidermis přispívat k erytematóznímu vzhledu lézí [8, 12]. V recentní studii byla v místě léze popsána snížená exprese markeru diferenciace – cytokeratinu K10, a naopak zvýšení markerů hyperproliferace – cytokeratinu K16 a Ki-67. Pozitivita K10 a K6 byla pak zjištěna v okraji léze. Tento fenomén je dáván do souvislosti s možným patofyziologickým mechanismem, kdy by přirozený antagonismus mezi K16 a K10 vysvětloval ostrý okraj léze. Vzhledem k postupné progresi většiny lézí lze uvažovat o možnosti šíření K16 pozitivního klonu do periferie s postupným nahrazování K10 pozitivních keratinocytů [15].

Terapie je svízelná. Vzhledem k chybění subjektivních obtíží pacienti častokrát terapii nevyhledávají. Jen velmi ojediněle je popisována spontánní remise [12]. V rámci studií se s různou mírou účinnosti uplatnila řada postupů. V případě drobných projevů jsou popisovány s efektem chirurgické excize, které jsou ovšem méně vhodné u větších lézí [7, 13, 18]. Vzhledem k benigní povaze onemocnění je častěji popisována léčba nechirurgickými metodami: kryoterapie N₂O [3], fotodynamická terapie [1], lokální kortikoterapie [2, 3, 7, 14, 16], kombinace lokální kortikoterapie s retinoidy [9]. V současné době neexistuje jednoznačné léčebné doporučení a postupuje se individuálně i s přihlédnutím k motivaci pacienta k léčbě [17]. Palmární a plantární hypokeratóza má chronický průběh. Střední délka trvání projevů se uvádí zhruba 13 let, ale mohou přetrvávat i desetiletí [17]. Maligní transformace nebyla nikdy popsána a v současné době je palmární a plantární hypokeratóza považována za benigní onemocnění [11].

LITERATURA

1. BENOIT, S., SEITZ, C. S., HAMM, H. et al. Circumscribed palmar hypokeratosis: partial remission by photodynamic therapy. *British J Dermatology*, 2007, 157, 4, p. 804–806.
2. BERK, D. R., BOER, A., BAUSCHARD, F. D. et al. Circumscribed acral hypokeratosis. *J Am Acad Dermatol.*, 2007, 57, 2, p. 292–296.
3. BOFFA, M. J., DEGAETANO, J. S. Circumscribed palmar hypokeratosis: successful treatment with cryotherapy. *J Eur Acad Dermatol Venereol.*, 2007, 21, 3, p. 420–421.
4. DEBLOOM, J. R., 2nd, TING, W., STONE, M. S. et

- al. Circumscribed palmar hypokeratosis. *J Am Acad Dermatol.*, 2004, 51, 2, p. 319–321.
5. ISHIKO, A., DEKIO, I., FUJIMOTO, A. et al. Abnormal keratin expression in circumscribed palmar hypokeratosis. *J Am Acad Dermatol.*, 2007, 57, 2, p. 285–291.
 6. KANITAKIS, J., LORA, V., CHOUVET, B. et al. Circumscribed palmo-plantar hypokeratosis: a disease of desquamation? Immunohistological study of five cases and literature review. *J Eur Acad Dermatol Venereol.*, 2011, 25, 3, p. 296–301.
 7. MENSING, C. H., SCHLEUSNER, V. H., SANDER, C. A. et al. Circumscribed palmar or plantar hypokeratosis: two cases of a recently described entity of unknown origin. *Am J Dermatopathol.*, 2005, 27, 3, p. 247–249.
 8. NISHIMURA, M., NISHIE, W., NAKAZATO, S. et al. Circumscribed palmar hypokeratosis: correlation between histopathological patterns and dermoscopic findings. *Br J Dermatol.*, 2012, 167, 1, p. 221–222.
 9. OBERMOSER, G., ZELGER, B. „Multifocal“ circumscribed palmar hypokeratosis: malformation or not? *J Am Acad Dermatol.*, 2003, 49, 6, p. 1197–1198.
 10. PEREZ, A., RUTTEN, A., GOLD, R. et al. Circumscribed palmar or plantar hypokeratosis: a distinctive epidermal malformation of the palms or soles. *J Am Acad Dermatol.*, 2002, 47, 1, p. 21–27.
 11. RAMOS-GARIBAY, A., NAVARRETE-FRANCO, G., VENADERO-ALBARRAN, F. et al. Circumscribed Hypokeratosis: Report on a Series of 7 Mexican Cases and Review of the Literature. *Am J Dermatopathol.*, 2016, 38, 6, p. 399–408.
 12. RESNIK, K. S., DILEONARDO, M. Circumscribed palmar hypokeratosis: new observations. *Am J Dermatopathol.*, 2006, 28, 2, p. 112–116.
 13. RIVEIRO-FALKENBACH, E., RODRIGUEZ-PERALTÓ, J. L. Circumscribed palmar hypokeratosis associated to a burn scar. *Am J Dermatopathol.*, 2013, 35, 2, p. 246–247.
 14. TANIOKA, M., MIYAGAWA-HAYASHINO, A., MANABE, T. et al. Circumscribed palmo-plantar hypokeratosis: a disease with two subtypes. *J Invest Dermatol.*, 2009, 129, 4, p. 1045–1047.
 15. TOYOSHIMA, A., OSADA, S. I., UMEBAYASHI, Y. et al. Mutually exclusive expression pattern of keratin markers for differentiation and proliferation in circumscribed palmar hypokeratosis. *Br J Dermatol.*, 2017, 177, 4, p. e122–e124.
 16. TUTRONE, W. D., NIEDT, G., SALOB, S. A case of erythematous hand depressions. *Arch Dermatol.*, 2009, 145, 2, p. 195–200.
 17. URBINA, F., PEREZ, A., REQUENA, L. et al. Circumscribed palmar or plantar hypokeratosis 10 years after the first description: what is known and the issues under discussion. *Actas Dermosifiliogr.*, 2014, 105, 6, p. 574–582.
 18. YASUDA, M., ABE, M., SUTO, M. et al. Circumscribed palmar hypokeratosis on both hands: distinct keratin expression in multiple depressed lesions. *Br J Dermatol.*, 2011, 164, 1, p. 211–213.

Do redakce došlo dne 31. 10. 2017.

Adresa pro korespondenci:

MUDr. Jan Kučera

Dermatovenerologická klinika 1. LF UK a VFN

U Nemocnice 2

128 08 Praha 2

e-mail: jan.kucera@vfn.cz