

Klasická forma Ehlersova-Danlosova syndromu – popis případu

Drochytková J.¹, Fajkusová L.², Kopečková L.², Veselý K.³, Beharka R.⁴, Bučková H.¹

¹Dětské kožní oddělení PEK FN Brno a LF MU v Brně

prim. MUDr. Hana Bučková, Ph.D.

²Centrum molekulární biologie a genové terapie IHOK FN Brno a LF MU v Brně

vedoucí sekce vrozených genetických chorob doc. RNDr. Lenka Fajkusová, CSc.

³AeskuLab Patologie, k. s., Laboratoř Brno

vedoucí pracoviště MUDr. Karel Veselý, Ph.D.

⁴Oddělení lékařské genetiky FN Brno a LF MU v Brně

prim. MUDr. Renata Gaillyová, Ph.D.

SOUHRN

Vzácná onemocnění, Ehlersovy-Danlosovy syndromy, patří do skupiny dědičných chorob pojivové tkáně. Projevují se hypermobilitou kloubů, zvýšenou elasticitou a křehkostí kůže, vznikem pseudotumorů a zejících jizev. Původní klasifikace podle Villefranche (1997) dělila syndrom Ehlersův-Danlosův (EDS) do 6 skupin. Nová klasifikace 2017 vychází ze současných poznatků molekulární diagnostiky a rozlišuje 13 subtypů Ehlersových-Danlosových syndromů. Autoři prezentují čtyřletého pacienta s klasickým subtypem EDS, který byl potvrzen histologickým vyšetřením kůže pacienta a DNA analýzou, při které byla zjištěna dosud nepopsaná mutace (patogenní sekvenční varianta) c.1048insG p.Ser350Cysfs*4 v 7. exonu genu COL5A1. Současně představují novou klasifikaci.

Klíčová slova: Ehlersovy-Danlosovy syndromy – kožní hyperextenzibilita – generalizovaná kloubní hypermobilita – DNA analýza – nová mutace (sekvenční varianta) – nová klasifikace 2017

SUMMARY

Classic Form of Ehlers-Danlos Syndrome

Ehlers-Danlos syndromes belong to the group of inherited connective tissue disorders characterized by increased skin elasticity, joint hypermobility, cutaneous fragility with formation of pseudotumors and gaping scars. Original classification by Villefranche (1997) divided Ehlers-Danlos syndrome into 6 groups. New classification (2017) supported by molecular analysis distinguishes 13 subtypes of Ehlers-Danlos syndromes. We present a case of 4-year old boy with classic EDS confirmed by histological skin examination and DNA analysis revealing yet non-published mutation (sequence variant) c.1048insG p.Ser350Cysfs*4 in the 7th exon of the COL5A1 gene.

Key words: Ehlers-Danlos syndromes – skin hyperextensibility – generalised joint hypermobility – DNA analysis – new station (sequence variant) – new EDS classification 2017

Čes-slov Derm, 92, 2017, No. 5, p. 221–228

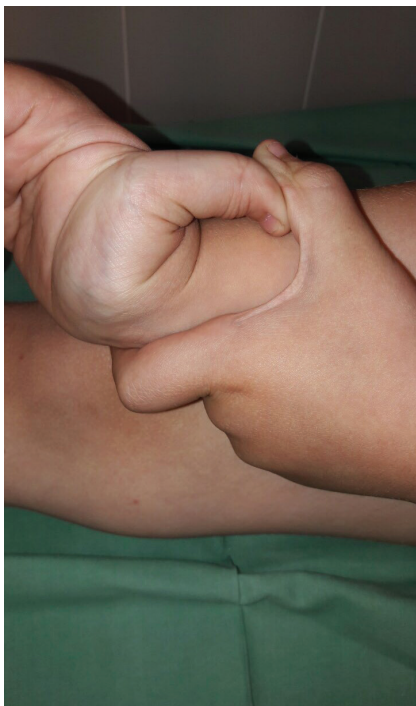ÚVOD

Ehlers-Danlos syndromy tvoří skupinu vrozených onemocnění pojivové tkáně s postižením kůže, kloubů, cév a dalších orgánů. Patogenetickým podkladem těchto vzácných onemocnění jsou mutace (sekvenční varianty) genů způsobující defekty syntézy kolagenu. Poprvé se o tomto onemocnění zmiňuje Hippokrates 400 let př. n. l. Jako samostatnou jednotku ji popsal dánský dermatolog Edvard Ehlers v roce 1901. Francouzský dermatolog Henri-Alexandre Danlos v roce 1908 uvedl hlavní znaky tohoto syndromu, zvýšenou pružnost a křehkost

kůže [7]. Autoři prezentují případ Ehlersova-Danlosova syndromu u pacienta a jeho matky s nálezem dosud nepopsané patogenní sekvenční varianty v genu COL5A1.

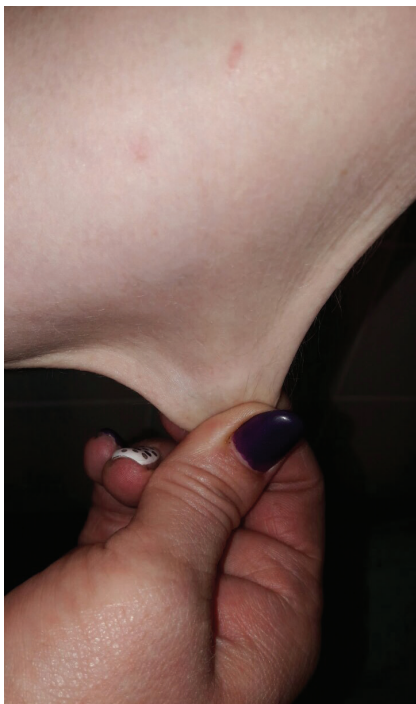POPIS PŘÍPADU

Pacient byl z 3. rizikové gravidity matky, které byl EDS diagnostikován v jejích 4 letech, ale nikde nebyla sledovaná. U rodičů matky ani bližšího příbuzenstva nebyly popsány projevy EDS. Porodila jednoho zdravého syna, 1krát došlo ke spontánnímu abortu dvojčat. Ve 3. gravi-

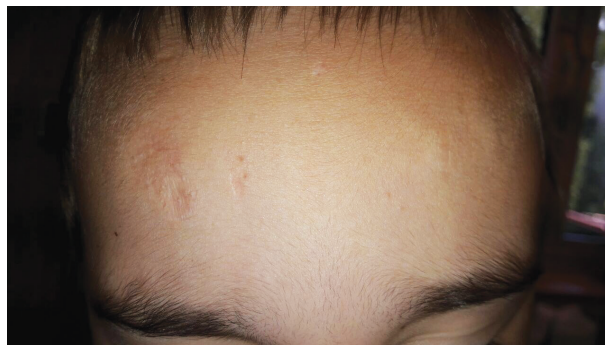

Obr. 1. Pozitivní příznak palce

ditě u matky došlo od 6. týdne k opakovanému krvácení z rodidel, pro hrozící předčasný porod byla hospitalizována. Porod proběhl ve 38. týdnu gravidity spontánně záhlavím, porodní hmotnost byla 3 200g a délka 50 cm. Poporodní adaptace novorozence byla v normě. Pro výrazné krvácení během porodu byla matce podána transfuze. Matka pacienta měla typické znaky Ehlersova-Danlosova



Obr. 2. Velká kožní řasa

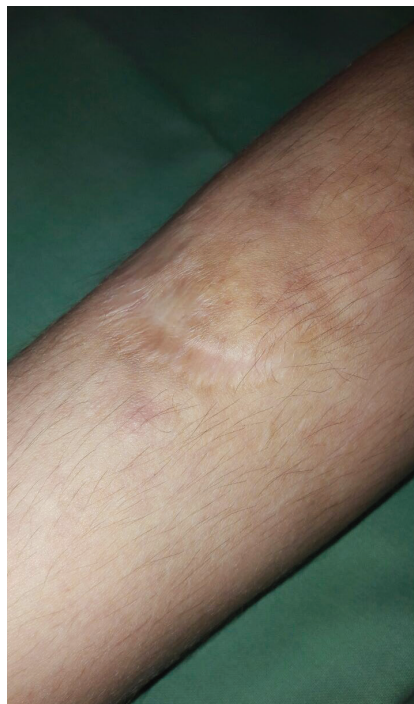

Obr. 3. Jizva charakteru cigaretového papíru na čele

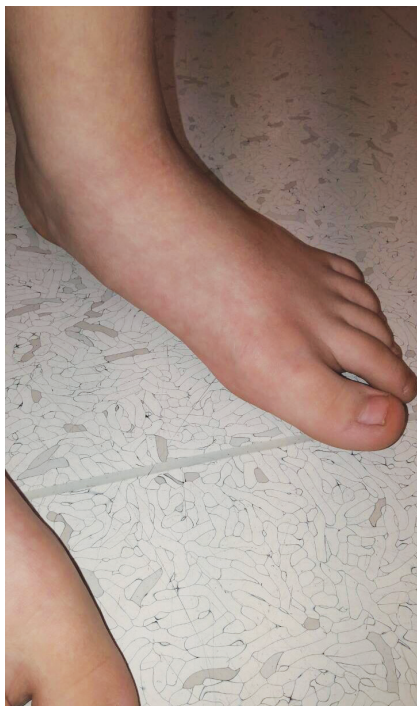syndromu – těstovité podkoží, rozeklané jizvy, hematomy na bérkách, hyperelasticitu kůže, hyperflexibilitu kloubů, kyfokoliózu, chronickou žilní insuficienci.

Vzhledem k pozitivní rodinné anamnéze, tvorbě četných hematomů a vzniku atrofických jizev na kůži byl pacient ve 4 letech praktickým lékařem pro děti a dorost odeslán na Oddělení lékařské genetiky ve FN Brno. Odtud byl pacient k dalšímu vyšetření poslán na naši kožní ambulanci.

V kojeneckém věku byl pacient hospitalizován pro neprospívání. Ve 4 letech měl frakturu pravé klavikuly a v 5 letech si způsobil tržnou ránu na bérce vyžadující suturu, která se zhojila rozeklanou atrofickou jizvou. U pacienta byly typické známky klasické formy Ehlersova-Danlosova syndromu. Jemná, hebká kůže s nadměrnou kožní řasou, těstovité podkoží, hyperflexibilita kloubů, pozitivní příznak palce (obr. 1, 2). Na čele měl jizvy charakteru cigaretového papíru, na bérkách byla patrna atrofická kůže v místě resorbujících se hematomů, hematomy průměru



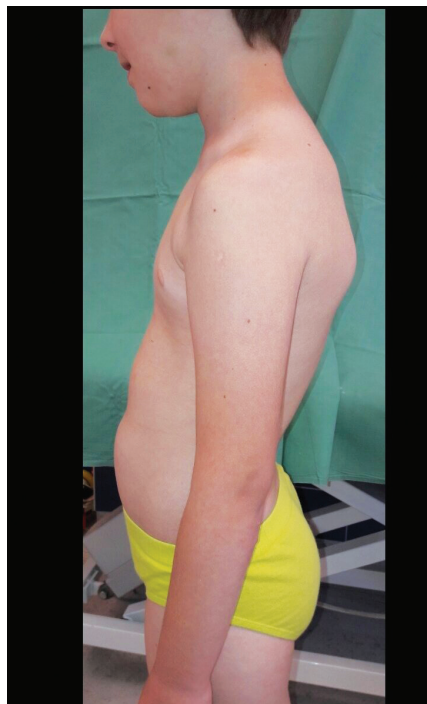Obr. 4. Atrofické rozeklané jizvy a hematomy na bérce



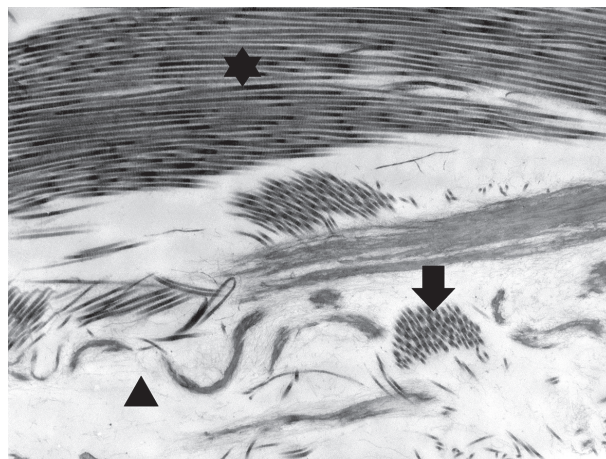
Obr. 5. Planovalgózní postavení nohou

2 x 3 cm na obou bérkách (obr. 3, 4). Na pravém bérce ventrálně byla přítomna poloměsíčitá jizva velikosti cca 4 cm. Nad pravým zevním kotníkem měl okrouhlé ložisko hyperpigmentace velikosti asi 2 x 2 cm, pedes plani, vadné držení těla (obr. 5, 6).

Pacientovi byl odebrán vzorek kůže k histologickému vyšetření. Ultrastrukturální obraz prokázal nález kompatibilní s Ehlers-Danlos syndromem. U kolagenních



Obr. 6. Vadné držení těla



Obr. 7. EM: ★svazky kolagenních fibril
 ↓rozvolněné kolagenní svazky
 ▲amorfní extracelulární matrix

vláken bylo místy patrné rozvolnění jednotlivých fibril s akumulací malého množství jemně granulárního materiálu. Nebyly přítomny „květkové“ struktury či nepravidelně zesílené svazky kolagenu, ani zřetelné zvýšení množství amorfní extracelulární matrix (obr. 7).

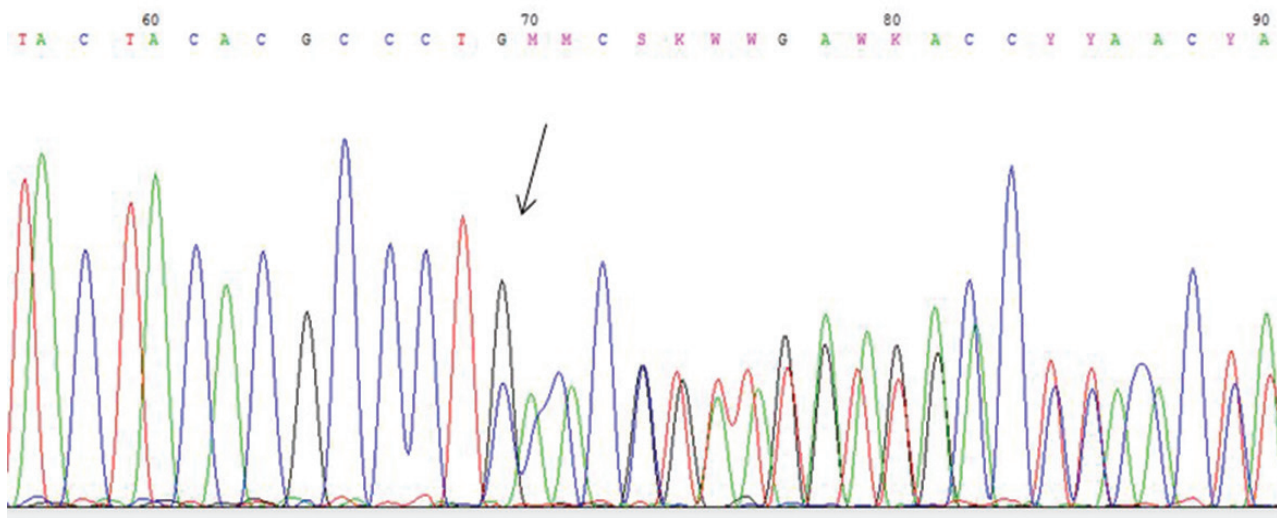
U pacienta a jeho matky byla odebrána krev na DNA analýzu. Metodou Sequence Capture – NGS (next generation sequencing) byla provedena analýza genů spojených se syndromem Ehlerse-Danlose (COL1A1, COL1A2, COL3A1, COL5A1, COL5A2, PLOD1, TNXB). Následně byla analýza ověřena Sangerovým sekvenováním. U obou byla nalezena mutace (sekvenční varianta) c.1048insG p.Ser350Cysfs*4 v 7. exonu genu COL5A1. Jedná se o sekvenční variantu v literatuře dosud nepopsanou, která vede ke vzniku předčasného terminačního kodonu (obr. 8). Vyšetření u bratra a otce pacienta tuto mutaci neprokázala.

Laboratorní vyšetření krevního obrazu, základní biochemie i vyšetření moči bylo u pacienta v normě. UZ břicha byl rovněž s fyziologickým nálezem.

RTG Th-S páteře v základní projekci prokázal, že páteř je v lehkém úklonu doprava a vpravo je hypoplastické XIII. žebro. Na bočním snímku byla popsána zachovalá hrudní kyfóza (21 st.) i bederní lordóza. Obratlová těla byla obvyklé výšky, tvaru i struktury, bez patologického ventrodorzálního posunu. Meziobratlové prostory nebyly sníženy.

Pacient byl vyšetřen u řady specialistů. Na ortopedii potvrdili výraznou hypermobilitu, planovalgózní postavení nohou až III. stupně. Podle rehabilitačního vyšetření byla patrná generalizovaná výrazná hypermobilita, slabé fixátory lopatek, protrakce ramen, hyperextenze v loktech a kolenních kloubech, těžká planovalgózita nohou s přetížením vnitřních hran nohou, snad více vlevo. Pacient se rychleji unavil při delší chůzi. Doporučena léčebná tělesná výchova klasická a na míči. Cévní vyšetření prokázalo prodloužené venózní plnicí časy signalizující hraniční hodnoty žilní insuficience.

Kardiologické, neurologické a oční vyšetření byla s fyziologickým nálezem.



Obr. 8. Gen COL5A1: mutace c. 1048insG v 7. exonu předčasný terminační kodon

DISKUSE

Klasifikace EDS z roku 1997 podle Villefranche vycházela hlavně z klinických příznaků [6, 7]. Nová klasifikace z roku 2017 je založena na korelaci klinických příznaků s histologickým vyšetřením a s DNA analýzou (tab. 1, 2).

Klasický typ EDS je nejčastějším podtypem tohoto vzácného onemocnění. Dědičnost je autozomálně dominantní. Riziko přenosu na potomky je 50% bez rozdílu pohlaví. Prevalence je 2–5 na 100 000 obyvatel. Více než 50 % případů klasického EDS je způsobeno sekvenčními variantami v genu COL5A1, což je případ našeho pacien-

Tabulka 1. Nová klasifikace Ehlers-Danlos syndromů (EDS) 2017 [5]

Klinický subtyp EDS	Zkratka	Dědičnost	Genetický základ	Protein
Klasický EDS (Classical EDS)	cEDS	AD	COL5A1 COL1A1	kolagen typ V kolagen typ I
EDS podobný klasickému (Classical-like EDS)	clEDS	AR	TNXB	tenascin XB
EDS s postižením srdečních chlopní (Cardiac-valvular EDS)	cvEDS	AR	COL1A2	kolagen typ I
Cévní EDS (Vascular EDS)	vEDS	AD	COL3A1 COL1A1	kolagen typ III kolagen typ I
Hypermobilní EDS (Hypermobile EDS)	hEDS	AD	neznámý	neznámý
EDS s artrochalazií (Arthrochalasia EDS)	aEDS	AD	COL1A1, COL1A2	kolagen typ I
EDS s dermatosparaxis (Dermatosparaxis EDS)	dEDS	AR	ADAMTS2	ADAMTS-2
Kyfoskoliotický EDS (Kyphoscoliotic EDS)	kEDS	AR	PLOD1 FKBP14	LH1 FKBP22
Syndrom křehké rohovky (Brittle Cornea Syndrome)	BCS	AR	ZNF469 PRDM5	ZNF469 PRDM5
EDS s dysplazií obratlů (Spondylodysplastic EDS)	spEDS	AR	B4GALT7 B3GALT6 SLC39A13	β4GalT7 β3GalT6 ZIP13
EDS se svalovými kontrakturami (Musculocontractural EDS)	mcEDS	AR	CHST14 DSE	D4ST1 DSE
EDS s postižením svalů (Myopathic EDS)	mEDS	AD nebo AR	COL12A1	kolagen typ XII
EDS s onemocněním ozubice (Periodontal EDS)	pEDS	AD	C1R C1S	C1r C1s

(podle [5])

Tabulka 2. Nová klasifikace Ehlerových-Danlosových syndromů (EDS) 2017 – klinická kritéria

Klinický subtyp EDS	Hlavní kritéria	Vedlejší kritéria	Podmínky pro klinické stanovení diagnózy
Klasický EDS (Classical EDS)	1. kožní hyperextenzibilita a atrofické jizvy 2. generalizovaná kloubní hypermobilita	1. snadné pohmoždění 2. měkká, těstovitá kůže 3. kožní fragilita 4. muskuloidní pseudotumory 5. podkožní sferoidy 6. hernie (nebo údaj v OA) 7. epicanthus 8. komplikace z hypermobility kloubů (luxace, subluxe, bolest, plochá noha) 1. pozitivní rodinná anamnéza u příbuzného prvního stupně splňující klinická kritéria	splnění prvního hlavního kritéria a dále buď druhého hlavního kritéria, nebo alespoň 3 vedlejší kritéria
EDS podobný klasickému (Classical-like EDS)	1. kožní hyperextenzibilita se sametovou texturou kůže a absence atrofických jizev 2. generalizovaná kloubní hypermobilita s nebo bez opakujících se dislokací (často ramene nebo kotníku) a 3. snadné pohmoždění kůže nebo spontánní ekchymózy	1. deformity nohou 2. edém DKK bez přítomnosti srdečního selhávání 3. mírná proximální a distální svalová slabost 4. axonální polyneuropatie 5. atrofie svalů rukou a nohou 6. akrogerické ruce, paličkovité prsty, clinodactylie, brachydactylie 7. vaginální/uterinní/rektální prolaps	splnění všech hlavních kritérií a rodinná anamnéza kompatibilní s autozomálně recesivním přenosem
EDS s postižením srdečních chlopní (Cardiac-valvular EDS)	1. vážné progresivní kardiovalvulární potíže (aortální chlopeč, mitrální chlopeč) 2. postižení kůže: kožní hyperextenzibilita, atrofické jizvy, tenká kůže, snadné pohmoždění a 3. hypermobilita kloubů (generalizovaná nebo omezená na malé klouby)	1. tříselná kýla 2. deformity hrudníku 3. dislokace kloubů 4. deformity nohou	nutné první hlavní kritérium, AR přenos patrný z RA a buď jedno z dalších hlavních kritérií, nebo 2 vedlejší kritéria
Cévní EDS (Vascular EDS)	1. cévní EDS v RA se zdokumentovanou příčinou mutací v genu COL3A1 2. arteriální ruptura v mladém věku 3. spontánní perforace colon sigmoideum při nepřítomnosti divertikulárního onemocnění či jiné střevní patologie 4. ruptura dělohy v průběhu 3. trimestru bez předcházejícího císařského řezu nebo vážné trhliny hráze v průběhu porodu 5. fistula karotidokavernózního sinu bez předchozího poranění	1. pohmoždění bez souvislosti s poraněním a/nebo na neobvyklých místech jako jsou tváře a záda 2. tenká, průsvitná kůže se zvýrazněnou cévní kresbou 3. charakteristický vzhled tváře 4. spontánní pneumotorax 5. acrogeria 6. talipes equinovarus 7. kongenitální dislokace kyčlí 8. hypermobilita malých kloubů 9. ruptura šlach a svalů 10. keratokonus 11. gingivální recesy a gingivální fragilita 12. časný nástup varikózních cév (pod 30 let věku a u nerodících žen)	výskyt onemocnění v rodině, arteriální ruptura nebo disekce do 40let věku, neočekávaná ruptura sigmoidea nebo spontánní pneumothorax v přítomnosti dalších znaků odpovídajících vEDS
Hypermobilní EDS (Hypermobile EDS)	Kritérium 1 generalizovaná kloubní hypermobilita a Kritérium 2 dvě nebo více následujících znaků musí být přítomno (A&B, A&C, B&C, nebo A&B&C): znak A: systémový projev generalizovaných onemocnění pojivové tkáně – (musí být přítomno celkem 5 z 12) 1. neobvykle jemná nebo sametová kůže 2. mírná kožní hyperextenzibilita 3. nevysvětlitelné strie bez předchozích signifikantních změn hmotnosti 4. bilaterálně piezogenické papuly na ploskách 5. rekurentní nebo mnohočetné abdominální hernie (např. pupeční, tříselné) 6. atrofické jizvy postihující alespoň 2 místa bez tvorby skutečné papyraceózních a/nebo hemosiderinových jizev, jako je vidět u klasického EDS 7. prolaps pánevního dna, rekta a/nebo dělohy u dětí, mužů nebo nerodících žen bez morbidní obezity či jiného predisponujícího faktoru v OA 8. vytěsnění zubů a vysoké nebo úzké patro 9. arachnodaktylie definovaná přítomností jednoho nebo více z následujících: I. pozitivní příznak zápěstí („Steinberg sign“) bilaterálně II. pozitivní příznak palce („Walker sign“) bilaterálně 10. poměr rozpětí ramen k výšce $\pm 1,05$ 11. prolaps mitrální chlopně mírný nebo závažnější dle echokardiografických kritérií 12. dilatace kořene aorty se Z-score ± 2 znak B: pozitivní rodinná anamnéza, s jedním nebo více příbuznými z první linie nezávisle splňujícími kritéria pro hypermobilní EDS znak C: muskuloskeletální komplikace (musí být přítomno alespoň 1 ze 3) 13. muskuloskeletální bolest 2 nebo více končetin opakující se denně po dobu alespoň 3 měsíců 14. chronická, rozsáhlá bolest po 3 a více měsíců 15. opakované dislokace kloubů nebo kloubní instabilita bez přítomnosti traumatu a) 3 nebo více atraumatických dislokací ve stejném kloubu nebo 2 a více atraumatických dislokací ve dvou různých kloubech v různém čase b) lékařem potvrzená instabilita na 2 nebo více místech bez návaznosti na úraz Kritérium 3 všechny tyto podmínky musí být splněny: 1. nepřítomnost neobvyklé kožní fragility 2. vyloučení dalších dědičných a získaných onemocnění pojivové tkáně včetně autoimunitních revmatologických onemocnění a 3. vyloučení jiných možných diagnóz, které mohou také zahrnovat kloubní hypermobilitu způsobenou hypotonií a/nebo laxitou pojivové tkáně	všechna kritéria 1,2 a 3	

Klinický subtyp EDS	Hlavní kritéria	Vedlejší kritéria	Podmínky pro klinické stanovení diagnózy
EDS s arthrochalazií (Arthrochalasia EDS)	<ol style="list-style-type: none"> 1. kongenitální oboustranná dislokace kyčlí 2. vážná generalizovaná kloubní hypermobilita s četnými dislokacemi/subluxacemi a 3. kožní hyperextenzibilita 	<ol style="list-style-type: none"> 1. svalová hypotonie 2. kyfokolióza 3. mírná osteopenie na RTG 4. křehkost tkání včetně atrofických jizev 5. snadno pohmožditelná kůže 	nutné první hlavní kritérium a dále kožní hyperextenzibilita nebo vážná kloubní hypermobilita se dvěma vedlejšími kritérii
EDS s dermatosparaxi (Dermatosparaxis EDS)	<ol style="list-style-type: none"> 1. extrémní kožní křehkost s kongenitálními nebo postnatálními kožními trhlinami 2. charakteristické kraniofaciální znaky 3. nadbytečná kůže se zvýšeným rozpíčováním na zápěstích a kotnících 4. výrazné palmární rýhování 5. vážné pohmožděny s rizikem subkutánních hematomů a krvácení 6. umbilikální hernie 7. postnatální růstová retardace 8. krátké končetiny, ruce a nohy 9. perinatální komplikace kvůli fragilitě pojivové tkáně 	<ol style="list-style-type: none"> 1. měkká a těstovitá textura kůže 2. kožní hyperextenzibilita 3. atrofické jizvy 4. generalizovaná kloubní hypermobilita 5. komplikace z viscerální fragility (např. ruptury močového měchýře, ruptury bránice, rektální prolapsy) 6. opožděný motorický vývoj 7. osteopenie 8. hirsutismus 9. abnormality zubů 10. refrakční vady (myopie, astigmatismus) 11. strabismus 	nutné splnění 2 hlavních kritérií – extrémní fragilita kůže a charakteristické kraniofaciální rysy a dále 1 další hlavní kritérium nebo 3 vedlejší kritéria
Kyfokoliotický EDS (Kyphocoliotic EDS)	<ol style="list-style-type: none"> 1. kongenitální svalová hypotonie 2. kongenitální nebo časná kyfokolióza (progresivní nebo non-progresivní) a 3. generalizovaná kloubní hypermobilita s dislokací/subluxací (ramena, kyčle a kolena) 	<p>existuje 10 vedlejších kritérií a genově specifická vedlejší kritéria (4 pro PLOD1 a 4 pro FKBP14)</p> <ol style="list-style-type: none"> 1. kožní hyperextenzibilita 2. snadno pohmožditelná kůže 3. ruptury aneurysmat středně velkých arterií 4. osteopenie/osteoporóza 5. modré skléry 6. hernie (umbilikální nebo inguinální) 7. deformity hrudníku 8. Marfanoidní habitus 9. talipes equinovarus 10. refrakční vady (myopie, hypermetropie) <p>genově specifická vedlejší kritéria:</p> <p>a) PLOD1</p> <ol style="list-style-type: none"> 1. kožní fragilita 2. fragilita/ruptury sklér a očí 3. mikrocornea 4. obličejové dysmorfologie <p>b) FKBP14</p> <ol style="list-style-type: none"> 1. kongenitální sluchové vady 2. folikulární hyperkeratózy 3. svalová atrofie 4. divertikly močového měchýře 	nutná první 2 hlavní kritéria a dále 3. hlavní kritérium nebo 3 vedlejší kritéria (všeobecná nebo genově specifická).
Syndrom křehké rohovky (Brittle Cornea Syndrome)	<ol style="list-style-type: none"> 1. ztenčení rohovky s nebo bez ruptury (centrální tloušťka často pod 400 µm) 2. časný nástup progresivního keratokonu 3. časný nástup progresivního keratogloбу a 4. modré skléry 	<ol style="list-style-type: none"> 1. enukleace nebo korneální jizvení 2. progresivní ztráta rohovkového stromatu 3. vysoká myopia 4. odchlípení sítnice 5. hluchota 6. zvýšená poddajnost ušního bubínku 7. vývojová dysplazie kyčlí 8. hypotonie v dětství 9. skolióza 10. arachnodaktylie 11. hypermobilita distálních kloubů 12. pes planus, hallux valgus 13. mírné kontraktury prstů 14. měkká, sametová, průhledná kůže 	nutné první hlavní kritérium a jedno další hlavní kritérium nebo 3 vedlejší kritéria
EDS s dysplazií obratlů (Spondylodysplastic EDS)	<ol style="list-style-type: none"> 1. malý vzrůst 2. svalová hypotonie (od závažné vrozené do mírnější s pozdějším nástupem) a 3. prohnutí končetin 	<ol style="list-style-type: none"> 1. kožní hyperextenzibilita, měkká, těstovitá, průhledná kůže 2. pes planus 3. opožděný motorický vývoj 4. osteopenie 5. opožděný kognitivní vývoj <p>+ genově specifická kritéria pro B4GALT7, B3GALT6 a SLC39A13</p>	první 2 hlavní kritéria, dále charakteristické radiografické abnormality a alespoň 3 vedlejší kritéria
EDS se svalovými kontrakturami (Musculocontractural EDS)	<ol style="list-style-type: none"> 1. kongenitální mnohočetné kontraktury, charakteristicky addukčně-flekční kontraktury a/nebo pes equinovarus 2. charakteristické kraniofaciální rysy, které jsou přítomny od narození nebo v časném dětství a 3. charakteristické kožní znaky zahrnující kožní hyperextenzibilitu, snadné pohmoždění, křehkost kůže s atrofickými jizvami, zvýrazněné palmární rýhy 	<ol style="list-style-type: none"> 1. rekurentní/chronické dislokace 2. deformity hrudníku 3. deformity páteře 4. zvláštní prsty 5. progresivní deformity nohou 6. velké podkožní hematomy 7. chronické zácpy 8. divertikly tlustého střeva 9. pneumotorax/pneumohemotorax 10. nephro-lithiasis/cystolithiasis 11. hydronephrosis 12. kryptorchismus 13. strabismus 14. refrakční vady (myopia, astigmatismus) 15. glaukom 	1. a 2. hlavní kritérium při narození nebo v časném dětství, u adolescentů a v dospělosti hlavní kritéria 1 a 3.
EDS s postižením svalů (Myopathic EDS)	<ol style="list-style-type: none"> 1. kongenitální svalová hypotonie a/nebo svalová atrofie, která se zlepšuje s věkem 2. proximální svalové kontraktury (kolena, kyčle, lokty) a 3. hypermobilita distálních kloubů 	<ol style="list-style-type: none"> 1. měkká, těstovitá kůže 2. atrofické jizvy 3. opožděný motorický vývoj 4. myopatie při svalové biopsii 	první hlavní kritérium a jedno další hlavní kritérium nebo 3 vedlejší kritéria

Klinický subtyp EDS	Hlavní kritéria	Vedlejší kritéria	Podmínky pro klinické stanovení diagnózy
EDS s onemocněním ozubice (Periodontal EDS)	1. vážná periodontitida nereagující na opakovanou léčbu s časným nástupem (dětství nebo dospívání) 2. nedostatek připojení gingivy 3. pretibiální plaky a 4. pozitivní rodinná anamnéza v 1. linii	1. snadné pohmoždění 2. kloubní hypermobilita 3. kožní hyperextenzibilita, fragilita, abnormální jizvení 4. zvýšená četnost infekcí 5. hernie 6. marfanoidní znaky obličeje 7. acrogeria 8. nápadná vaskulatura	první nebo druhé hlavní kritérium a dále alespoň 2 další hlavní kritéria a jedno vedlejší kritérium

(podle [5])

ta a jeho matky. Mnohé ze sekvenčních variant vážících se k EDS vedou k tvorbě nefunkčních nebo chybějících pro-alfa (V) řetězců. Kolagenní vlákna jsou nepravidelně uspořádaná a větší, než je obvyklé. Toto atypické uspořádání kolagenních vláken v kůži, kloubech, svalech, šlachách, cévách a viscerálních orgánech je příčinou klinických projevů EDS [1, 3, 4, 6].

U našeho pacienta a jeho matky jde o novou, v odborné literatuře dosud nepopsanou mutaci (patogenní sekvenční variantu), při které vzniká předčasný terminační kodon v 7. exonu genu. Gen COL5A1 má celkem 66 exonů. Dojde k předčasnému ukončení translace, vzniká tedy výrazně kratší protein, případně vlivem nestability proteinu ani nevznikne. U demonstrovaného případu se tedy jedná o patogenní sekvenční variantu, která způsobí závažnější klinické projevy klasického typu EDS.

Naš pacient splňuje obě hlavní kritéria podle nové mezinárodní klasifikace, která jsou nutná ke klinickému stanovení diagnózy tedy kožní hyperextenzibilita a atrofické jizvy a generalizovaná kloubní hypermobilita (tab. 3) a dále několik vedlejších kritérií jako snadná tvorba hematomů, měkká, těstovitá kůže, kožní fragilita, muskuloidní pseudotumory, komplikace z hypermobility kloubů (subluxace, plochá noha), pozitivní rodinná anamnéza u příbuzného prvního stupně splňující klinická kritéria (viz tab. 2) [5]. Postižení vnitřních orgánů nebo výskyt hernií zatím u našeho pacienta nebyly prokázány.

Pacienti s EDS často bývají nedonošení, v průběhu těhotenství dochází k předčasnému protržení plodových obalů [2]. U dospělých pacientek s vážnějšími formami klasického EDS se může vyskytnout také prolaps dělohy, nebo močového měchýře, větší poranění v oblasti perinea, samotný porod vaginální cestou je velkou zátěží na pánevní dno [2, 4, 6]. Matka našeho pacienta nebyla nikde sledovaná, preventivně necvičila pánevní dno, výrazné krvácení v průběhu dvou porodů nikdo nepovažoval za projev související s jejím základním onemocněním. Nebyl u ní indikován císařský řez, který je pro ni i pro

novorozence s EDS šetrnější, neboť sníží riziko dislokace v oblasti ramenního nebo kyčelního kloubu [5].

Při kardiologickém vyšetření se může prokázat prolaps mitrální méně často trikuspidální chlopně a dilatace kořene aorty. Ruptury velkých tepen jsou spíše výjimkou a jsou čtenější u cévního typu EDS [2, 4].

V diferenciální diagnóze je nutno zvážit ostatní typy EDS a také další vrozené poruchy pojivové tkáně jako např. Marfanův syndrom, cutis laxa, eventuálně někteří pacienti s neurofibromatózou 1 mají těstovité podkoží, hyperflexibilitu kloubů [1, 4, 6]. Tyto syndromy však vykazují další odlišné klinické příznaky. Tato onemocnění lze také diagnostikovat na molekulární úrovni.

Onemocnění s klasickým typem EDS obvykle nezkracuje délku života pacientů, může však mít vliv na kvalitu jejich života. Závažná orgánová postižení především pohybového aparátu s chronickými bolestmi mohou vést až k invaliditě [4].

ZÁVĚR

EDS patří mezi vzácná onemocnění. Existuje více než 8 000 různých vzácných onemocnění. Pro pacienty s EDS neexistuje kauzální léčba, terapie je pouze podpůrná. Důležitá je včasná diagnóza EDS, dispenzarizace pacientů, preventivní zaměření péče v centru, kde mají s pacienty zkušenosti. Komplexní péče vyžaduje mezioborový tým specialistů. Stanovení správného typu EDS je postaveno na klinických zkušenostech dermatologa, histologickém vyšetření kůže i v elektronovém mikroskopu, DNA molekulární analýze, kompletním genetickém poradenství a genetické prevenci. Jedná se o složitou problematiku, některé typy EDS mohou být spojeny s patologií ve více genech, jeden typ může mít více typů dědičnosti. Nová mezinárodní klasifikace 2017 s jasně danými hlavními a vedlejšími kritérii, by měla usnadnit stanovení správného typu EDS.

Tabulka 3. Beighton skóre – diagnostika generalizované kloubní hypermobility

Sledovaný znak	Negativní	Jedna strana	Obě strany
Pasivní apozice palce k flexorové straně předloktí s dotykem	0	1	2
Pasivní dorziflexe malíku > 90°	0	1	2
Hyperextenze v loketním kloubu > 10°	0	1	2
Hyperextenze v kolenním kloubu > 10°	0	1	2

(podle [6])

Předklon při fixovaných kolenních kloubech v extenzi, kdy se dlaně dotknou země – 1 bod (≥ 5/9 splňuje kritéria)

Náš pacient je dispenzarizován v naší kožní ambulanci, pravidelně minimálně 1krát ročně je přešetřen na specializovaných ambulancích – kožní, ortopedie, rehabilitace, kardiologie, oční, neurologie, sonografie břicha a pánve, eventuálně cévní vyšetření. Matka pacienta byla odeslána ke sledování na dermatovenerologické pracoviště pro dospělé pacienty.

Systematickou preventivní péčí se předchází komplikacím u jednotlivých typů EDS. Nutná jsou opatření k minimalizaci poranění kůže především v batolecím věku. Zvláštní pozornost by měla být věnována péči o kůži, opatřením k ochraně kloubů, fyzioterapii, léčbě bolesti, psychologické podpoře, sledování v těhotenství [4, 6].

Je nutná doživotní observace a dispenzarizace ve specializovaných ambulancích, neboť některá orgánová postižení se mohou vyvíjet v průběhu růstu, např. postižení skeletu.

V reprodukčním věku pacientům doporučujeme prekoncepčně konzultaci i s partnerkou/partnerem u klinického genetika, kde mohou získat informace o možnostech genetické prevence – prenatální nebo preimplantační genetické diagnostiky s cílem snížit riziko narození dítěte s EDS v rodině, kde se již tato nemoc vyskytla.

LITERATURA

- BOLOGNIA, J. L., JORIZZO, J. L., RAPINI, R. P. *Dermatology*. 2. vyd. Elsevier, 2008, p. 713. ISBN 9781416029991.
- BOWEN, J. M., SOBEY, G. J., BURROWS, G. J. et al. Ehlers–Danlos syndrome, classical type. *Am. J. Med. Genet. Part C Semin. Med. Genet.*, 2017, 175C, p. 27–39.
- LANE, A. T., MORELLI, J. G., WESTON, W. L. *Textbook of Pediatric Dermatology*. 4. vyd. Philadelphia: Elsevier, 2007. p. 339–342. ISBN 9780323049092.
- MALFAIT, F., WENSTRUP, R. J., DE PAEPE, A. Clinical and genetic aspects of Ehlers–Danlos syndrome, classic type. *Genet. Med.*, 2010, 12, 10, p. 597–605.
- MALFAIT, F., FRANCOMANO, C., BYERS, P. et al. The 2017 international classification of the Ehlers–Danlos syndromes. *Am. J. Med. Genet. Part C Semin. Med. Genet.* 2017, 175, 1, p. 8–26.
- PALLER, A. S., MANCINI, A. J. *Hurwitz Clinical Pediatric Dermatology*. 5. vyd., Elsevier, 2015, p. 489–491. ISBN 9780323244756.
- PARAPIA, L. A., JACKSON, C. Ehlers–Danlos syndrome – a historical review. *British Journal of Haematology*, 2008, 141, p. 32–35.

Do redakce došlo dne 20. 9. 2017.

Adresa pro korespondenci:

MUDr. Jana Drochytková

Dětské kožní oddělení PeK FN a LF MU

Černopolní 9

662 63 Brno

e-mail: drochytkova.jana@fnbrno.cz