

Hyperkeratotický exantém s pruritom

Kolláriková L., Rakúsová M., Šimaljaková M.

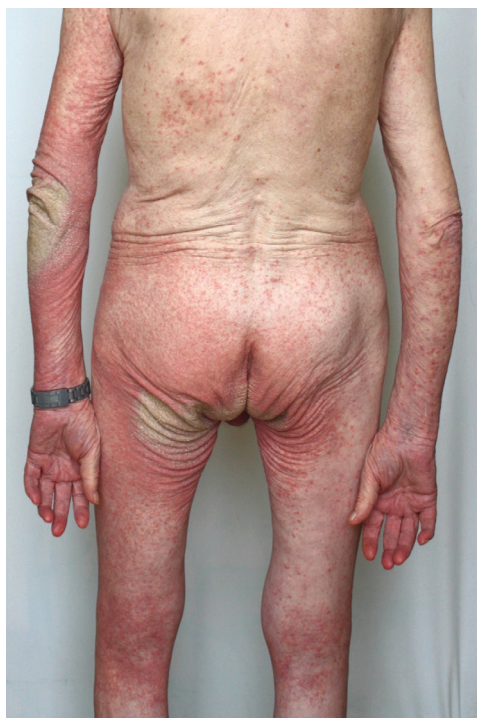Dermatovenerologická klinika LFUK a UN Bratislava
prednostka prof. MUDr. Mária Šimaljaková, PhD., MHA

Čes-slov Derm, 91, 2016, No. 6, p. 291–292

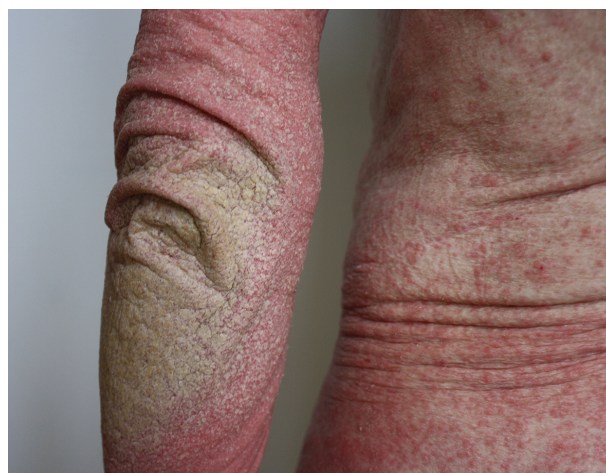Pacientom bol 73-ročný muž, ktorý sa dostavil na vyšetrenie so svrbivými kožnými prejavmi na celom tele. Kožné ochorenie u neho začalo pred pol rokom, kedy bol pod diagnózou mikrobiálny ekzém liečený celkovými antibiotikami len s čiastočným efektom. Následne mu bol ordinovaný aj prednizón v iniciálnej dávke 40 mg/deň

s ústupom kožných ťažkostí. Pri znižovaní dávky prednizónu pod 10 mg denne dochádzalo k zhoršeniu kožných prejavov, preto bol prednizón v nízkych dávkach ponechaný 3 mesiace. Pacient býva v byte spolu s manželkou, ale spálne majú oddelené. Podľa vyjadrenia manželky, pacient zanedbáva osobnú hygienu a stretáva sa s bezdomovcami. Manželka na sebe spozorovala počas posledných dní tvorbu mierne svrbivých ojedinelých vyrážok na trupe a horných končatinách.

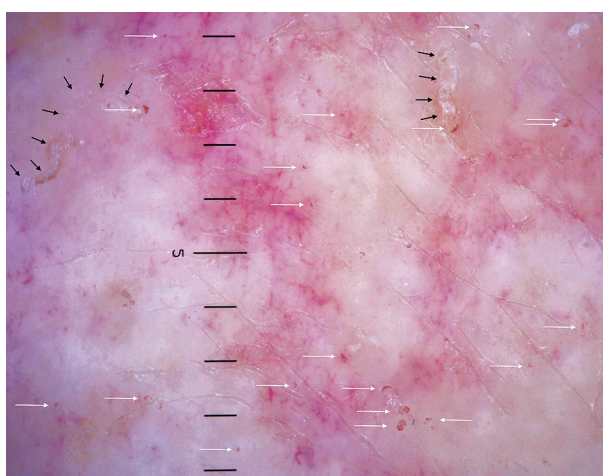
V klinickom obraze u pacienta dominovali na celom tele početné červené papuly veľkosti priemerne 2–4 mm, s drobnolamelóznou deskvamáciou na povrchu. Papuly na končatinách miestami splývali do súvislých erytematoskvamóznych plôch (obr. 1), pričom nad ľavým laktom



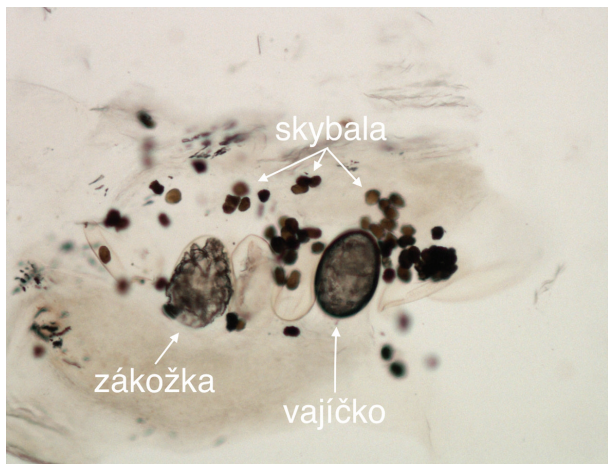Obr. 1



Obr. 2



Obr. 3



Obr. 4

(obr. 2) a v gluteálnej oblasti boli na ich povrchu až hyperkeratotické nánosy. Postihnutá bola aj tvár a kapilíciu. Bolo zrealizované dermatoskopické (obr. 3) a mikroskopické vyšetrenie.

Dermatoskopický nález (obr. 3)

V mieste papúl sa pomocou dermatoskopu dali vizualizovať početné tmavohnedé trojuholníkovité štruktúry tvaru rogala, zodpovedajúce hryzadlám a predným párom nôh zákožíek a taktiež roztočové chodbičky so vzduchovými bublinami a trusom. Typickým obrazom je chodbička, na konci ktorej je zákožka, a tento fenomén pripomína tryskové lietadlo s kondenzačnou stopou [2, 6].

Mikroskopický nález (obr. 4)

Po zoškrabaní šupín v mieste papúl do oleja sme mohli v mikroskopickom preparáte pri 10-násobnom zväčšení pozorovať imága, vajíčka aj skybala.

Záver

Scabies norvegica.

DISKUSIA

Scabies norvegica (syn. crustosa) je pomerne vzácna forma svrabu, postihujúca najmä imunosuprimované osoby. Na rozdiel od bežného svrabu môže postihovať aj hlavu a krk. Klinicky nachádzame generalizované erytematoskvamózne papuly až ložiská často s hyperkeratotickými nánosmi [7]. Kým pri bežnom svrabe nachádzame niekoľko desiatok zákožíek, pri krustóznej forme sú milióny parazitov v koži, čo zvyšuje nákazlivosť ochorenia [4].

Dermatoskopia je rýchla, neinvazívna metóda na diagnostiku svrabu. Umožňuje zobrazit tmavohnedé troju-

holníky tvaru rogala a taktiež roztočové chodbičky [2, 6]. Tieto typické štruktúry sú lepšie viditeľné pri 40–70-násobnom zväčšení pomocou digitálneho dermatoskopu [1]. Skúsení diagnostici zbadajú malé hnedé trojuholníkovité štruktúry na konci chodbičiek už pri použití klasického manuálneho dermatoskopu s 10-násobným zväčšením [3].

S pomocou videodermatoskopie sa dá zachytiť pohyb zákožky v chodbičke a tým aj efekt liečby. Po úspešnej terapii pohyb roztočov ustane a nasledujúci deň sa zákožky rozpadajú na amorfný materiál [5].

Senzitivita (91%) a špecificita (86%) dermatoskopie sú porovnateľné s mikroskopickým vyšetrením zoškrabaných šupín. Kombinácia klinického podozrenia na scabies s použitím dermatoskopie výrazne redukuje počet neliečených pacientov so svrabom [3].

LITERATÚRA

1. BAUER, P., BLUM, A., SÖNNISCHEN, K. et al. Nodular scabies detected by computered dermatoscopy. *Dermatology*, 2001, 203, p. 190–191.
2. BOLLEA GARLATTI, L. A., TORRE, A. C., BOLLEA GARLATTI, M. L. et al. Dermoscopy aids the diagnosis of crusted scabies in an erythrodermic patient. *J. Am. Acad. Dermatol.*, 2015, 73, 3, p. e93–95.
3. DUPUY, A., DEHEN, L., BOURRAT, E. et al. Accuracy of standard dermoscopy for diagnosing scabies. *J. Am. Acad. Dermatol.*, 2007, 56, 1, p. 53–62.
4. KARTHIKEYAN, K. Crusted scabies. *Indian J. Dermatol. Venereol. Leprol.*, 2009, 75, 4, p. 340–347.
5. MICALI, G., LACARRUBBA, F., TEDESCHI A. Videodermoscopy enhances the ability to monitor efficacy of scabies treatment and allows optimal timing of drug application. *J. Eur. Acad. Dermatol. Venereol.*, 2004, 18, 2, p. 153–154.
6. POCK, L., FIKRLE, T., DRLÍK L., ZLOSKÝ, P. *Dermatoskopický atlas*. 2. vyd. Praha: Phlebomedica, 2008, 123 s., ISBN 978-80-901298-5-6.
7. ŠTORK, J. et al. *Dermatovenerologie*. 2. vyd. Praha: Galén, 2008, s. 55–59, ISBN 978-80-7262-898-8.

Do redakce došlo dne 6. 5. 2016.

Adresa pro korespondenci:
MUDr. Lucia Kolláriková
Dermatovenerologická klinika LF UK a UBN
Mickiewiczova 13
813 69 Bratislava
Slovenská republika
e-mail: luciaslov@yahoo.com