proLékaře.cz | 22.7.2025

Muskuloskeletální ultrasonografie u pacientů s psoriázou a psoriatickou artritidou

Hurňáková J.[1, 2, 3], Horváth R.[3], Gkalpakiotis S.[4], Pavelka K.[1, 2]

[1]Revmatologický ústav, Praha
přednosta prof. MUDr. Karel Pavelka, DrSc.
[2]1. lékařská fakulta Univerzity Karlovy v Praze
děkan prof. MUDr. Aleksi Šedo, DrSc.
[3]Oddělení revmatologie dětí a dospělých, FN Motol, Praha
primář MUDr. Rudolf Horváth, Ph.D.
[4]Dermatovenerologická klinika, Fakultní nemocnice Královské Vinohrady, Praha
přednosta prof. MUDr. Petr Arenberger, DrSc., MBA

SOUHRN

Psoriáza může být v 10–36 % případů komplikovaná vývojem zánětlivého postižení periferních kloubů, šlach a jejich úponů, zánětem měkkých tkáni celého prstu nebo případně postižením axiálního skeletu. V současné době je proto snahou najít takové diagnostické prostředky, které umožní časný záchyt a léčbu tohoto jinak progresivního zánětlivého onemocnění. Muskuloskeletální sonografie (MSUS) je moderní zobrazovací metoda, která s velkou senzitivitou umožňuje odhalit kloubní výpotky, synoviální hypertrofii, zánět šlach nebo jejich úponů a detekovat i minimální léze chrupavky a povrchu kosti. Psoriatická artritida má svůj typický ultrazvukový obraz, který se v mnohém liší od jiných zánětlivých revmatických nemocí. U pacientů můžeme v ultrazvukovém obrazu vidět kromě výpotků a hypertrofické kloubní výstelky také tenosynovitidy a paratenonitidy, které jsou společně s difuzním zánětlivým postižením podkoží velmi suspektní z diagnózy psoriatické artritidy. Charakteristickým nálezem jsou také entezitidy, postižení nehtového lůžka, hypertrofie epidermis, erozivní postižení kloubu či známky reaktivní osteoproliferace. Autoři předkládají čtenáři novinky o možnostech detekce subklinického postižení muskuloskeletálního aparátu u pacientů s čistě kožní manifestací psoriatické nemoci.
Klíčová slova: ultrasonografie – psoriáza – psoriatická artritida – synovitida – entezitida

SUMMARY
Musculosceletal Ultrasonography in Patients with Psoriasis and Psoriatic Arthritis

Psoriasis may be complicated by inflammatory involvement of peripheral joints, tendons, their sheaths and also diffuse inflammatory swelling of the whole digit in 10–36% of cases. Therefore, considerable effort is taken to find a sensitive diagnostic tool facilitating an early diagnostics and treatment initiation of this progressive inflammatory disease. Musculoskeletal ultrasonography (MSUS) is a modern imaging method able to depict joint effusions, synovial hypertrophy, tendons inflammation or enthesitis, cartilage and bone surface defects with high sensitivity. Some of the ultrasound findings are characteristic for psoriatic arthritis and thus, MSUS aids to distinguish patients with psoriatic arthritis from other inflammatory rheumatic diseases. Beside effusion and synovial hypertrophy also tenosynovitis, paratenonitis along with diffuse inflammation of subsutaneous tissue might be detected by ultrasound. All these signs, when present, are very suspicious of psoriatic arthritis. Further, enthesitis, nail involvement, skin hypertrophy, erosions or bone irregularities along with reactive osteoproliferative changes also belong to structural signs of psoriatic arthritis. The authors aimed to present here advantages of ultrasonography in detecting subclinical joint involvement in patients with pure skin manifestation of psoriasis.
Key words: ultrasonography – psoriasis – psoriatic arthritis – synovitis – enthesitis

Čes-slov Derm, 91, 2016, No. 4, p. 178–184

ÚVOD

Psoriáza je chronické zánětlivé onemocnění kůže, které postihuje 2–3 % populace a může výrazně omezovat kvalitu života pacienta. Nemoc je navíc až ve 40 % případů komplikována postižením muskuloskeletálního aparátu ve formě psoriatické artritidy, což dále přispívá ke zhoršení kvality života. Psoriatická artritida (PsA) je

proLékaře.cz | 22.7.2025

Obr. 1. Obraz rozvinuté psoriázy a psoriatické artritidy s četnými deformitami
(fotoarchiv primáře Gkalpakiotise, Dermatovenerologická klinika FNKV)

charakterizovaná zánětem synoviální tkáně vedoucímu k destruktivnímu postižení a vývojem řady ireverzibilních deformit kloubů (obr. 1). Nejčastěji se kromě zánětu kloubů (synovialitidy) nemoc manifestuje zánětem šlachového obalu (tenosynovitida nebo tendovaginita) a zánětem šlachových úponů (entezitida). K typickým klinickým projevům patří i daktylitida, tedy komplexní postižení tkání prstů (kloubů, šlach a podkoží) – obrázek 2. V některých případech nemoc svým progresivním charakterem vede ke vzniku teleskopických deformit, těžkému omezení funkčních schopností pacienta a až k invalidizaci. Další formou je axiální typ postižení s vývojem sakroileitidy nebo spondylitidy.

Psoriatická artritida se může vyskytovat i samostatně, tedy bez kožních projevů, podmínkou je ale výskyt psoriázy v rodině [32]. Ve většině případů (75 %) psoriatickou artritidu kožní postižení předchází, a to v průměru o 10 let [29]. Na časné diagnostice psoriatické artritidy se tedy značnou mírou podílí dermatologové, kteří v indikovaných případech mohou pacienta odeslat k revmatologickému vyšetření. Jehož součástí bývá v dnešní době i specializované ultrazvukové vyšetření kloubního aparátu, které může odhalit i subklinické postižení muskuloskeletálního systému.

Muskuloskeletální sonografie (MSUS) je moderní zobrazovací metoda, která se s velkou oblibou využívá k precizní vizualizaci měkkých tkání pohybového aparátu [1, 21, 22, 23]. MSUS využívá zejména dvou metod. Metoda Grey Scale (GS), tedy zobrazení v odstínech šedi, umožňuje morfologickou vizualizaci struktur, jako jsou kost, chrupavka, kloubní dutina, kloubní pouzdro, šlachy, vazy, nehtové lůžko. Metoda dopplerovského mapování (PD) dokáže citlivě zobrazit patologickou neovaskularizaci v zánětem postiženém kloubu. Ultrasonografie je stále častěji využívána k časné diagnostice a hodnocení aktivity či účinnosti zavedené terapie u pacientů se zánětlivými revmatickými nemocemi, včetně těch s psoriatickou artritidou [10, 14].

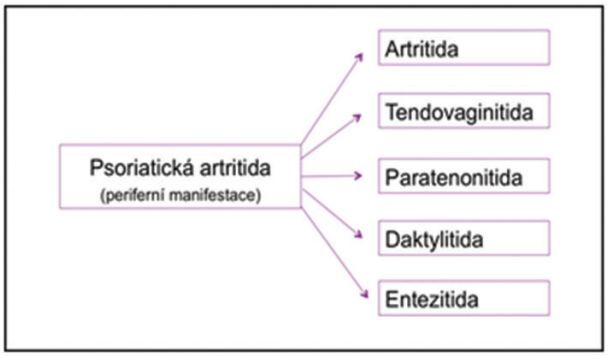

Obr. 2. Periferní manifestace psoriatické artritidy

MUSKULOSKELETÁLNÍ ULTRASONOGRAFIE PSORIATICKÉ ARTRITIDY

Ultrazvukový obraz je pro psoriatickou artritidu typický a napomáhá její odlišení od jiných forem zánětlivých kloubních nemocí [19]. U pacientů s psoriatickou artritidou můžeme v ultrazvukovém obrazu zobrazit kromě výpotku, hypertrofické kloubní výstelky také tenosynovitidy (záněty šlachových obalů) a paratenonitidy (zánět šlachy, která nemá šlachový obal, a jejího okolí). Velmi typickým příznakem je difuzní zánětlivé postižení podkoží, úponů šlach a ligament, dále postižení nehtového lůžka či zhrubělá kůže. Charakteristické je také erozivní postižení a známky reaktivní osteoproliferace, které lze ultrazvukovou metodou citlivě detekovat [11, 13].

Artritida nebo synovitida představuje bolestivý zánět kloubů, přesněji kloubní výstelky (synovie). U pacientů s psoriatickou artritidou se nejčastěji vyskytuje asymetrická oligoartritida (2–4 postižené klouby) drobných a středně velkých kloubů, která se časem mnohdy vyvine do symet-

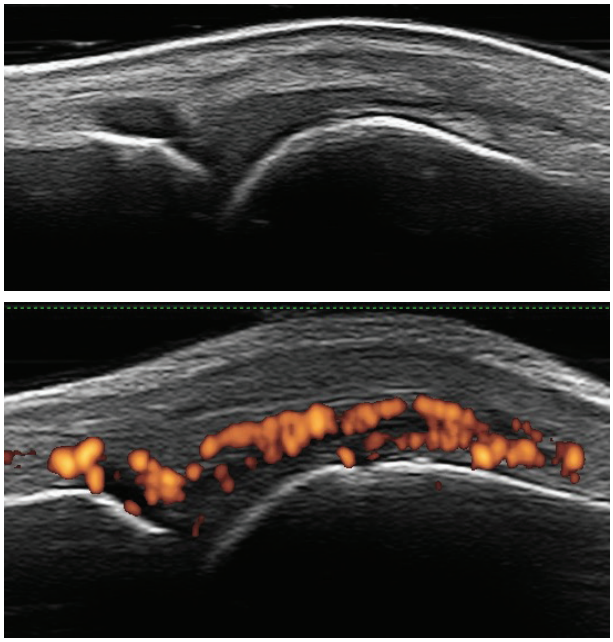

Obr. 3. Aktivní artritida metakarpofalangeálního skloubení
Nahoře: nález hypetrofické synovie v Grey Scale; dole: pozitivní nález v Power Doppler.

proLékaře.cz | 22.7.2025

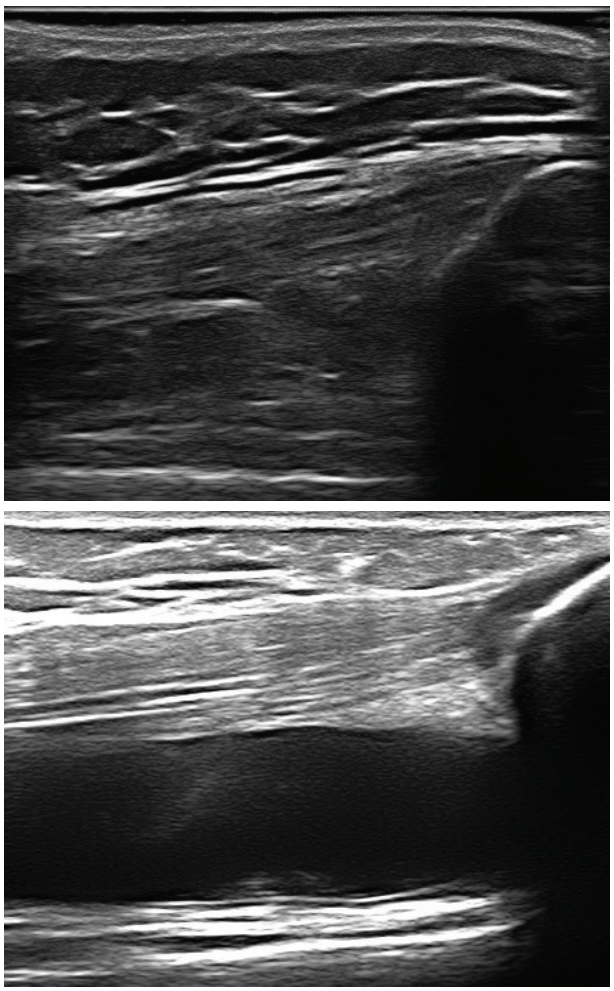

Obr. 4. Kolenní kloub, suprapatelární recessus
Nahoře: normální nález; dole: nález objemného výpotku.

rické polyartritidy (5 a více kloubů) podobné revmatoidní artritidě (RA). Na rozdíl od RA se u psoriatické artritidy často objevují artritidy distálních interfalangeálních kloubů, které jsou pro tuto nemoc charakteristické. Nezřídka se vyvíjí na prstech se současným postižením nehtů psoriázou. Vzácnější, tzv. mutilující forma se projevuje trvalým chronickým zánětem, který vede k destrukci postižených kloubů a rozvoji deformit [27].

Typickým ultrazvukovým obrazem synoviální hypertrofie je abnormální hypoechogenní tkáň, která v případě jejího zvýšeného prokrvení může vykazovat pozitivní dopplerovský signál (obr. 3, 4) [35]. Jedna z recentních prací se zaměřila na pacienty s časnou psoriatickou artritidou a poukázala na fakt, že u těchto pacientů lze citlivou ultrasonografickou metodou detekovat subklinické artritidy i v dalších kloubech, klinicky hodnocených jako normální, a hned v úvodu nemoci tak překlasifikovat oligoartikulární formu na polyartikulární [14].

Tenosynovitida (tendovaginitida) je dalším z projevů psoriatické artritidy a označuje zánětem postiženou synovii šlachového obalu (ovšem možné pouze u těch šlach, které mají šlachový obal). Časté je postižení šlachových pochev flexorů ruky, na nohou to jsou pak peroneální

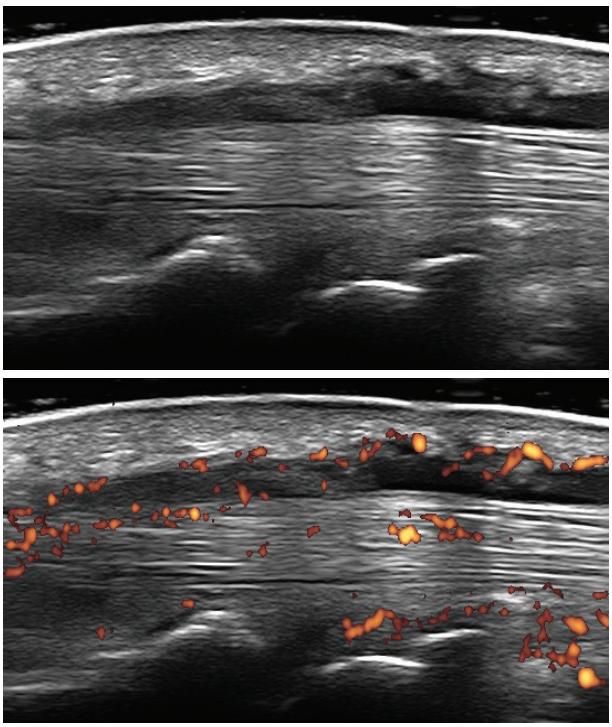

Obr. 5. Aktivní tenosynovitida flexorové šlachy v oblasti metakarpofalangeálního skloubení
Výrazné zduření synovie v pouzdru šlachy s pozitivním barevným mapováním. Nahoře: nález v Grey Scale; dole: nález v Power Doppler.

šlachy a šlacha m. tibialis posterior. V ultrazvukovém obrazu tenosynovitidy pozorujeme jako fusiformní rozšíření šlachy se ztrátou fibrilární struktury, hypo- nebo anechogenní ztluštění tkáně s nebo bez přítomnosti teku-

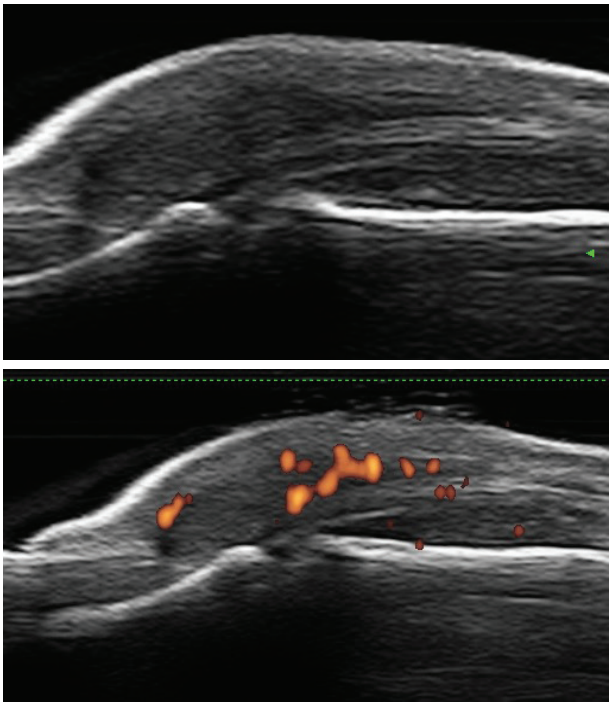

Obr. 6. Paratenonitida šlachy extenzoru 3. prstu

proLékaře.cz | 22.7.2025

tiny v šlachové pochvě, které mohou vykazovat pozitivní dopplerovský signál jako známku akutně probíhajícího zánětlivého procesu (obr. 5). Při déle trvajícím zánětu můžeme ultrazvukem detekovat parciální nebo kompletní rupturu šlachy.

Paratenonitida je zánět šlachy a jeho bezprostředního okolí v případě, kdy šlachy nemají svůj šlachový obal a tudíž nelze mluvit o klasické tenosynovitidě (tendovaginitidě). Nález paratenonitidy v ultrazvukovém obrazu je velmi podezřelý z postižení kloubního aparátu psoriatickou artritidou (obr. 6). Typické jsou paratenonitidy extenzorů prstů ruky a jejich úponů na kost v blízkosti nehtového lůžka.

Daktylitida („párkovitý prst") je definována jako difuzní otok celého prstu. Je tvořena artritidou interfalangeálních kloubů a ve většině případů současně také tenosynovitidou flexoru. Její přítomnost je známkou aktivity onemocnění a zároveň představuje marker závažného průběhu onemocnění v budoucnosti. Po akutním začátku může přejít do chronické fáze, ve které přetrvává otok, který ale není bolestivý. V ultrazvukovém obrazu pozorujeme kombinaci výše uvedených příznaků, často s velmi výrazným dopplerovským signálem.

Eroze jsou odrazem destruktivních postižení, která vznikají protrahovaným zánětem kloubů v blízkosti kosti. Invadující pannus napadá kostní struktury, až vzniká osteolýza. V ultrazvukovém obrazu se eroze zobrazují jako přerušení kostního povrchu (step-down) (obr. 7). **Osteoproliferativní změny** (novotvorba kosti) jsou změny reaktivní, které se vyskytují jednak v sousedství erozí, jednak na diafýzách falang metakarpů a metatarzů. Ultrazvukem se osteoproliferativní změny zobrazují podobně jako osteofyty (step-up).

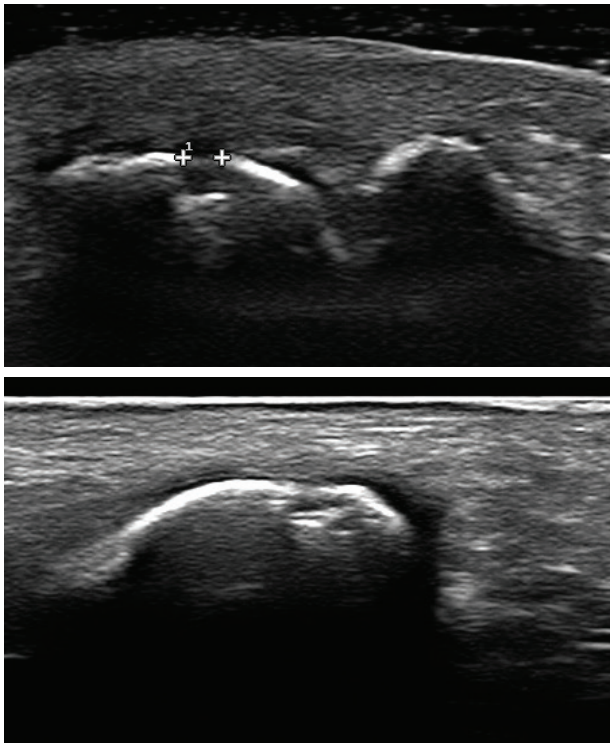

Obr. 7. Eroze
Nahoře: longitudinální pohled; dole: transverzální pohled.

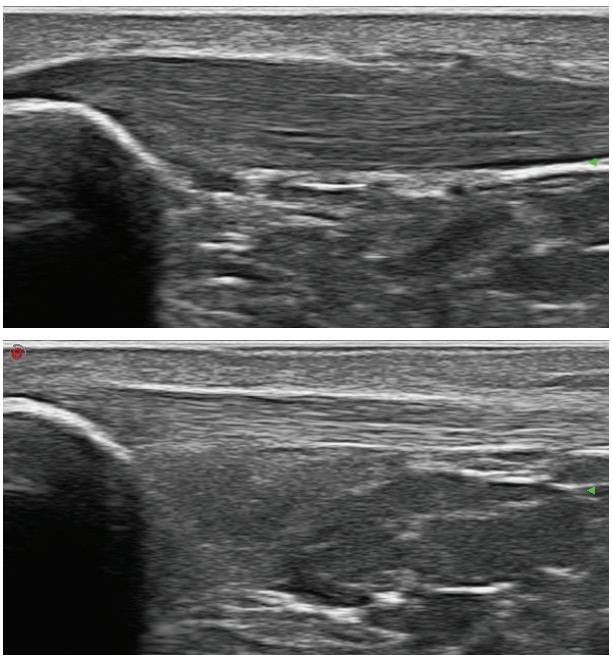

Obr. 8. Proximální část lig. pattelae
Nahoře: normální nález; dole: hypoechogenní a rozšířené lig. Patellae.

Entezitidy, tedy zánětlivá postižení úponů šlach, kloubního pouzdra, ligament a fascií do kosti, mohou být prvním a také dlouho jediným projevem psoriatické artritidy [4, 5, 25]. Klinicky se manifestují jako otok a bolestivost v místě inzerce těchto struktur do kosti [26]. Enteze ovšem nejsou spolehlivě přístupné palpaci a klinická detekce založená právě na palpaci a hodnocení přítomnosti bolesti a otoku je často nedostatečná. Právě zobrazování entezí a citlivá diagnostika entezitid je snad největším přínosem ultrasonografie u skupiny pacientů s psoriatickou artritidou.

Ultrazvuková zobrazovací metoda umožňuje precizně zobrazit strukturu enteze, je možné změřit její šířku, hodnotit echogenitu či přítomnost Power Doppler (PD) signálu. Za normální ultrazvukový nález lze považovat inzerci šlachy, kloubního pouzdra nebo ligamenta do kosti, která má pravidelní okraj, normální echostrukturu a fyziologickou šířku. Typickými patologiemi jsou: rozšíření šlachy, hypoechogenita, ztráta fibrilární struktury, přítomnost entezofytů či erozí kosti v místě úponu enteze na kost a také burzitidy [15, 33, 35]. Pomocí barevného mapování lze detekovat zvýšenou vaskularizaci enteze [6, 7]. Ultrazvukovou metodou lze jednoznačně senzitivněji detekovat zánětlivé postižení entezí ve srovnání s klinickým vyšetřením [2, 3, 12, 13, 16]. Klinické vyšetření odhalí u pacientů s psoriatickou artritidou, podle různých prací, přítomnost entezitidy ve 14–22 %, přičemž záchyt entezitid pomocí ultrasonografie je daleko vyšší, a to až 45–60 %. Nejčastěji postiženými entezemi u pacientů s PsA jsou: Achillova šlacha (18 %), úpon šlachy kvadricepsu (13,7 %), distální část lig. patellae (12 %) – ob-

proLékaře.cz | 22.7.2025

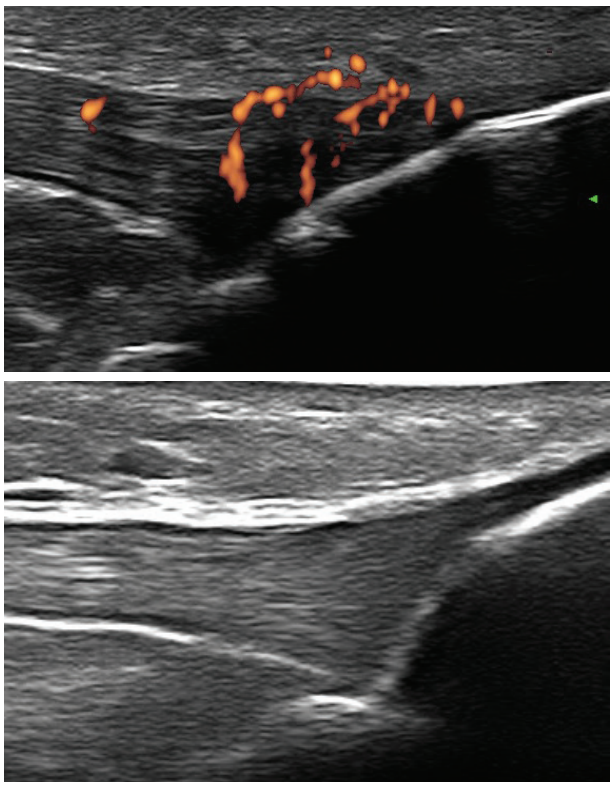

Obr. 9. Distální část lig. patellae
Nahoře: normální nález; dole: hypoechogenita se ztrátou fibrilární struktury a pozitivním dopplerovským signálem

rázek 9), proximální část lig. patellae (10,7 %) – obrázek 8 a plantární aponeuróza (10,2 %) [7, 24, 30].

Psoriáza nehtů

Z klinického pohledu jsou nehty dobře přístupné aspekci. Závažnost postižení nehtů koreluje se závažností kožního i kloubního syndromu. Ačkoliv nehty bývají u psoriázy postiženy jen ve 41 % případů, údaje o psoriatických změnách nehtů u psoriatické artritidy se pohybují od 67–90 % nemocných. Zánět distálních interfalangeálních kloubů je téměř vždy spojen s psoriázou nehtů, nicméně zpravidla však jde nikoli o výlučnou lokalizaci artritidy, ale o postižení v rámci jiných forem. Nehty jsou také dobře přístupné ultrazvukovému vyšetření. Normální nehet má v USG obrazu typický vzhled trilaminární struktury. U pacientů s postižením nehtů psoriázou dochází k změně trilaminarity a k rozšíření nehtového lůžka [18, 20]. Nehtová ploténka je anatomicky a funkčně spjatá s úponem extenzorové šlachy a předpokládá se, že postižení nehtů psoriázou je blízce asociováno s entezopatií extenzorové šlachy. Proto jsou entezopatie – i v subklinické formě – momentálně předmětem mnoha studií, protože se zdá, že jsou hlavním prediktorem vývoje psoriázy do psoriatické artritidy a mohly by mít roli v patofyziologii vývoje psoriázy do psoriatické artritidy.

Psoriáza a subklinické postižení kloubního aparátu – subklinická forma psoriatické artritidy?

Ve snaze zjistit, jestli lze u některých pacientů s psoriázou detekovat již časné formy psoriatické artritidy, bylo provedeno několik studií s využitím citlivé sonografické metody.

Jednou z prvních prací, zabývající se možným subklinickým postižením kloubního aparátu u pacientů s čistě kožní formou psoriázy, byla studie autorů Gisondi et al., kteří vyšetřili 30 pacientů s psoriázou (průměrné PASI skóre 7,54, průměrné NAPSI skóre 10,3) bez jakékoliv kloubní symptomatologie a 30 pacientů s jinými kožními nemocemi (kožní tumory, atopický nebo kontaktní ekzém, chronická urtikárie) jako kontrolní skupinu [17]. Autoři v této práci použili jeden z prvních ultrazvukových skórovacích systémů, který hodnotí morfologické změny entezí (v odstínech šedi) [2]. U pacientů s psoriázou pozorovali signifikantně vyšší prevalenci ultrazvukových strukturálních změn entezí než u kontrolní skupiny. Nejčastější ultrazvukovou známkou postižení enteze bylo její rozšíření a ztráta fibrilární struktury [17].

Průlomovou pak byla studie autorů Naredo et al., kteří kromě hodnocení morfologických změn využili i dopplerovskou techniku k průkazu patologické hypervaskularizace. Vyšetřili 160 pacientů s ložiskovou psoriázou (průměrné PASI skóre 6,7, průměrné BSA 9,3 %) bez jakékoliv kloubní symptomatologie a 60 zdravých kontrol. Autoři ve své práci potvrdili signifikantně vyšší přítomnost USG známek svědčících pro entezitidy a pozitivitu perientezeálního PD signálu ve skupině pacientů s psoriázou než u zdravých kontrol. Známky subklinicky probíhajících entezitid byly nejčastěji pozorovány v proximální části lig. patellae, distální části lig. pattelae, v oblasti Achillovy šlachy a plantární fascie [28]. Podobné známky možného počínajícího subklinického postižení kloubního aparátu detekovatelné muskuloskeletální ultrasonografii byly pozorovány i jinými autory v dalších průřezových studiích [8, 9, 10].

V současnosti existuje ovšem pouze jediná longitudinální studie, která by blíže vysvětlovala praktický význam subklinického postižení kloubního aparátu u pacientů s psoriázou. Předběžné důkazy o tom, že subklinické entezitidy detekované ultrazvukem by mohly predikovat vývoj psoriázy do psoriatické artritidy, publikoval recentně Tinazzi et al. [34]. Jednalo se v podstatě o rozšíření první zmiňované práce, ve které autoři dále sledovali 30 pacientů s psoriázou po dobu 3,5 roku. Ve skupině sledovaných nemocných se u 23 % vyvinula klinicky vyjádřená psoriatická artritida, přičemž průměrné trvání vzniku psoriatické artritidy od vstupního USG vyšetření bylo 13 měsíců (3–24 měsíců). Pacienti, u kterých se časem vyvinula psoriatická artritida, měli na začátku sledování významně vyšší ultrazvukové skóre ve srovnání s pacienty, u nichž se psoriatická artritida nevyvinula. Jako hlavní prediktor vývoje do psoriatické artritidy se ukázalo zejména rozšíření šlachy kvadricepsu, určitý trend byl pozorován i pro zánětlivé změny Achillovy šlachy a lig. patellae. Tyto výsledky a hlavně jejich dopad na klinickou praxi bude ovšem nutné prozkoumat v dalších longitudinálních studiích s větším počtem pacientů. Zatím lze pouze hypoteticky uvažovat, zda na základě pozitivního ultrazvukového nálezu je možné u pacientů s psoriázou

proLékaře.cz | 22.7.2025

diagnostikovat časnou psoriatickou artritidu a zda by případná časná terapeutická intervence mohla mít pozitivní vliv na další průběh nemoci a prognózu pacientů.

ZÁVĚR

Spolupráce dermatologa a revmatologa je zcela zásadní pro časnou diagnostiku a léčbu psoriatické artritidy. Ukazuje se, že strategie časných terapeutických intervencí – tzv. „hit early" významně ovlivňuje další průběh a prognózu zánětlivých revmatických onemocnění, a tudíž i kvalitu života našich pacientů. V současné době máme k dispozici moderní diagnostické prostředky, které nám ulehčují detekci i minimálních změn muskuloskeletálního aparátu. Muskuloskeletální ultrasonografie je s oblibou využívána pro její vysokou citlivost v detekci a průkazu synovitid, tenosynovitid a entezitid, a také pro její relativní nízkonákladovost a dobrou dostupnost. V současné době existuje dostatek důkazů, že muskuloskeletální ultrasonografie je mnohem senzitivnější než klinické vyšetření, a dokonce že je v detekci erozí i citlivější než klasická radiografie. Recentní práce také poukazují na fakt, že ultrazvukovou metodou lze u části pacientů s psoriázou detekovat subklinické změny kloubního aparátu. Nicméně až další, zejména longitudinální studie, nám ukážou skutečný význam těchto nálezů a jejich možný potenciál predikce dalšího vývoje psoriázy do psoriatické artritidy.

LITERATURA

1. BACKHAUS, M., BURMESTER, G. R., GERBER, T. et al. Guidelines for musculoskeletal ultrasound in rheumatology. *Ann. Rheum. Dis.*, 2001, 60, 7, p. 641–649.
2. BALINT, P. V., KANE, D., WILSON, H. et al. Ultrasonography of entheseal insertions in the lower limb in spondyloarthropathy. *Ann. Rheum. Dis.*, 2002, 61, 10, p. 905–910.
3. BALINT, P. V., STURROCK, R. D. Inflamed retrocalcaneal bursa and Achilles tendonitis in psoriatic arthritis demonstrated by ultrasonography. *Ann. Rheum. Dis.*, 2000, 59, 12, p. 931–933.
4. BALL, J. The enthesopathy of ankylosing spondylitis. *Br. J. Rheumatol.*, 1983, 22, 4 Suppl. 2, p. 25–28.
5. BALL, J. Enthesopathy of rheumatoid and ankylosing spondylitis. *Ann. Rheum. Dis.*, 1971, 30, 3, p. 213–223.
6. D'AGOSTINO, M. A., AEGERTER, P., JOUSSE-JOULIN, S. et al. How to evaluate and improve the reliability of power Doppler ultrasonography for assessing enthesitis in spondylarthritis. *Arthritis Rheum.,* 2009, 61, 1, p. 61–69.
7. D'AGOSTINO, M. A., SAID-NAHAL, R., HACQUARD-BOUDER, C. et al. Assessment of peripheral enthesitis in the spondylarthropathies by ultrasonography combined with power Doppler: a cross-sectional study. *Arthritis Rheum.,* 2003, 48, 2, p. 523–533.
8. DE SIMONE, C., CALDAROLA, G., D'AGOSTINO, M. et al. Usefulness of ultrasound imaging in detecting psoriatic arthritis of fingers and toes in patients with psoriasis. *Clin. Dev. Immunol.*, 2011, p. 390726.
9. DE SIMONE, C., GUERRIERO, C., GIAMPETRUZZI, A. R. et al. Achilles tendinitis in psoriasis: clinical and sonographic findings. *J. Am. Acad. Dermatol.*, 2003, 49, 2, p. 217–222.
10. EDER, L., JAYAKAR, J., THAVANESWARAN, A. et al. Is the MAdrid Sonographic Enthesitis Index useful for differentiating psoriatic arthritis from psoriasis alone and healthy controls? *J. Rheumatol.*, 2014, 41, 3, p. 466–472.
11. FICJAN, A., HUSIC, R., GRETLER, J. et al. Ultrasound composite scores for the assessment of inflammatory and structural pathologies in Psoriatic Arthritis (PsASon-Score). *Arthritis Res. Ther.*, 2014, 16, 5, p. 476.
12. FILIPPUCCI, E., AYDIN, S. Z., KARADAG, O. et al. Reliability of high-resolution ultrasonography in the assessment of Achilles tendon enthesopathy in seronegative spondyloarthropathies. *Ann. Rheum. Dis.*, 2009, 68, 12, p. 1850–1855.
13. FREDIANI, B., FALSETTI, P., STORRI, L. et al. Ultrasound and clinical evaluation of quadricipital tendon enthesitis in patients with psoriatic arthritis and rheumatoid arthritis. *Clin. Rheumatol.*, 2002, 21, 4, p. 294–298.
14. FREESTON, J. E., COATES, L. C., NAM, J. L. et al. Is there subclinical synovitis in early psoriatic arthritis? A clinical comparison with gray-scale and power Doppler ultrasound. *Arthritis Care Res.* (Hoboken), 2014, 66, 3, p. 432–439.
15. GANDJBAKHCH, F., TERSLEV, L., JOSHUA, F. et al. Ultrasound in the evaluation of enthesitis: status and perspectives. *Arthritis Res. Ther.*, 2011, 13, 6, p. R188.
16. GIBBON, W. W., LONG, G. Ultrasound of the plantar aponeurosis (fascia). *Skeletal Radiol.,* 1999, 28, 1, p. 21–26.
17. GISONDI, P., TINAZZI, I., EL-DALATI, G. et al. Lower limb enthesopathy in patients with psoriasis without clinical signs of arthropathy: a hospital-based case-control study. *Ann. Rheum. Dis.*, 2008, 67, 1, p. 26–30.
18. GUTIERREZ, M., FILIPPUCCI, E., DE ANGELIS, R. et al: A sonographic spectrum of psoriatic arthritis: „the five targets". *Clin. Rheumatol.*, 2010, 29, 2, p. 133–142.
19. GUTIERREZ, M., FILIPPUCCI, E., SALAFFI, F. et al. Differential diagnosis between rheumatoid arthritis and psoriatic arthritis: the value of ultrasound findings at metacarpophalangeal joints level. *Ann. Rheum. Dis.*, 2011, 70, 6, p. 1111–1114.
20. GUTIERREZ, M., WORTSMAN, X., FILIPPUCCI,

proLékaře.cz | 22.7.2025

E. et al. High-frequency sonography in the evaluation of psoriasis: nail and skin involvement. *J. Ultrasound Med.*, 2009, 28, 11, p. 1569–1574.
21. KANE, D., BALINT, P. V., STURROCK, R. et al. Musculoskeletal ultrasound – a state of the art review in rheumatology. Part 1: Current controversies and issues in the development of musculoskeletal ultrasound in rheumatology. *Rheumatology* (Oxford) 2004, 43, 7, p. 823–828.
22. KANE, D., GRASSI, W., STURROCK, R. et al. Musculoskeletal ultrasound – a state of the art review in rheumatology. Part 2: Clinical indications for musculoskeletal ultrasound in rheumatology. *Rheumatology* (Oxford), 2004, 43, 7, p. 829–838.
23. KANG, T., LANNI, S., NAM, J. et al. The evolution of ultrasound in rheumatology. *Ther. Adv. Musculoskelet. Dis.*, 2012, 4, 6, p. 399–411.
24. LEHTINEN, A., TAAVITSAINEN, M., LEIRISALO-REPO, M. Sonographic analysis of enthesopathy in the lower extremities of patients with spondylarthropathy. *Clin. Exp. Rheumatol.*, 1994, 12, 2, p. 143–148.
25. MCGONAGLE, D., GIBBON, W., EMERY, P. Classification of inflammatory arthritis by enthesitis. *Lancet*, 1998, 352, 9134, p. 1137–1140.
26. MCGONAGLE, D., KHAN, M. A., MARZO-ORTEGA, H. et al. Enthesitis in spondyloarthropathy. *Curr. Opin. Rheumatol.*, 1999, 11, 4, p. 244–250.
27. MOLL, J. M., WRIGHT, V. Psoriatic arthritis. *Semin. Arthritis Rheum.,* 1973, 3, 1, p. 55–78.
28. NAREDO, E., MOLLER, I., DE MIGUEL, E. et al. High prevalence of ultrasonographic synovitis and enthesopathy in patients with psoriasis without psoriatic arthritis: a prospective case-control study. *Rheumatology* (Oxford), 2011, 50, 10, p. 1838–1848.
29. PITZALIS, C. Skin and joint disease in psoriatic arthritis: what is the link? *Br. J. Rheumatol.*, 1998, 37, 5, p. 480–483.
30. RUTA, S., GUTIERREZ, M., PENA, C. et al. Prevalence of subclinical enthesopathy in patients with spondyloarthropathy: an ultrasound study. *J. Clin. Rheumatol.*, 2011, 17, 1, p. 18–22.
31. SCHAFER, V. S., FLECK, M., KELLNER, H. et al. Evaluation of the novel ultrasound score for large joints in psoriatic arthritis and ankylosing spondylitis: six month experience in daily clinical practice. *BMC Musculoskelet Disord.*, 2013, 14, p. 358.
32. TAYLOR, W., GLADMAN, D., HELLIWELL, P. et al. Classification criteria for psoriatic arthritis: development of new criteria from a large international study. *Arthritis Rheum.*, 2006, 54, 8, p. 2665–2673.
33. TERSLEV, L., NAREDO, E., IAGNOCCO, A. et al. Defining enthesitis in spondyloarthritis by ultrasound: results of a Delphi *process* and of a reliability reading exercise. *Arthritis Care Res.* (Hoboken), 2014, 66, 5, p. 741–748.
34. TINAZZI, I., MCGONAGLE, D., BIASI, D. et al. Preliminary evidence that subclinical enthesopathy may predict psoriatic arthritis in patients with psoriasis. *J. Rheumatol.*, 2011, 38, 12, p. 2691–2692.
35. WAKEFIELD, R. J., BALINT, P. V., SZKUDLAREK, M. et al. Musculoskeletal ultrasound including definitions for ultrasonographic pathology. *J. Rheumatol.*, 2005, 32, 12, p. 2485–2487.

Poděkování
Tato publikace vznikla za podpory grantu IGA MZ ČR č. NT/12437-5, grantu GAUK č. 1010213 a za podpory Výzkumných záměrů MZ ČR č. MZO 00023728 a MZO 00064203 (FNM).

Do redakce došlo dne 13. 1. 2016.

Adresa pro korespondenci:
MUDr. Jana Hurňáková
Revmatologický ústav
Na Slupi 4, 128 50 Praha 2
e-mail: hurnakova@revma.cz