

Pityriasis lichenoides et varioliformis acuta popis dvou – případů a přehled literatury

Drlík L.¹, Drlík Z.¹, Strouhalová I.^{1,2}, Pock L.³

¹Dermatovenerologické oddělení, Nemocnice Šumperk, a. s. prim. MUDr. Lubomír Drlík

²Dermatovenerologická ambulance Zábřeh na Moravě vedoucí pracoviště MUDr. Ivana Strouhalová

³Bioptická laboratoř Plzeň, s. r. o. odborná vedoucí lékařka prof. MUDr. Alena Skálová, CSc.

SOUHRN

Autoři popisují dva případy pityriasis lichenoides et varioliformis acuta. Příklad 70letého muže úspěšně léčeného středními dávkami prednisolonu a UVA fototerapií a případ 8letého chlapce s recidivujícími akutními výsevy po dobu čtyř let, který byl léčen úzkopásmovou fototerapií UVB 311 nm, antibiotiky a zevními kortikosteroidy. Autoři poskytují přehled současných poznatků o tomto onemocnění.

Klíčová slova: pityriasis varioliformis – histologické nálezy – fototerapie UVA a UVB 311 nm

SUMMARY

Pityriasis Lichenoides et Varioliformis Acuta. Two Case Reports and Literature Review

The authors present two cases of pityriasis lichenoides et varioliformis acuta. The first case of a 70-year-old man successfully treated with medium dose of prednisolon and UVA phototherapy. In the second case, an 8-year-old boy, acute eruptions were relapsing for four years. He was treated with narrow-band UVB phototherapy, antibiotics and topical corticosteroids. The authors overview current knowledge on this disease.

Key words: pityriasis varioliformis – histological findings – UVA and UVB 311 nm phototherapy

Čes-slov Derm, 91, 2016, No. 2, p. 68–72

ÚVOD

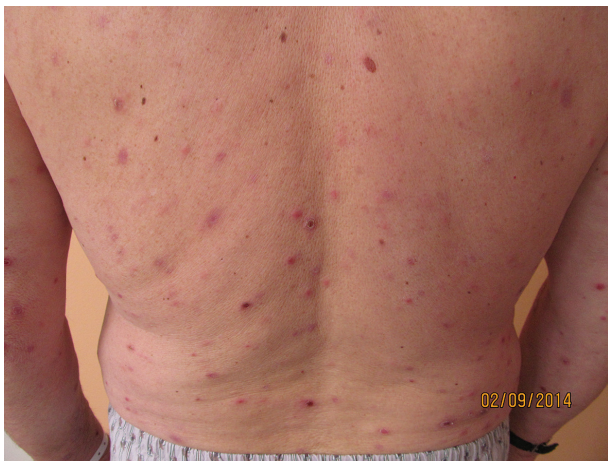Pityriasis lichenoides et varioliformis acuta (PLEVA) patří do skupiny papuloskvamózních onemocnění. Fulminantním podtypem PLEVA je febrilní ulceronekrotická forma (FUMHD – febrile ulceronecrotic Mucha-Habermann disease). Pityriasis lichenoides chronica (PLC) představuje druhý konec spektra onemocnění. Pityriasis lichenoides et varioliformis acuta má řadu synonym – PLEVA, akutní gutátní parapsoriáza, parapsoriasis acuta, pityriasis lichenoides acuta, morbus Mucha-Habermann. Onemocnění oddělil v roce 1916 rakouský dermatolog Viktor Mucha od Neisserem a Jadassonem (1894) popsané skupiny nemocí, která zahrnovala akutní i chronickou formu. Jako pityriasis lichenoides et varioliformis acuta ji v roce 1925 pojmenoval německý dermatolog Rudolf Habermann [1, 2, 6, 7, 15]. Maximum výskytu onemocnění v dětství je kolem 7.–8. roku, v dospělosti kolem 40. roku, 20 % případů se vyskytuje v dětském věku. Častěji postihuje muže než ženy, nejsou rasové ani geografické rozdíly

výskytu. O incidenci a prevalenci choroby neexistují přesná data [1, 2, 6]. Onemocnění má charakteristický klinický obraz, jeho znalost je důležitá z hlediska diferenciální diagnózy.

POPIS PŘÍPADŮ

Případ 1

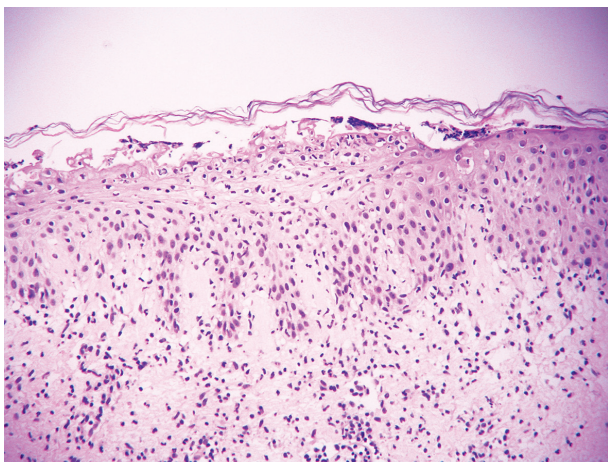
Pacient, 70letý muž s bezvýznamnou rodinnou i osobní dermatologickou anamnézou mimo epizody mikrobiálního ekzému bérků před 10 lety, léčený pro diabetes mellitus II. typu a esenciální hypertenzi metforminem, perindoprilem a rilmenidinem. Pacient se dostavil na vyšetření pro svědící generalizované projevy – hladké makuly a papuly červené až lividní barvy na trupu i končetinách, exkoriace, hemoragické krusty. Pro anamnestický údaj čištění kurníku týden před výsevem byla stanovena pracovní diagnóza acarodermatitidy, pacient byl léčen sirnou masť, celkově užíval antihistaminika. Při kontrole



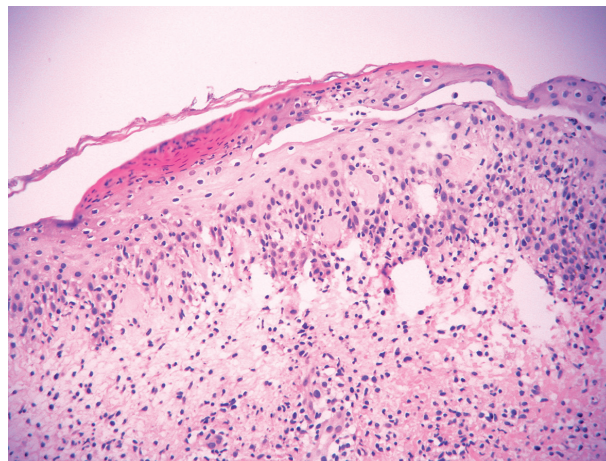
Obr. 1. Klinický obraz pacienta s PLEVA

po několika dnech byly zjištěny nové mnohočetné červené makuly i drobné vezikuly a hemoragické krusty, došlo k výrazné progresi stavu s varioliformním vzhledem kožního postižení (obr. 1). Byla ordinována zinková pasta s kloroxinem a betametazon v cutilanu, pacient byl přijat k hospitalizaci na kožní lůžkové oddělení s podezřením na PLEVA. V biopsii ze dvou floridních projevů byly popsány tyto nálezy:

- V první biopsii v centru ložiskovitě chybí epidermis, v jiných místech je diskretní hyperkeratóza s parakeratózou pod normálním stratum corneum, dosti výrazná akumulace polynukleárů a lymfocytů na úrovni stratum granulosum, v rozsahu celého koria středně husté infiltráty lymfocytů s výraznou exocytózou do epidermis. Zastižen i krátký úsek nekrotické epidermis, ojediněle i individuálně nekrotický keratinocyt. *Závěr:* nález není nozologicky vyhraněný, nese určité rysy, které mohou znamenat velmi časnou morfogenetickou fázi PLEVA (obr. 2).
- V druhé biopsii je subkorneálně poměrně velký počet polynukleárů, ložiskovitě pod nimi jsou místy nekrotické keratinocyty, v korige se perivaskulárně nacházejí



Obr. 2. V obsahu vezikuly malý infiltrát lymfocytů a polynukleárů, na její spodině několik jednotlivých nekrotických keratinocytů a exocytóza lymfocytů



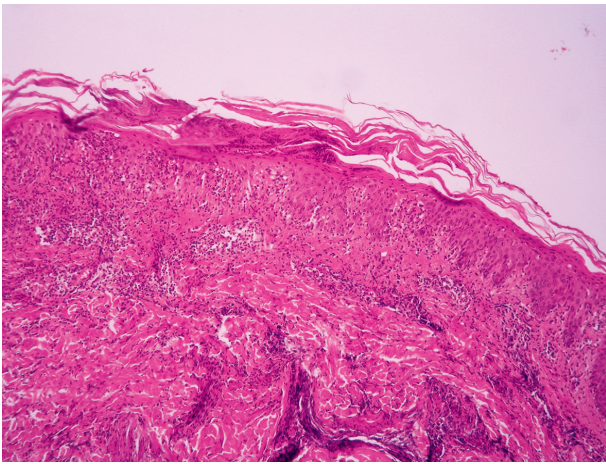
Obr. 3. Fokální povrchní nekróza epidermis (červenější úsek), hydropická degenerace stratum basale

poměrně husté infiltráty lymfocytů s imigrací do epidermis. *Závěr:* může jít o nerovinnou, velmi časnou morfu PLEVA (obr. 3).

Tyto histologické nálezy byly v korelaci s klinickým obrazem a potvrdily pracovní diagnózu. Pacient byl v celkově dobré kondici, afebrilní, klinický nález mimo kožního postižení byl fyziologický, lymfatické uzliny nebyly zvětšeny. Výsledky rutinních laboratorních vyšetření byly v normě, vyšetření protilátek proti EB viru prokázalo jen zvýšené IgG protilátky, IgM negativní, protilátky proti cytomegaloviru byly negativní. Byla ordinována léčba prednisolonem v iniciální dávce 40 mg/den, lokálně zinková pasta s betametazonem, celková UVA fototerapie v iniciální dávce 3,5 J/cm² v postupně zvyšovaných dávkách do 6,0 J/cm² 3krát týdně. Během několika týdnů došlo k podstatnému zlepšení stavu. Prednisolon byl po šesti týdnech léčby vysazen, bylo pokračováno v UVA fototerapii 2krát týdně a lokálním ošetřováním betametazonem v cutilanu. Při kontrole po dvou měsících neměl pacient žádné nové projevy, pokračoval v udržovací fototerapii UVA 6,0 J/cm² 1krát týdně, po dalších dvou měsících ji pro zhojení ukončil. Celková kumulativní dávka UVA byla 184,25 J/cm². Pro nález pruhovitěho stínu ve středním plicním poli vlevo na rentgenovém snímku plic byl pacient dále vyšetřen bronchoskopicky s negativním nálezem, na počítačové tomografii plic byla popsána mediastinální a hilová lymfadenopatie. V kontrolních laboratorních odběrech nebyly nalezeny mimo lehké elevace beta 2 mikroglobulinu – 2,96 mg/l (referenční hodnota 1–2,4 mg/l) – žádné patologické hodnoty. Sonografické vyšetření břicha, retroperitonea, axilárních a inguinálních lymfatických uzlin bylo bez patologického nálezu. Výsledek vyšetření klonality T i B lymfocytů (TCR-beta, TCR-gama, IgH, IgI, IgK) pomocí PCR byl negativní.

Případ 2

Pacient, 8letý chlapec s negativní rodinnou anamnézou, po opakovaných laryngitidách a angínách, se dostavil k vyšetření pro jeden měsíc trvající svědivé projevy na trupu a končetinách – makuly a papuly se šupinami, ně-



Obr. 4. Hyperkeratóza s parakeratózou a fragmenty jader lymfocytů, akantóza, infiltrát lymfocytů s exocytózou do akantotické epidermis

kteří kryté hemoragickými krustami, různé velikosti do maxima 5 mm v průměru. Dětský lékař považoval onemocnění za varicellu. Spádový dermatolog pro nejasný klinický nález s podezřením na PLEVA provedl biopsii z floridní morfy. V histopatologickém vyšetření byla popsána hyperkeratóza, parakeratóza, pravidelná akantóza a papilomatóza, drobná souvislá nekróza epidermis, nekrotické keratinocyty ve stratum Malpighi, mírná difuzní spongióza, v horním koriu perivaskulárně infiltráty lymfocytů s malou příměsí extravazálních erytrocytů s intenzivní imigrací do epidermis. Histopatologický závěr: PLEVA (obr. 4).

Pacient byl dále vyšetřen při hospitalizaci na pediatrickém oddělení, základní biochemické vyšetření bylo v normě, v krevním obraze byla zjištěna leukopenie ($3,7 \times 10^9/l$, norma $5-12 \times 10^9/l$), v diferenciálním rozpočtu leukocytů byly popsány dva atypické lymfocyty. Otorinolaryngologické vyšetření bylo v pořádku, sonografické vyšetření břicha a lymfatických uzlin bylo bez patologického nálezu, ve stěrech z hrdla byl prokázán *Haemophilus influenzae* a *Staphylococcus aureus*. Byla zahájena fototerapie UVB 311nm 3krát týdně – počáteční dávka 0,2 J s postupným zvyšováním do maxima 1,0 J/cm². Během několika týdnů došlo k postupnému zlepšení, frekvence záření byla snížena na 1krát týdně a po dvou měsících ukončena – celková kumulativní dávka byla 15,2 J/cm². Za dva měsíce po ukončení fototerapie se vyskytly nové projevy, byla nasazena léčba mastí s mometazonem a pacient byl odeslán k hospitalizaci na Dětské kožní oddělení Pediatrické kliniky FN Brno, kde prodělal léčbu intramuskulárními injekcemi prokain benzylpenicilinu 14 dnů a následně benzathin benzylpenicilem, vitaminy a zevní symptomatickou terapií (tanin a klioquinon v zinkové pastě, ichthamol). V průběhu několika týdnů došlo k postupnému zhojení. V laboratorních vyšetřeních byly mírně zvýšené jaterní testy (ALT, AST, bilirubin přímý i konjugovaný). Výsledky HBsAg, anti HCV, HAV, VCA, EBV, protilátky proti chlamydiím, toxoplazmě, antistreptolysin O, imunoglobuliny – IgG, IgA, IgM, antinukleár-

ní protilátky, cirkulující imunokomplexy, C3 a C4 složka komplementu byly fyziologické, respektive negativní. Další ataky onemocnění se objevily za další čtyři měsíce a za dva roky vždy v návaznosti na infekce horních cest dýchacích, které byly léčeny antibiotiky. K vyléčení vedly několikaměsíční kúry fototerapie UVB 311 nm. Do nynější doby (dvanáct roků od prvního výsevu) je dermatologicky i celkově zdrav.

DISKUSE

PLEVA je onemocnění neznámé etiologie, které postihuje nejčastěji mladé dospělé. Existují tři teorie vzniku:

- a) zánětlivá reakce spuštěná infekčním agens (adenoviry, Epstein-Barrové virus, cytomegaloviry, parvoviry, stafylokoky, beta-hemolytické streptokoky skupiny A, HIV, hepatitida B, toxoplasma gondii);
- b) relativně benigní forma T-buněčné lymfoproliferativní choroby;
- c) imunokomplexy zprostředkovaná hypersenzitivní reakce [6].

V literatuře jsou popsány také případy provokované léky – jodové radiokontrastní látky, astemizol, tegafur, ojedinělý případ po vakcinaci [2, 6].

Klinické projevy PLEVA jsou charakterizovány výsevy 2–3 mm velkých červených makul, které se rychle mění v papuly. Na povrchu těchto morf bývají jemné šupiny, typicky centrálně ulpívající (ty byly přítomny u našeho druhého případu, u prvního nikoliv). Papuly posléze mohou vykazovat centrální vezikulaci a hemoragické nekrózy, ulcerují, hojí se malými jizvami nebo bez nich s hypo- či hyperpigmentacemi. Nové léze jsou často asymptomatické, případně mohou být doprovázeny svěděním či pálením. Postižen je především trup a flexorové části steh a paží, může dojít ke generalizaci či postižení sliznic. Při slizničním postižení v těhotenství hrozí riziko předčasného porodu [3]. Dlaně, plosky a hlava postiženy nebývají. Typický je synchronní výskyt polymorfních lézí ve všech stádiích vývoje [1, 2, 6, 9]. Podtypem PLEVA je FUMHD – febrile ulceronecrotic Mucha-Habermann disease – vyskytuje se samostatně nebo se vyvíjí z PLC/PLEVA. Postižení jsou v 75 % muži, nejčastěji ve 2. a 3. dekádě. Onemocnění bylo popsáno v roce 1966 Degosem, Dupperatem a Danielem [4]. Vyznačuje se vysokou horečkou, velkými nekrotickými lézemi, opakujícími se výsevy po dobu mnoha měsíců. Bývá provázeno celkovou slabostí, myalgii, nevolností, lymfadenopatií, neuropsychiatrickými symptomy, bolestmi břicha, pneumonií, revmatologickými příznaky, ulceracemi na spojivkách, postižením orálních i genitálních sliznic. Laboratorně se nacházejí zvýšené známky zánětu, zvýšení transamináz, anémie, hypoproteinémie. Fulminantní případy mohou končit fatálně [1, 2, 6, 8, 11, 13, 14, 22]. Pityriasis lichenoides chronica (PLC) se vyznačuje malými papulami do velikosti 10 mm červenohnědé barvy, které jsou kryty pevně lpějící slídivitou šupinou. Ta se po oploštění papul za několik týdnů odloučí a zanechá pigmentovanou ma-

kulu, která postupně vybledne, někdy je naopak přítomna pozánětlivá hypopigmentace. Živění není obvyklé, mohou se vyskytnout i izolované akraální projevy. PLEVA a PLC nebývají doprovázeny celkovými příznaky, kožní symptomy bývají obvykle jediným projevem, ale může je předcházet horečka, cefalgie, artralgie a nevolnost. Obě formy se mohou vyskytovat u jednoho pacienta současně, existují také přechodné formy (klinické i histologické). Diagnóza se stanovuje na základě klinického obrazu, histologického nálezu a klinicko-histopatologické korelace.

V histologickém obraze PLEVA se nachází v epidermis fokální, častěji však souvislý úsek parakeratózy, někdy pod proužkem normální rohové vrstvy. V parakeratóze jsou skupiny jader lymfocytů připomínající Munroovy mikroabscesy u psoriázy. Důležitým znakem je nekróza individuálních keratinocytů ve všech vrstvách epidermis, u chronické formy spíše nečetná, u akutní četnější. V některých případech jde až o souvislejší nekrózu epidermis, ze které pochází až intraepidermální vezikuly a eroze a novou příměsí jsou pak i polynukleáry a jaderný prach z nich. Často bývá přítomna i nepříliš výrazná spongióza a hydropická degenerace stratum basale.

V retikulárním koriu je klínovitě uspořádaný perivasikulární infiltrát lymfocytů dosti velké hustoty s nápadnou exocytózou do epidermis. Menší příměs tvoří histiocyty, extravazální erytrocyty a u silně akutních forem i polynukleáry. Charakteristická je přítomnost erytrocytů v epidermis.

Cévy mohou vykazovat dilataci, lymfocytární infiltraci stěny, endoteliální proliferaci a okluzi [1, 2, 6, 9, 23]. Imunofenotypizace prokazuje převahu CD8 + T lymfocytů – tyto buňky jsou odpovědné za poškození epidermis a nekrózu [2, 6]. Nález T buněčné klonality predikuje možnost přechodu v T buněčný lymfom, což je ale velmi výjimečné [5, 12, 21].

V případě PLC jsou histopatologické znaky podobné, ale méně vyjádřené, chybí zde infiltrace cév zánětlivými buňkami, převládají CD4 + T lymfocyty. U FUMHD se nachází rozsáhlá nekróza epidermis, převládají CD 8+ cytotoxické lymfocyty.

Diferenciální diagnóza zahrnuje varicellu, vulnera insecti, erythema multiforme, dermatitis herpetiformis, nekrotické kožní infekce, vaskulitidy, pityriasis rosea, lymfomatoidní papulózu (v histologickém nálezu velké CD30 + lymfocyty), sekundární syfilis, psoriasis guttata [1, 2, 6, 17].

Terapeutické možnosti jsou – expozice slunečnímu záření, lokální kortikosteroidy, lokální imunomodulátory, perorální antibiotika (erythromycin, tetracyklin), fototerapie UVB 311 nm nebo PUVA, systémové kortikosteroidy, metotrexát, dapson, cyklosporin. U FUMHD je nutná komplexní péče na intenzivním oddělení, anti TNF alfa, intravenózní imunoglobuliny, extrakorporální fotoferéza [1, 6, 8, 10, 13, 16, 18, 19, 20, 22].

Průběh bývá různý, při akutním nástupu trvání v řádu týdnů až měsíců, recidivy se mohou objevit i za několik let nebo může přetrvávat chronicita. V jiných případech jsou všechny léze od počátku chronického charakteru

a výsevy se opakují čas od času po léta, vzácně i s akutními atakami. Literárně se uvádí vztah mezi průběhem u generalizovaného postižení (11 měsíců) a u periferní, na končetinách se vyskytující formy (33 měsíců) [1]. U dětí je průběh delší, rozsah větší a odpověď na terapii horší. Postižení bývá omezeno jen na kůži, zřídka bývají při výsevech nebo před nimi chřipkové příznaky, artralgie a/nebo lymfadenopatie [1, 6].

ZÁVĚR

Pityriasis lichenoides et varioliformis acuta je relativně vzácné onemocnění vyskytující se zejména u dětí a dospělých středního věku. Častěji jsou postiženi muži, onemocnění obvykle nedoprovázejí celkové příznaky. Stanovení diagnózy spočívá v klinickém zhodnocení a histologickém nálezu. Etiopatogeneze není přesně známa, a proto jsou široké i možnosti léčby zahrnující mimo jiné fototerapii, lokální kortikosteroidy, imunomodulátory a antibiotika. Průběh bývá dosti variabilní a rekurence se mohou objevovat i několik let. Vedle akutní formy stojí forma chronická pityriasis lichenoides chronica, která se liší klinicky a histologicky, nikoliv časovým průběhem. Forma FUMHD může končit i fatálně.

LITERATURA

1. BOLOGNIA, J. L., JORIZZO, J. L., RAPINI, R. P. *Dermatology*. Mosby Elsevier, 2008, p. 139–141, ISBN 978-1-4160-2999-1.
2. BOWERS, S., WARSHAW, E. M. Pityriasis lichenoides and its subtypes. *JAAD*, 2006, 55, 4, p. 557–572, quiz p. 573–576.
3. BRAZZINI, B., GHERSETICH, I., URSO, C. et al. Pityriasis lichenoides et varioliformis acuta during pregnancy. *JEADV*, 2001, 15, 5, p. 458–460.
4. DEGOS, R., DUPERRAT, B., DANIEL, F. Le parapsoriasis ulceronecrotique hyperthermique. *Ann. Dermatol. Venereol.*, 1966, 93, p. 481–496.
5. DEREURE, O., LEVI, E., KADIN, M. E. T-cell clonality in pityriasis lichenoides et varioliformis acuta: a heteroduplex analysis of 20 cases. *Arch. Dermatol.*, 2000, 136, p. 1483–1486.
6. FERNANDES, N. F., ROZDEBA, P. J., SCHWARTZ, R. A. et al. Pityriasis lichenoides et varioliformis acuta: a disease spectrum. *Int. J. Dermatol.*, 2010, 49, 3, p. 257–261.
7. HABERMANN, R. Über die akut verlaufende, nekrotisierende unterart der Pityriasis lichenoides (pityriasis lichenoides et varioliformis acuta). *Dermatol. Zeitschr. (Berlin)*, 1925, 45, p. 42–48.
8. HELBLING, I., CHALMERS, R. J. G., YATES, V. M. Febrile ulceronecrotic Mucha-Habermann disease: a rare dermatological emergency. *Clin. Exp. Dermatol.*, 2009, 34, 8, p. 1006–1007.
9. HOOD, A. F., MARK, E. J. Histopathologic diagnosis

- of pityriasis lichenoides et varioliformis acuta and its clinical correlation. *Arch. Dermatol.*, 1982, 118, 7, p. 478–482.
10. LÓPEZ SANGUOS, C., TOLEDO DEL CASTILLO, B., PARRA BLANCO, V. et al. Pityriasis lichenoides et varioliformis acuta. *An. Pediatr. (Barc.)*, 2014, 81, 3, p. 192–193.
 11. LUO, D. Q. Febrile ulceronecrotic Mucha-Habermann disease. *Cutis*, 2013, 92, 5, E9-E12.
 12. MAGRO, C., CROWSON, A. N., KOVATICH, A. et al. Pityriasis lichenoides: a clonal T-cell lymphoproliferative disorder. *Hum. Pathol.* 2002, 33, p. 788–795.
 13. MARENCO, F., FAVA, P., FIERRO, M. T. et al. High-dose immunoglobulines and extracorporeal photochemotherapy in the treatment of febrile ulceronecrotic Mucha-Habermann disease. *Dermatol. Ther.* 2010, 23, 4, p. 419–422.
 14. MEZIANE, L., CAUDRON, A., DHAILLE, F. et al. Febrile ulceronecrotic Mucha-Habermann disease: treatment with infliximab and intravenous immunoglobulins and review of the literature. *Dermatology*, 2012, 225, 4, p. 344–348.
 15. MUCHA, V. Über einen der Parakeratosis variegata (Unna) bzw: Pityriasis lichenoides chronica (Neiser-Juliusberg) nahestehenden eigentümlichen fall. *Arch. Dermatol. Syph. (Wien)*, 1916, 123, p. 586–592.
 16. ROENIGK, H. H. Jr. Pityriasis lichenoides et varioliformis acuta (Mucha-Habermann). *Arch. Dermatol.*, 1971, 104, 1, p. 102–103.
 17. ROGERS, M. Pityriasis lichenoides and lymphomatoid papulosis. *Semin. Dermatol.*, 1992, 11, 1, p. 73–79.
 18. ROSEN I. Pityriasis lichenoides et varioliformis acuta. *Arch. Derm. Syphilol.*, 1946, 54, p. 107.
 19. SEHGAL, V. N., SRIVASTAVA, G., AGGARWAL, A. K. Parapsoriasis: a complex issue. *Skinmed*, 2007, 6, 6, p. 280–286.
 20. ŠTORK, J. et al. *Dermatovenerologie*. Galén: Praha, 2008, p. 184, ISBN 978-80-7262-371-6.
 21. TILLY, J., DROLET, B. A., ESTERLY, N. B. Lichenoid eruption in children. *JAAD*, 2004, 51, p. 606–624.
 22. YANABA, K., ITO, M., SASAKI, H. et al. A case of febrile ulceronecrotic Mucha-Habermann disease requiring debridement of necrotic skin and epidermal autograft. *Br. J. Dermatol.*, 2002, 147, 6, p. 1249–1253.
 23. WOOD, G. S., STRICKLER, J. G., ABEL, E. A. et al. Immunohistology of pityriasis lichenoides et varioliformis acuta and pityriasis lichenoides chronica. Evidence for their interrelationship with lymphomatoid papulosis. *JAAD*, 1987, 16, 3 Pt 1, p. 559–570.

Do redakce došlo dne 14. 9. 2015.

Adresa pro korespondenci :
 prim. MUDr. Lubomír Drlík
 Dermatovenerologické oddělení
 Nemocnice Šumperk, a.s.
 Nerudova 41
 787 52 Šumperk
 e-mail: mudr.drlik@expresmail.cz

EDIČNÍ PLÁN

Česko-slovenská dermatologie, 91. ročník, rok 2016

- Číslo 3: Kontaktní alergie
- Číslo 4: Porokeratózy
- Číslo 5: Molekulární diagnostika v dermatoonkologii
- Číslo 6: Sklerodermie

Česko-slovenská dermatologie, 92. ročník, rok 2017

- Číslo 1: Antimalarika v dermatologii