proLékaře.cz | 2.8.2025

Dermatoskopie nepigmentovaných kožních nádorů. Benigní nemelanocytové nádory

Fikrle T., Pizinger K.

Dermatovenerologická klinika FN a LF UK v Plzni
přednosta prof. MUDr. Karel Pizinger, CSc.

Čes-slov Derm, 91, 2016, No. 2, p. 80–82

Benigních nemelanocytových projevů můžeme vyšetřovat celou řadu, nicméně praktický význam má dermatoskopické vyšetření pouze u omezeného počtu z nich. Na tyto projevy se soustředíme v následujícícm textu. Nejdůležitější je jednoznačně seboroická veruka. Jde o projev velice častý a jeho iritovaná či nepigmentovaná varianta může působit značné diagnostické rozpaky.

Seboroická veruka je jedním z nejčastěji vyšetřovaných pigmentových projevů v každodenní praxi. Přestože je pro dermatologa většina těchto afekcí klinicky jednoznačných, diferenciálně diagnostické potíže oproti melanomu nebo některým dalším pigmentovým projevům nejsou vzácné. Problematické mohou být silně pigmentované i světlé léze nebo také ploché seboroické veruky v obličeji.

Základní dermatoskopická kritéria seboroické veruky jsou vázána na keratinové struktury, jako jsou rohovinové pseudocysty, pseudofolikulární ústí a obraz „gyri et sulci". Projevy bývají nápadně ostře ohraničené. Typickou cévní strukturou pro seboroickou veruku jsou vlásenkovité cévy. Jde o lineární ostře zahnuté cévní struktury, které bývají většinou poměrně drobné, vícečetné a uniformní v rámci vyšetřované léze [1, 2, 3]. Buď spoluvytváří dermatoskopický obraz v části vyšetřovaného projevu, nebo mohou být dominantní strukturou celé léze a pak bývají pravidelně uspořádané (obr. 1). Lze je považovat za poměrně specifické dermatoskopické kritérium. Podle literatury jsou vlásenkovité cévy častější u seboroických veruk lokalizovaných na hlavě a krku. Nápadné jsou u vyvýšených projevů, méně zřetelné u plochých. Jejich nález je spojován především s tzv. iritovanou formou seboroické veruky, u níž bývají vlásenkovité cévy navíc protažené, pokroucené nebo vykazují jistý polymorfismus (obr. 2).

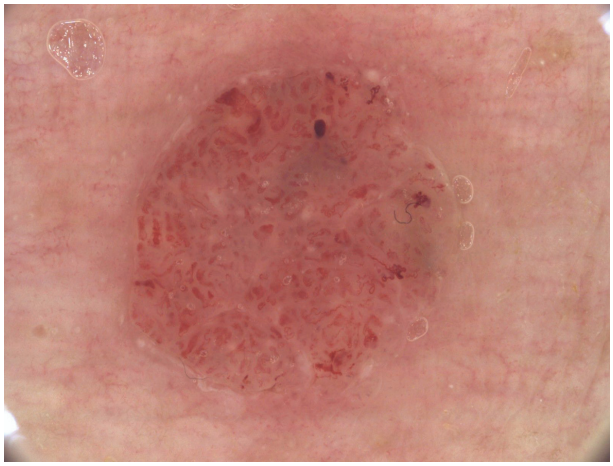

Obr. 2. Iritovaná forma seboroické veruky

Dermatofibrom je častým nálezem hlavně na končetinách mladších pacientů. Může být různě pigmentovaný a někdy napodobuje melanocytové léze. V rámci klinického vyšetření je důležitá palpace, protože dermatofibromy jsou na pohmat tuhé.

Existuje několik popsaných variant dermatoskopického obrazu dermatofibromu. Jejich základem je periferní

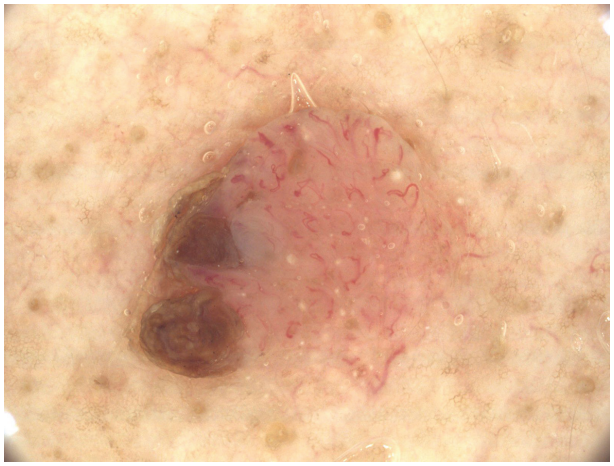

Obr. 1. Seboroická veruka

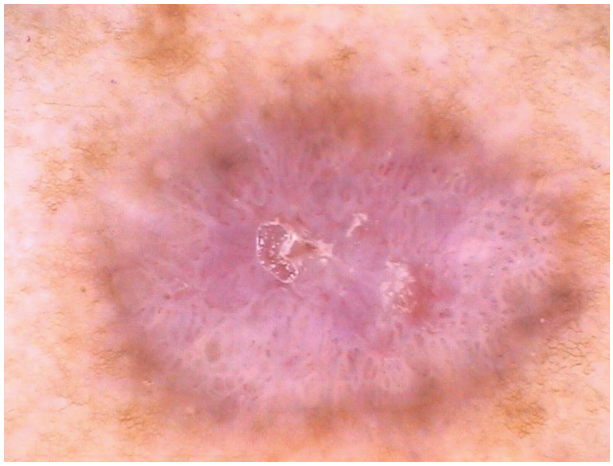

Obr. 3. Dermatofibrom

proLékaře.cz | 2.8.2025

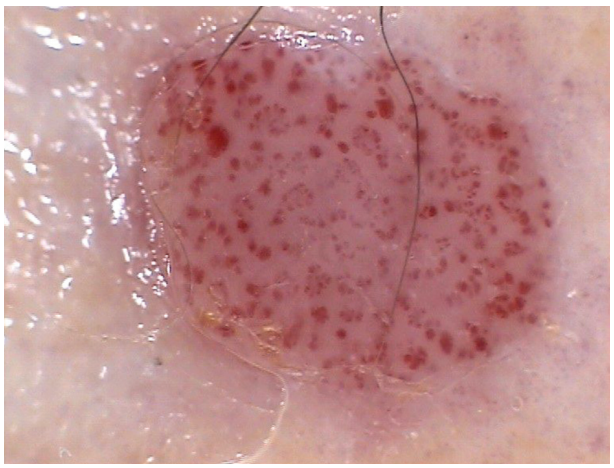

Obr. 4. Akantom ze světlých buněk

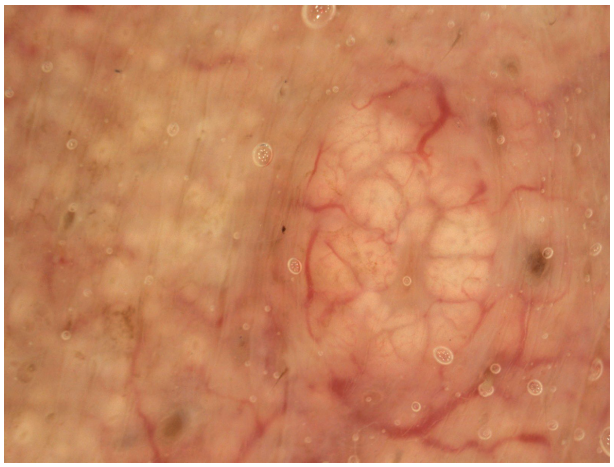

Obr. 5. Sebaceózní hyperplazie

Obr. 6. Virová bradavice

hnědá pigmentace (homogenní nebo tvořená jemnou pigmentovou sítí) a centrální bělavý okrsek. Cévní struktury nejsou v případě dermatofibromu příliš specifickým nálezem, i když jsou popsány přibližně v polovině všech případů [1, 2, 3]. Nacházíme je hlavně ve světlejší centrální části projevu. Podle literatury se asi v 1/3 případů jedná pouze o erytém, u zbývajících nálezů jde o ektazie různého tvaru (tečkovité, jemné lineární nebo dokonce silné lineární větvící se cévy), které ovšem bývají v rámci jedné vyšetřované léze uniformní (obr. 3).

Akantom ze světlých buněk je poměrně vzácný nádor bez pigmentu, jehož klinická diagnóza se stanovuje obtížně. Napodobovat může například bazaliom.

Dermatoskopický obraz je naopak poměrně specifický a základem jsou právě cévní struktury. Na bílém nebo růžovém pozadí jsou pravidelně uspořádány drobné cévy v retikulární konfiguraci, která připomíná řetízky perel [1, 2, 3]. Při menším zvětšení mají cévy tečkovitý charakter, zatímco při větším zvětšení mohou být glomeruloidní nebo keříčkovité (obr. 4).

Sebaceózní hyperplazie je velmi častým nálezem na obličeji starších pacientů. Většinou jde o vícečetné projevy bělavé nebo narůžovělé barvy, které ojediněle mohou napodobovat intradermální névus nebo bazaliom.

Dermatoskopický obraz je specifický a připomíná oblaka před bouří („cumulus sign“) nebo karamelové bonbóny toffee („toffee sign“). Jde o vícečetné, hustě nakupené bělavé globule, které jsou téměř vždy obklopeny periferními silnými lineárními ektaziemi. Tyto ektazie vytváří v ideálním případě jakousi korunu okolo celé léze („crown-like pattern“) a nezasahují, na rozdíl například od bazaliomu, do jejího centra (obr. 5) [1, 2, 3]. Řada pacientů má navíc v okolí projevu nápadné ektazie odpovídající rozaceiformnímu typu kůže.

Verrucae vulgares a verrucae planae zdánlivě nepatří do seznamu tumorů nebo pseudotumorů uváděných v rámci této diferenciální diagnostiky. Typické projevy na rukou a nohou nebo mnohočetné ploché bradavice nečiní diagnostické potíže. U některých solitárních bradavic mimo typické lokalizace může být histopatologický nález překvapením. Spíše než maligní melanom napodobují tyto projevy seboroickou veruku, intradermální melanocytový névus nebo některý z kožních karcinomů.

Základem dermatoskopického obrazu jsou uniformní mnohočetné cévní struktury. Jde většinou o červené tečky obklopené světlejším haló. Nález odpovídá kapilárám v centru jednotlivých hustě nakupených papil (obr. 6) [1]. Na dlaních, ploskách a po traumatizaci se objevují navíc černé tečky nebo červenočerné globule. Někdy bývá viditelná žlutobílá hyperkeratóza.

U jednotlivých případů řady dalších benigních nádorů byl popsán dermatoskopický obraz, jehož součástí jsou cévní struktury (např. ekrinní porom, lymfocytom, mastocytom, některé adnexální tumory a cysty a další). Jde většinou o kazuistická sdělení a dermatoskopický nález nebývá natolik specifický, aby umožnil jednoznačné stanovení diagnózy.

LITERATURA

1. MARTÍN, J. M., BELLA-NAVARRO, R., JORDÁ, E. Vascular patterns in dermoscopy. *Actas Dermosifiliogr.*, 2012, 103, p. 357–375.
2. ROSENDAHL, C., CAMERON, A., TSCHANDL, P.

proLékaře.cz | 2.8.2025

et al. Prediction without Pigment: a decision algorithm for non-pigmented skin malignancy. *Dermatol. Pract. Concept*., 2014, 4, 1, p. 59–66.
3. ZALOUDEK, I., KREUSCH, J., GIACOMEL, J. et al. How to diagnose nonpigmented skin tumors: A review of vascular structures seen with dermoscopy. Part II. Nonmelanocytic skin tumors. *J. Am. Acad. Dermatol.*, 2010, 63, p. 377–386.

Do redakce došlo dne 6. 11. 2015.

Adresa pro korespondenci:
doc. MUDr. Tomáš Fikrle, Ph.D.
Dermatovenerologická klinika LF UK a FN
Dr. E. Beneše 13
305 99 Plzeň
e-mail: fikrle@fnplzen.cz