proLékaře.cz | 15.2.2026



# Klinický prípad: Solitárna papulózna lézia na tvári

**Szép Z.**[1, 2]

[1]Cytopathos, s. r. o. – laboratórium bioptickej a cytologickej diagnostiky, Bratislava
riaditeľ doc. MUDr. Dušan Daniš, CSc.
[2]Výučbová kožná ambulancia I. Katedry dermatovenerológie LF SZU a Onkologického ústavu sv. Alžbety, s. r. o., Bratislava
vedúci katedry MUDr. Zoltán Szép, PhD.

*Čes-slov Derm, 91, 2016, No. 1, p. 22–24*

Pacientkou bola 53-ročná žena, ktorá posledný rok pozorovala pomalý rast malej papulóznej eflorescencie pod pravou nazolabiálnou ryhou. Lézia bola dobre ohraničená, vyklenutá, farby kože, veľkosti 5 x 5 mm (obr. 1). Nespôsobovala žiadne subjektívne ťažkosti. Zápalové zmeny neboli prítomné. Po dosiahnutí uvedenej veľkosti sa ďalší rast prejavu zastavil. Poranenie v uvedenej oblasti negovala, anamnesticky nebolo možné zistiť žiadne provokačné faktory. Pacientka iné kožné ochorenie nemala. Liečila sa na hypertenznú chorobu, bola dlhodobo nastavená na liek s účinnou látkou enalaprilu. Inak jej osobná a rodinná anamnéza bola bez pozoruhodností.

Pri dermatologickom vyšetrení bola lézia palpačne pružná, nebolestivá. Dermatoskopicky neboli prítomné žiadne diagnostické zmeny. Pacientka z estetických dôvodov žiadala o odstránenie lézie. Prejav bol odstránený na chirurgickej ambulancii metódou skalpelovej excízie. Excidát bol vyšetrený histologicky a imunohistochemicky.

**Obr. 1.**

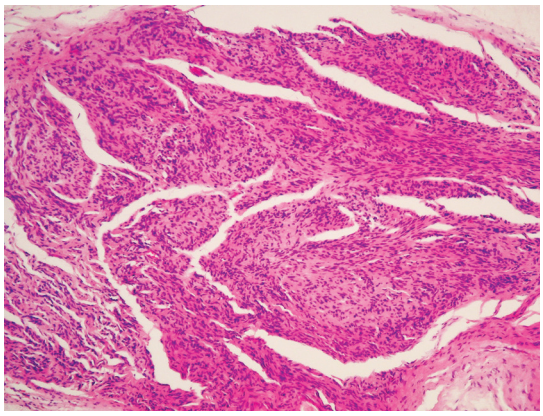

**Obr. 2.**

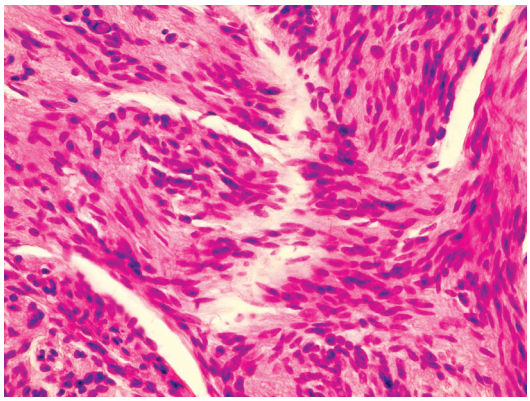

**Obr. 3.**

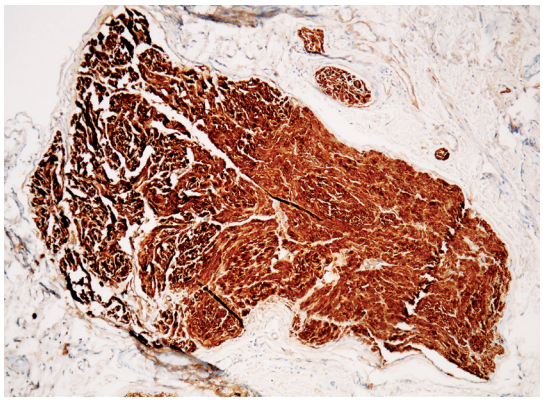

**Obr. 4.**

proLékaře.cz | 15.2.2026

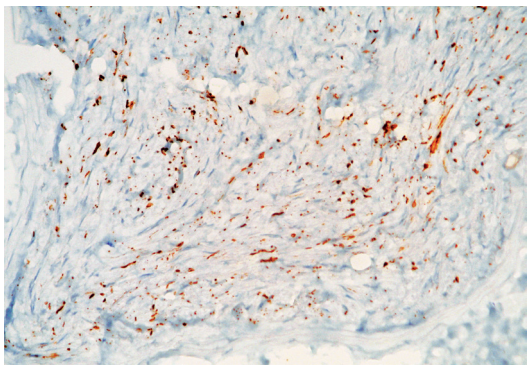

**Obr. 5.**

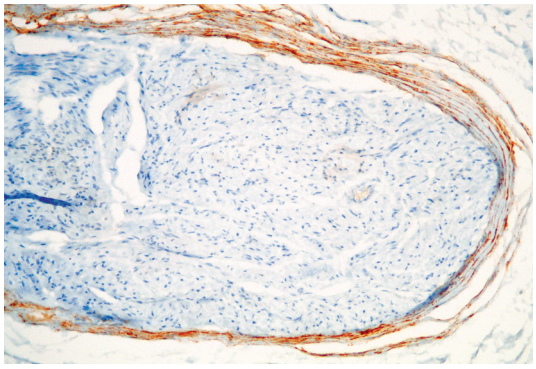

**Obr. 6.**

## HISTOLOGICKÝ NÁLEZ

V histologickom obraze bol prítomný ohraničený dermálny tumor s veľmi tenkým fibróznym púzdrom. Na viacerých miestach bolo možné pozorovať intratumorózne štrbiny (obr. 2). Tumor sa skladal zo zväzkov predĺžených, vretenovitých buniek s ružovou eozinofilnou cytoplazmou a tmavými zvlnenými jadrami (obr. 3). Atypie a mitózy neboli prítomné. Bunky imunohistochemicky vykazovali difúznu pozitivitu S100 proteínu (obr. 4). Pozitívne farbenie na neurofilamenty (neurofilamín) dokázalo prítomnosť tenkých nervových vláken (axónov) vo vnútri lézie (obr. 5). Vretenovité bunky v tenkom púzdre lézie vykazovali EMA pozitivitu (obr. 6).

## ZÁVER

**Palisádovaný enkapsulovaný neuróm**
(Solitárny cirkumskriptný neuróm)

Operačná rana sa zahojila bez komplikácií. Lézia bola excíziou kompletne odstránená, recidíva nevznikla. Nové prejavy sa inde nevytvorili. Pacientka bola poučená o charaktere lézie. Ďalšie kontroly neboli indikované.

## DISKUSIA

Palisádovaný enkapsulovaný neuróm je relatívne vzácnou léziou. Bol opísaný Reedom et al. v roku 1972 [12]. ***Klinicky*** ide o benígnu, solitárnu, pomaly rastúcu, nebolestivú léziu farby kože, väčšinou veľkosti 5 mm (väčšie lézie do 10 mm). Prejav je obvykle lokalizovaný na tvári (hlavne na nose, v oblasti nazolabiálnych rýh alebo na lícach) [4, 9]. Iné časti tváre a krk sú postihnuté vzácnejšie. Extrémne vzácnou lokalizáciou bol glans penis [11] a ruky [7], viac prípadov bolo opísaných na sliznici dutiny ústnej [8]. Viacpočetné lézie sú tiež veľmi vzácne [7]. Bol publikovaný jeden prípad zosteriformného usporiadania viacpočetných lézií [6]. Asociácia so syndrómami (NF1 a MEN-2b) nebola opísaná [5]. Lézia sa vyskytuje u osôb stredného veku alebo u starších ľudí, obe pohlavia sú postihnuté rovnakou mierou. Etiológia nie je známa. Palisádovaný enkapsulovaný neuróm sa považuje za neurálny hamartóm alebo za benígny neurálny tumor zo Schwannových buniek [5, 10], aj keď niektoré práce uvažujú o tom, že ide skôr o regeneratívnu léziu po minimálnej traume v mieste vzniku [4]. Existujú aj názory, že ide o špeciálny histologický variant neurofibrómu, bez asociácie s neurofibromatózou 1 [5].

V ***histologickom obraze*** nachádzame dobre ohraničený solitárny uzol v dermis. Multinodulárny alebo plexiformný rast je vzácnosťou [1]. Uzol je ohraničený tenkým perineurálnym púzdrom, bunky perineuria vykazujú EMA pozitivitu. Vlastný uzol je tvorený krátkymi zväzkami uniformných, vretenovitých nádorových buniek so svetlou eozinofilnou cytoplazmou a predĺženými, zvlnenými, tmavými, hyperchromatickými jadrami [3, 5]. Bunky zväzkov vykazujú difúznu S100 pozitivitu [2, 9]. Zväzky obsahujú aj axóny s pozitivitou na neurofilamín [2, 9]. Nádorové atypie nie sú prítomné, vzácne možno pozorovať veľmi ojedinelé normálne mitózy. Typické sú intratumorózne arteficiálne štrbiny [3]. Pri elektrónovomikroskopickom vyšetrení bola dokázaná prítomnosť nemyelinizovaných alebo čiastočne myelinizovaných C vláken v lézii a známky regenerácie nervových vláken [4].

V *klinickej* ***diferenciálnej diagnostike*** je potrebné odlíšiť fibróznu papulu nosa/tváre, intradermálny melanocytový névus, bazocelulárny karcinóm, adnexálne tumory, cysty [4, 7]. Odlíšenie je možné pomocou histopatologického vyšetrenia kompletne excidovanej lézie. V *histologickej diferenciálnej diagnostike* je potrebné odlíšiť predovšetkým schwannóm (neurinóm) [3, 5]. Schwannómy majú dobre vyvinuté púzdro a neobsahujú intratumorózne štrbiny, ktoré sú charakteristické pre palisádovaný enkapsulovaný neurom. Schwannómy tiež vykazujú väčšiu variabilitu bunkovej hustoty v rámci tumoru s charakteristickým rozdelením na zóny Antoni A a B. Na rozdiel od palisádovaného enkapsulovaného neurómu, schwannómy neobsahujú nervové vlákna vo vnútri nádoru, ale na jeho periférii.

Palisádovaný enkapsulovaný neuróm je benígnou léziou a *nevyžaduje* ***liečbu***. Obvykle je odstránený z estetických dôvodov alebo pre diagnostické nejasnosti. Vhodnou a postačujúcou metódou liečby je *kompletná chirurgická excízia* lézie [3, 5]. Po kompletnom odstránení lézie recidívy nevznikajú.

proLékaře.cz | 15.2.2026

## LITERATÚRA


1. ARGENYI, Z. B., COOPER, P. H., SANTA CRUZ, D. Plexiform and other unusual variants of palisaded encapsulated neuroma. *J. Cutan. Pathol.,* 1993, 20, 1, p. 34–39.
2. ARGENYI, Z. B. Immunohistochemical characterization of palisaded encapsulated neuroma. *J. Cutan. Pathol.,* 1990, 17, 6, p. 329–335.
3. BUSAM, K. J. et al. *Dermatopathology.* (a volume in the series Foundations in Diagnostic Pathology). 1st ed., Saunders Elsevier: USA, 2010, p. 536. ISBN 978-0-443-06654-2.
4. DOVER, J. S., FROM, L., LEWIS, A. Palisaded encapsulated neuromas. A clinicopathologic study. *Arch. Dermatol.,* 1989, 125, 3, p. 386–389.
5. FOLPE, A. L., INWARDS, C. Y. et al. *Bone and Soft Tissue Pathology* (a volume in the series Foundations in Diagnostic Pathology), 1st ed., Saunders Elsevier: USA, 2010, p. 197–199. ISBN 978-0-443-06688-7.
6. HALDER, C., SEN, S., GANGOPADHYAY, A. et al. Zosteriform palisaded encapsulated neuroma: an unusual presentation. *Indian J. Dermatol.,* 2013, 58, 6, p. 492.
7. JOKINEN, C. H., RAGSDALE, B. D., ARGENYI, Z. B. Expanding the clinicopathologic spectrum of palisaded encapsulated neuroma. *J. Cutan. Pathol.,* 2010, 37, 1, p. 43–48.
8. KOUTLAS, I. G., SCHEITHAUER, B. W. Palisaded encapsulated („solitary circumscribed“) neuroma of the oral cavity: a review of 55 cases. *Head Neck Pathol.,* 2010, 4, 1, p. 15–26.
9. MEGAHED, M. Palisaded encapsulated neuroma (solitary circumscribed neuroma). A clinicopathologic and immunohistochemical study. *Am. J. Dermatopathol.,* 1994, 16, 2, p. 120–125.
10. MISAGO, N., TODA, S., NARISAWA, Y. The relationship between palisaded encapsulated neuroma and the mucocutaneous neuroma seen in multiple endocrine neoplasia 2b syndrome: a histopathologic and immunohistochemical study. *Am. J. Dermatopathol.,* 2014, 36, 7, p. 562–569.
11. NAVARRO, M., VILATA, J., REQUENA, C. et al. Palisaded encapsulated neuroma (solitary circumscribed neuroma) of the glans penis. *Br. J. Dermatol.,* 2000, 142, 5, p. 1061–1062.
12. REED, R. J., FINE, R. M., MELTZER, H. D. Palisaded, encapsulated neuromas of the skin. *Arch Dermatol.,* 1972, 106, 6, p. 865–870.


*Do redakce došlo dne 9. 1. 2016.*

*Adresa pro korespondenci:*
*MUDr. Zoltán Szép, PhD.*
*Cytopathos, spol. s r.o.*
*Katedra dermatovenerológie LF SZU a OÚSA*
*Limbová 5*
*833 07 Bratislava*
*Slovenská republika*
*e-mail: szep@cytopathos.sk*