proLékaře.cz | 14.2.2026

Klinický případ: Svědivý generalizovaný papulózní exantém

Streitbergová L., Dudková S., Bucifalová M., Štork J.

Dermatovenerologická klinika 1. LF UK a VFN
přednosta prof. MUDr. Jiří Štork, CSc.

Čes-slov Derm, 89, 2014, No. 6, p. 275–277

Pro svědivý exantém se k vyšetření dostavil 51letý muž. V rodinné anamnéze udával u svého otce nekomplikovaný diabetes mellitus 2. typu. Sám se dosud s ničím neléčil, anamnesticky byl v roce 2011 pouze upozorněn na vyšší hladinu cholesterolu. Pacient udával 2 týdny trvající svědivý exantém. Ke vzniku projevů došlo týden po ukončené terapii respiračního infektu Azitromycinem. První projevy se objevily na bércích s postupnou progresí na trup a horní končetiny. Při klinickém vyšetření byly na kůži břicha a končetin přítomny polotuhé růžové papuly místy s bledým halo, při vitropresi s naznačeným žlutavým odstínem (obr. 1, 2). Byla provedena probatorní excize z projevu levé hýždě (obr. 3, 4)

Obr. 1.

Obr. 2.

Obr. 3.

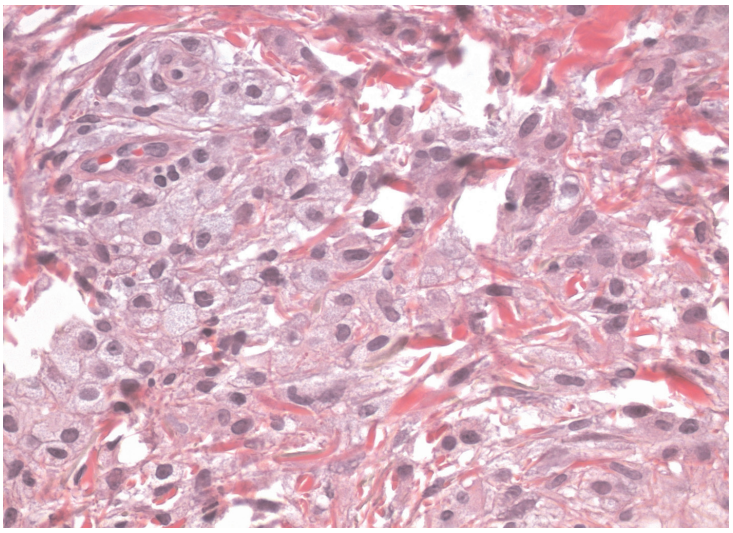

Obr. 4.

proLékaře.cz | 14.2.2026

HISTOPATOLOGICKÝ NÁLEZ

Epidermis vykazovala ložiskově nevýrazné známky spongiózy, lymfocytární exocytózu a parakeratózu v rohové vrstvě. V horním koriu byly patrné shluky převážně středně velkých buněk se světlou pěnitou cytoplazmou uspořádaných intersticiálně i ve shlucích s příměsí perivaskulárního lymfocytárního infiltrátu a ojedinělou přítomností eozinofilů, místy erytrocytární extravazáty. V místech shluku těchto buněk byl patrný mucin v alciánové modři, barvení na elastiku a amyloid a metodou PAS bez pozoruhodností. Nález podporuje diagnózu eruptivního xantomu.

Závěr
Xanthoma eruptivum.

PRŮBĚH

U pacienta byla zjištěna obezita (BMI 39,07; obvod pasu 128 cm). V den vyšetření byly provedeny krevní odběry, ve kterých dominovaly výrazně zvýšené hodnoty lipidů v séru - cholesterol 26,92 mmol/l (norma 2,90–5,20 mmol/l), TAG 95,20 mmol/l (norma 0,45-1,70 mmol/l), silně chylózní sérum, dále byla zjištěna hyperglykémie – glukóza 21,7 mmo/l (norma 3,90–5,60 mmol/l), glykosurie – glukóza moč > 56 mmol/l a mírná elevace C-reaktivního proteinu – CRP 13,5 mg/l (norma do 5 mg/l), ostatní biochemické parametry byly v normě.

Celkové interní vyšetření vedlo k nasazení kombinované terapie diabetes mellitus inzulin s metforminem, hyperlipidémie byla korigována fibrátem a omega 3 mastnými kyselinami, hypertenze perindoprilem. Po 3,5 měsících terapie došlo v laboratorních nálezech k významnému snížení hladin lipidů (cholesterol 6,64 mmol/l; TAG 1,71 mmol/l) a normalizovala se i hladina glykémie (glukóza sérum 5,4 mmo/l). Léčba vedla ke kompletní regresi přítomných xantomů, ojediněle přetrvávaly hyperpigmentace.

DISKUSE

Eruptivní xantomy jsou jednou z klinických forem xantomů vznikající na podkladě nahromadění depozit lipidů v kůži. Klinicky se jedná o červenožluté papuly, noduly, či plošné útvary, které jsou podmíněné nahromaděním makrofágů obsahujících fagocytované lipidy [3, 13, 18]. Velikost lézí bývá 2–5 mm [2]. Časné léze mohou být obklopeny erytematózním halo. Vyskytují se na hýždích, extenzorových partiích končetin, ale mohou být lokalizovány i v axilách, loketních a podkolenních jamkách, na rtech, očních víčkách a uších [3, 11]. Po normalizaci lipidů zůstávají hyperpigmentace [3]. Pro eruptivní xantomy je typické, že vznikají náhle v průběhu několika dní až týdnů. Projevy mohou být doprovázeny pruritem. Vlivem Köbnerova izomorfního fenoménu mohou mít lineární uspořádání [7]. U dospělých jedinců je vznik eruptivních xantomů asociován s chylomikronémií a zvýšenou koncentrací triacylglyceridů (TAG > 30 mmol/l).

Lipidy (cholesterol, triglyceridy) jsou látky ve vodě nerozpustné, které jsou ve vodním prostředí plazmy transportovány vazbou na bílkoviny (apolipoproteiny). Tyto částice se nazývají lipoproteiny. Jádro lipoproteinu je tvořeno hydrofobními lipidy – triacylglyceroly a estery cholesterolu. Hydrofilní plášť se skládá z fosfolipidů, volného cholesterolu a apolipoproteinu.
Lipoproteiny se dělí na základě jejich hustoty a fyzikálních vlastností na:

- CH – chylomikrony – triglyceridy 86 %, cholesterol 5 %
- VLDL – lipoproteiny o velmi nízké hustotě (very low density lipoproteins) – triglyceridy 55 %, cholesterol 19 %
- IDL – lipoproteiny o střední hustotě (intermediate density lipoproteins) – cholesterol 38 %, triglyceridy 23 %
- LDL – lipoproteiny o nízké hustotě (low density lipoproteins) – cholesterol 50 %, triglyceridy 6 %
- HDL – lipoproteiny o vysoké hustotě (high density lipoproteins) – cholesterol 19 %, triglyceridy 4 % [2, 12].

Xantomy vznikají buď na vrozeném podkladě (např. familiární hypertriacylglycerolémie, familiární deficit lipoproteinové lipázy, familiární hypertriacylglycerolémie s chylomikronémií) nebo na podkladě sekundárním (např. diabetes mellitus, abúzus alkoholu, hypotyreóza, jaterní cholestáza, pankreatitida, nefrotický syndrom, Cushingův syndrom, terapie retinoidy, glukokortikoidy, estrogeny aj.) nebo jejich vzájemnou kombinací [5, 6, 10, 16]. Podle klasifikace hyperlipoproteinémií podle Fredericksona jde o I, IV a V typ, které jsou charakterizovány vysokou koncentrací VLDL lipoproteinů a chylomikronů [1]. Při patogenezi vzniku xantomů se uplatňuje extravazální průnik lipoproteinů o LDL liporoteinů do intersticia kůže, kde jsou ve vazbě s proteoglykany fagocytovány makrofágy, jež se mění v pěnité buňky až obrovské Toutonovy buňky s věncovitým centrálním uspořádáním jader a pěnitou cytoplazmou. Podle klinického obrazu se obecně xantomy dělí na šlachové, plošné, tuberózní a eruptivní. Vzácnou skupinu představují xantomy diseminované [3, 13, 18].

U pacienta se jednalo o eruptivní xantomatosis diabeticorum při diabetes 2. typu se smíšenou hyperlipidémií. Podle dostupné literatury se přibližně u 30 % diabetiků vyvíjí sekundární hyperlipoproteinémie. U diabetu 2. typu převažuje smíšená porucha lipidů – hypertriacylglycerolémie a hypercholesterolémie [17]. V etiopatogenezi se uplatňuje vliv inzulinu na intracelulární aktivitu cAMP fosfodiesterázy a lipoproteinové lipázy, dále při dekompenzaci diabetu dochází ke zvýšení lipolýzy [15]. Xantomatóza se řadí mezi kožní komplikace diabetes mellitus, které se většinou objevují při metabolické dekompenzaci a při úpravě hodnot glykémie mizí. U pacientů s xantomatosis diabeticorum se pravidelně vyvíjí lipemia retinalis, dále vznikají poruchy koagulační rovnováhy se sklony k trombózám a celý stav může vyústit v těžkou akutní pankreatitidu [17]. Pacient byl stran těchto možných komplikací následně vyšetřen na očním oddělení, kde ložiskové diabetické změny sítnice prokázány nebyly. Na sonografickém vyšetření břicha byla zjištěna steatóza jater, oblast pankreatu byla nepřehledná.

proLékaře.cz | 14.2.2026

Stanovení diagnózy se opírá především o klinický obraz, vyšetření hladin lipidů v séru a histologickou verifikaci kožních projevů. Histopatologicky jsou přítomny v horním středním koriu četné pěnité buňky, extracelulárně jsou přítomna depozita lipidů, někdy mohou být v dermis přítomny i obrovské buňky Toutonovy [1, 4].

V diferenciální diagnóze je třeba myslet na histiocytózu, polékový exantém, amyloidózu, juvenilní xantogranulom či ostatní druhy xantomů.

Terapie xantomatózy by měla být zaměřena na úpravu metabolismu lipidů režimovými opatřeními a farmakoterapií. Ve většině případů jde především o terapii základního onemocnění, které dyslipidémii podmiňuje nebo zhoršuje [8]. Pacientovi se doporučuje nízkotučná dieta, omezení cukrů a abstinence alkoholu. Terapie se zahajuje fibráty. Současně podáváné omega-3 nenasycené mastné kyseliny zvyšují efekt léčby. Pro normalizaci hladin lipidů je někdy nutné léčbu kombinovat se statiny – atorvastatin, rosuvastatin. V případě přítomnosti diabetické dyslipidemie je součástí léčby kompenzace diabetu inzulinem či perorálními antidiabetiky [5]. Přetrvávající xantomy mohou být odstraněny léčbou chirurgickou, kryoterapií či mohou být ošetřeny laserem [15]. Výborného kosmetického efektu lze dosáhnout užitím pulzního barvivového laseru (PDL), Nd-Yag laserem či erbiovým laserem [18].

Prognóza onemocnění je velmi příznivá. Kožní projevy jsou většinou plně reverzibilní a mizí za několik týdnů po normalizaci plazmatických koncentrací triacylglycerolů [17].

Kožní projevy mohou být časným varováním nebo pozdním příznakem chronického onemocnění [9]. Xantomy mohou být často jediným klinickým příznakem dosud nerozpoznané dyslipidémie. Jejich správná diagnostika je velmi důležitá z důvodu včasného záchytu pacientů s poruchou lipidového metabolismu, u kterých následná terapeutická opatření minimalizují další rizika orgánových komplikací.

LITERATURA

1. BITO, T., KAWAKAMI, C., SHIMAJIRI, S., TOKURA, Y. Generalized eruptive xanthoma with prominent deposition of naked chylomicrons: evidence for chylomicrons as the origin of urate-like crystals. *Journal of Cutaneous Pathology*, 2010, 37, 11, p. 1161–1163.
2. BURNS, T., BREATHNACH, S., COX, N., GRIFFITHS, CH., *Rook'sTextbook*. 8th ed. , 2010, by Blackwell Publishing Ltd, 59.81- 59. 103 ISBN: 978-1-4051-6169-5.
3. CETKOVSKÁ, P., PIZINGER, K., ŠTORK, J. *Kožní změny u interních onemocnění*. Praha: Grada Publishing, a. s., 2010, 240 s. ISBN 978-80-247-1004-4.
4. DIGBY, M., BELLI, R., MCGRAW, T., LEE, A. Eruptive Xanthomas as a Cutaneous Manifestation of Hypertriglyceridemia: A Case Report. *Journal Of Clinical & Aesthetic Dermatology*, 2011, 4(1), p. 44–46.
5. KARÁSEK, D., VAVERKOVÁ, H., NOVOTNÝ, D. Eruptivní xantomatóza jako první manifestace diabetes mellitus. *Interní medicína pro praxi*, 2013, 15, 10, s. 314–316.
6. LADIZINSKI, B., LEE, K. C. Eruptive xanthomas in a patient with severe hypertriglyceridemia and type 2 diabetes. *CMAJ: Canadian Medical Association Journal*, 2013, 185, 18, p. 1600.
7. LOECKERMANN, S. S., BRAUN-FALCO, M. M. Eruptive xanthomas in association with metabolic syndrome. *Clinical & Experimental Dermatology*, 2010, 35, 5, p. 565–566.
8. MOTYKOVÁ, E., VRABLÍK, M. Eruptivní xantomatóza. *Medicína pro praxi*, 2012, 9, 2, s. 82.
9. NEKI, N. S., MANI, T., GUPTA, H., SINGH, M., SHAH, D. M., SONI, M. Eruptive Xanthomas as a Cutaneous Manifestation of Hypertriglyceridemia. *JK Science*, 2013, 15, 4, p. 213.
10. SHINOZAKI, S., ITABASHI, N., ROKKAKU, K., ICHIKI, K., NAGASAKA, S., OKADA, K., ISHIBASHI, S. Diabetic lipemia with eruptive xanthomatosis in a lean young female with apolipoprotein E4/4. *Diabetes Research & Clinical Practice*, 2005, 70, 2, p. 183-192.
11. SMOLLER, B. R., RONGIOLETTI F., *Clinical and Pathological Aspects of Skin Diseases in Endocrine, Metabolic, Nutritional and Deposition Disease*. Publishing by Springer, 2010, s. 58, ISBN: 978-1-60761-181-3.
12. SVAČINA, Š. et al. *Klinická dietologie*. Grada Publishing a. s.: Praha, 2008, s. 213–215.
13. ŠTORK JIŘÍ et al. *Dermatovenerologie*. 2. vyd. Praha: Galén, 2013, 502 s. ISBN: 978-80-7262-898-8.
14. URBÁNEK, J., TICHÝ, M. Kožní projevy dyslipidemie. *Interní medicína pro praxi*, 2011, 13, 3, s. 138–139.
15. VOHRADNÍKOVÁ, O., PERUŠIČOVÁ, J. *Kožní projevy při diabetes mellitus*. Praha: Maxdorf, 1996, 159 s. ISBN: 80-85800-38-1.
16. WOLLFF, K. et al. *Fitzpatrick's dermatology in general medicine*. 7th ed. New York: McGraw-Hill, 2007, 2748 p. ISBN: 978-0-07-146690-5.
17. ZADÁK, Z. Kožní projevy hyperlipidemie u diabetiků z pohledu internisty. *Vnitřní lékařství*, 2006, 52, 5, s. 465–469.
18. ZAREMBA, J., ZACZKIEWICZ, A., PLACEK, W. Eruptive xanthomas. *Advances In Dermatology & Allergology/Postepy Dermatologii I Alergologii*, 2013, 30, 6, p. 399–402.

Do redakce došlo dne 14. 11. 2014.

Adresa pro korespondenci:
MUDr. Lucie Streitbergová
Dermatovenerologická klinika 1. LF UK a VFN
U Nemocnice 499/2
128 08 Praha 2
e-mail: lucie.streitbergova@vfn.cz