proLékaře.cz | 28.11.2026

Hepatitida jako vzácný projev sekundární syfilis – popis případu

Kopová R., Vavříková L., Tichý M.

Klinika chorob kožních a pohlavních LF UP a FN Olomouc
přednosta odb. as. MUDr. Martin Tichý, Ph.D.

SOUHRN

Incidence syfilis v ČR je v posledních letech stále poměrně vysoká, zejména v rizikové skupině mužů, kteří mají sex s muži. Sekundární stadium syfilis se může manifestovat variabilními příznaky kožními i orgánovými. Postižení jater v podobě hepatitidy patří k vzácným projevům této pohlavně přenosné nákazy. Autoři prezentují případ muže s bisexuálním zaměřením, kterému byla diagnostikována sekundární syfilis během vyšetřování pro akutně vzniklý ikterus. Včasné stanovení správné diagnózy a cílená terapie vedly k úplnému ústupu příznaků pacienta.
Klíčová slova: sekundární syfilis – hepatitida – diferenciální diagnostika – léčba

SUMMARY

Hepatitis as a Rare Symptom of Secondary Syphilis – Case Report

Syphilis incidence is still quite high in the Czech Republic, especially in the risk community of men who have sex with other men. Secondary syphilis is characterized by various skin and organ symptoms. Liver involvement - hepatitis belongs to the rare symptoms of this sexually transmitted infection. Authors present a case of a bisexual man in whom secondary syphilis was revealed during the diagnostic process due to acute jaundice. Early diagnosis and targeted therapy lead to the complete recovery of the patient
Key words: secondary syphilis - hepatitis – diferential diagnosis – therapy

Čes-slov Derm, 89, 2014, No. 6, p. 278–281

ÚVOD

Syfilis je infekční onemocnění způsobené spirochetou *Treponema pallidum*. Přenos se děje nejčastěji pohlavním stykem mikrotraumaty na sliznicích, patogenní spirochety však mohou proniknout i přes intaktní sliznici [5, 10]. Incidence syfilis v ČR měla od roku 2006 stoupající tendenci, v přepočtu na 100 tisíc obyvatel se zvýšila ze 4,9 případů v roce 2006 na 9,7 případů v roce 2010, poté došlo k mírnému poklesu na 6,6 případů na 100 tisíc obyvatel v roce 2012 [5]. Za významné rizikové faktory pro šíření nákazy lze dnes považovat mimo jiné rozšíření nebezpečných sexuálních praktik, zejména mezi muži majících sex s muži (MSM) [5, 9].

Sekundární syfilis představuje progresivní fázi časné získané syfilis a je charakterizována multisystémovým postižením. Příznaky se objevují v rozmezí od 8 týdnů do 2 let od primoinfekce. Klinické projevy nejčastěji zahrnují makulopapulózní exantém s postižením dlaní a plosek, condylomata lata a generalizovanou lymfadenopatii; hepatitida je projevem vzácným. Případy syfilitické hepatitidy jsou častěji pozorovány u HIV-pozitivních pacientů, a to zejména ve stadiu rozvinutého AIDS (Acquired Immune Deficiency Syndrom) [3, 7, 8].

Autoři prezentují případ imunokompetentního pacienta se zjištěnou sekundární syfilis, diagnostikovanou v průběhu vyšetřování pro akutní cholestatický syndrom.

POPIS PŘÍPADU

Pacientem byl 35letý muž s 6týdenní anamnézou exantému v obličeji, na trupu, horních končetinách, na genitálu a palmoplantárně. Pacient zároveň pozoroval nebolestivé zduření uzlin v obou tříslech. Za 3 týdny po vzniku kožních potíží se přidalo nechutenství, pobolívání v epigastriu a pravém hypochondriu. Vzniklé zažívací potíže se projevily hmotnostním úbytkem 5 kg během 2 týdnů. V posledních dnech před přijetím k hospitalizaci měl pacient intermitentní subfebrilie, stěžoval si na zvýšenou únavnost a polyartralgie a objevil se ikterus. S podezřením na virovou hepatitidu byl hospitalizován na infekčním oddělení. Sérologicky byla vyloučena virová hepatitida A, B i C a vzhledem k pozitivním vyhledávacím reakcím na syfilis byl pacient přeložen na kožní kliniku.

proLékaře.cz | 28.11.2026

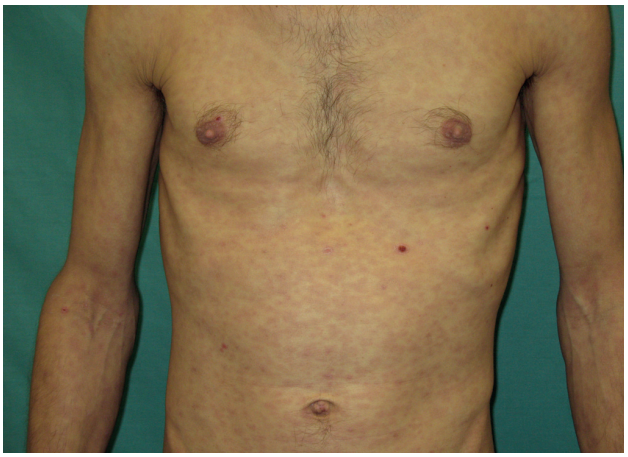

Obr. 1. Generalizovaný makulózní exantém, drobné povrchové exkoriace a iktterické zbarvení kůže

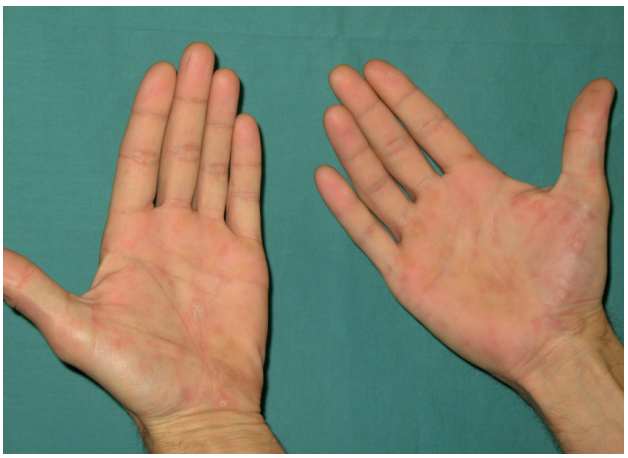

Obr. 2. Makulopapulózní exantém ve dlaních



Obr. 3. Makulopapulózní exantém na chodidlech

Při přijetí v objektivním nálezu dominoval generalizovaný makulózní exantém a celkové iktterické zbarvení kůže a sklér (obr. 1). V oblasti obličeje kolem úst a také ve dlaních a na chodidlech měly kožní projevy makulopapulózní charakter (obr. 2, 3). Disperzně na integumentu byly přítomny drobné eroze a exkoriace, které byly důsledkem generalizovaného pruritu. V obou tříslech byly výrazně zvětšené nebolestivé uzliny a současně přetrvávaly výše uvedené subjektivní potíže a subfebrilie. Pacient byl astenického habitu s aktuálním BMI (Body Mass Index) 18,2.

Osobní anamnéza byla bez pozoruhodností. Za zmínku stojí pouze gastroezofageální reflux, pro který byl pacient dispenzarizován ve spádové gastroenterologické ambulanci. Při pyróze užíval lansoprazol v dávce 15 mg pro die, jiné léky nebral. Pacient byl svobodný, bezdětný a žil s rodiči. Významná byla sexuologická anamnéza – před 2 lety měl pacient sexuální styk se stálou partnerkou a přibližně 3 měsíce před vznikem potíží měl nechráněný pohlavní styk s dvěma náhodnými partnery mužského pohlaví. Pacient kouřil asi 20 cigaret denně a průměrně zkonzumoval 3 piva za den. Užívání drog negoval. Pracoval jako automechanik, alergie neudával. Rodinná anamnéza byla bez záchytu sledovaných chorob.

V provedených laboratorních nálezech dominovala elevace jaterních enzymů – ALT 2,43 µkat/l, AST 1,72 µkat/l, ALP 12,86 µkat/l, GGT 5,39 µkat/l. Z dalších patologických nálezů byly přítomny zvýšené sérové hodnoty bilirubinu celkového 157 µmol/l a konjugovaného 120 µmol/l, hypalbuminémie 31,7 g/l, hypochromní anémie (hemoglobin 107 g/l) a elevace markerů zánětu (CRP 83 mg/l, leukocytóza 15 x 10^9/l). Diagnóza syfilis byla potvrzena škálou sérologických testů – kromě vyhledávacích reakcí bylo pozitivní i celé spektrum konfirmačních testů (RPR, TPHA, FTA-ABS, ELISA IgG, IgM, Western blot IgG, IgM – vše pozitivní). Kromě diagnózy syfilis byla rovněž přítomna uretritida kombinované etiologie – kultivačně byl potvrzený nález *Staphylococcus aureus* +, *Streptococcus* species + a *Staphylococcus* species +, sérologicky byla prokázána aktivní chlamydiová a mykoplasmová infekce metodou ELISA s pozitivitou protilátek proti *Chlamydia* species ve třídě IgM (index 1,779 – norma do 0,85) a negativním indexem ve třídě IgA a IgG a s pozitivitou protilátek proti *Mycoplasma pneumoniae* ve třídě IgM (index 1,380 – norma do 0,959) a negativním indexem ve třídě IgG. Gonorrhea a HIV infekce byly vyloučeny, stejně jako infekce *Chlamydia trachomatis*.

Ve spolupráci s hepatologem byla ultrazvukovým vyšetřením vyloučena obstrukce ve žlučových cestách a podrobným vyšetřením také autoimunitní hepatitida. Ultrasonografie neprokázala ani jiné patologické změny v oblasti hepatobiliárního systému. Sérologie virových hepatitid A, B i C byla opakovaně negativní, nepotvrdila se ani cytomegalovirová infekce a infekční mononukleóza. Veškeré další laboratorní nálezy včetně ledvinných funkcí, koagulačních parametrů a rozboru moči byly v normě. Oční vyšetření prokázalo pouze obou-

proLékaře.cz | 28.11.2026

strannou akutní konjunktivitidu. Neurologické vyšetření bylo v normě.

Na základě provedených vyšetření byla stanovena diagnóza sekundární syfilis s typickými kožními změnami a systémovým postižením v podobě hepatitidy. Byla zahájena terapie Prokain G penicilinem v dávce 1,5 mil. j. i. m. pro die po dobu 21 dní, následně byly ještě v týdenním odstupu aplikovány 2 dávky benzathin penicilinu 1,2 mil. j. i. m. Terapie proběhla bez komplikací. Celková léčba byla doplněna o hepatoprotektiva, zevně byla aplikována emoliencia a na projevy konjunktivitidy Ophthalmo-framykoin mast. Při zavedené terapii během 4 týdnů vymizel exantém, ikterus a inguinální lymfadenomegalie a rovněž ustoupily subjektivní potíže a subfebrilie. Za 8 týdnů od zahájení terapie došlo k normalizaci hodnot jaterních enzymů, bilirubinu a laboratorních markerů zánětu. V této fázi byla ještě přeléčena chlamydiová a mykoplasmová infekce klaritromycinem a pacient byl následně předán do dispenzární péče v místě bydliště.

DISKUSE

Klinický obraz sekundární syfilis může být velmi variabilní. U řady pacientů jsou příznaky velmi nenápadné nebo mohou prakticky chybět, a diagnóza tak uniká pozornosti i léčbě [2, 9, 10]. Tito pacienti jsou pak obvykle zachyceni v rámci screeningových vyšetření nebo depistážního šetření. Opakem je situace, kdy jsou vyznačeny různorodé symptomy kožní, případně i systémové. Přestože je diferenciální diagnostika v těchto případech široká a zahrnuje řadu chorob, jako jsou infekční exantémy, alergické reakce a další onemocnění v závislosti na charakteru projevů sekundarismu, komplexním vyšetřením zahrnujícím i sérologické testy na syfilis lze diagnózu této pohlavně přenosné nákazy spolehlivě verifikovat.

S výraznějšími projevy svědčícími pro systémové postižení se můžeme častěji setkat u pacientů s imunodeficitem, často v asociaci s HIV infekcí [3, 7, 8]. Celkové příznaky obvykle zahrnují generalizovanou lymfadenopatii, febrilie, nechutenství, zvýšenou únavnost a artralgie. Meningeální příznaky při prostupu treponem do centrálního nervového systému jsou rovněž poměrně časté. Vzácně se v průběhu sekundární syfilis může rozvinout hepatitida, uveitida nebo imunokomplexová glomerulonefritida [2, 4, 10].

Hepatální postižení je většinou reverzibilní, ale byly popsány i izolované případy fulminantní hepatitidy vedoucí k jaternímu selhání [6]. Ve většině případů je však postižení jater mírnější a onemocnění dobře reaguje na cílenou antibiotickou terapii syfilis [1, 8). Ke stanovení diagnózy syfilitické hepatitidy přispívá zejména pozitivní sérologické vyšetření a případně další klinické příznaky sekundarismu. Charakteristicky bývá přítomna výrazná elevace alkalické fosfatázy (ALP), v kontrastu s pouze lehce zvýšenými hodnotami aminotransferáz [4]. Hladiny bilirubinu zpravidla nebývají zvýšené. V našem případě byla zvýšená hladina konjugovaného bilirubinu, takže bylo nutné důsledné vyloučení obstrukce žlučových cest. V nejasných případech se doporučuje verifikovat diagnózu jaterní biopsií, která v charakteristických případech potvrdí přítomnost periportálního lymfocytárního infiltrátu s fokální hepatocelulární nekrózou kolem centrálních žil. Někdy mohou být v oblasti porty a v jaterních lobulech zachyceny nekaseifikující granulomy s mnohojadernými obrovskými buňkami a může být také přítomna zánětlivá infiltrace intrahepatálních žlučovodů. Pokus o přímý průkaz spirochet v jaterní tkáni je většinou neúspěšný [11).

V diferenciální diagnóze musí být na prvním místě vyloučeny virové hepatitidy a další hepatotropní infekce, obstrukce žlučových cest, toxonutritivní nebo autoimunitní etiologie hepatopatie [1, 10].

Patogeneze jaterního postižení u syfilis nebyla dosud spolehlivě objasněna. Je zvažováno několik mechanismů poškození, především možnost přímého poškození portálního venózního systému spirochetami a imunokomplexově zprostředkovaná autoimunitní reakce [11]. Údaje o incidenci syfilitické hepatitidy se značně liší a pohybují se v širokém rozmezí 0,24–17 % [4, 7, 8, 9]. Na základě dosavadních praktických zkušeností s desítkami pacientů léčených pro syfilis považujeme syfilitickou hepatitidu za velmi vzácný projev sekundární syfilis a přikláníme se k dolní hranici uváděného rozmezí.

Při stanovení diagnózy je důležitá spolupráce s hepatologem, samotná léčba je v rukou dermatovenerologa. V terapii se uplatňují antibiotika obvykle užívaná v léčbě syfilis. Lékem první volby je tedy parenterální penicilin ve schématu užívaném pro sekundární syfilis. Doplňkovou léčbu představují hepatoprotektiva a dietní opatření.

LITERATURA

1. ADACHI, E., KOIBUCHI, T., OKAME, M., SATO, H., KIKUCHI, T., KOGA, M. et al. Liver dysfunction in patients with early syphilis: a retrospective study. *J. Infect. Chemother.,* 2013, 19, 1, p. 180–182.
2. CAMPISI, D., WHITCOMB, C. Liver disease in early syphilis. *Arch. Intern. Med.,* 1979, 139, p. 365–366.
3. CRUM-CIANFLONE, N., WEEKES, J., BAVARO, M. Syphilitic hepatitis among HIV infected patients. *Int. J. STD AIDS*, 2009, 20, p. 278–284.
4. FEHER, J., SOMOGYI, T., TIMMER, M., JOZSA, L. Early syphilitic hepatitis. *Lancet*, 1975, 2, p. 896–899.
5. KUKLOVÁ, I. Syfilis včera a dnes. *Dermatol praxi*, 2012, 6, 3, s. 136–137.
6. LO, J.O. Syphilitic hepatitis resulting in fulminant hepatic failure requiring liver transplantation. *Journal of Infection*, 2007, 54, p. 115–117.
7. MALINCARNE, L., PASTICCI, M. B., ANGELI, G., BALDELLI, F., DE SOCIO, G. V. Syphilis as a diagnosis of liver abnormalities in HIV. *Scand. J. Infect. Dis.,* 2013, 45, 9, p. 703–705.
8. MANAVI, K., DHASMANA, D., CRAMB, R. Prevalence of hepatitis in early syphilis among an HIV kohort. *Int. J. STD AIDS,* 2012, 23, 8, p. 4–6.

proLékaře.cz | 28.11.2026

9. NOTO, P., NONNO, FD., LICCI, S., CHINELLO, P., PETROSILLO, N. Early syphilitic hepatitis in an immunocompetent patient: really so uncommon? *Int. J. STD AIDS*, 2008, 19, p. 65–66.
10. PETZOLDT, D. *Syphilis*. In Braun-Falco, O. et al. *Braun Falco's Dermatology*. 3rd edition, Springer Medizin Verlag Heidelberg, 2009, s. 259–262.
11. RIDRUEJO, E. Severe Cholestatic Hepatitis as the First Symptom of Secondary Syphilis. *Digestive Diseases and Sciences,* 2004, 49, 9, p. 1401–1404.

Do redakce došlo dne 28. 3. 2014.

Adresa pro korespondenci:
MUDr. Renata Kopová
Klinika chorob kožních a pohlavních LFUP a FN Olomouc
I. P. Pavlova 6
772 50 Olomouc
e-mail: renata.kopova@fnol.cz

Dermatologický univerzitní nadační fond

Dermatologický univerzitní nadační fond podporuje již osmým rokem dermatovenerologii v České republice

- Poskytuje **stipendia** na pobyty na kožních pracovištích v německy mluvících zemích.
- Uděluje **ceny za nejlepší publikace roku** v časopisu Čs. dermatologie.
- Sponzoruje **Bartákovu cenu**.
- **Podporuje časopis** Česko-slovenská dermatologie a Českou dermatovenerologickou společnost ČLS JEP.
- **Financuje vzdělávání** v dermatovenerologii (kurzy, odborná setkání).



Dermatologický univerzitní nadační fond
partner českých dermatovenerologů.

Arenberger Ettler Frey Resl