proLékaře.cz | 15.8.2025

Arthroderma benhamiae jako původce tinea capitis profunda a tinea corporis u dětských pacientů

Mallátová N.[1], Janatová H.[2], Kocourková K.[1], Hubka V.[4, 5], Dobiášová S.[6], Širůček P.[7], Nováková J.[8], Šimečková K.[9]

[1] Pracoviště parazitologie a mykologie, Centrální laboratoře Nemocnice České Budějovice a. s.
ředitel nemocnice MUDr. Břetislav Shon
[2] Kožní oddělení, Nemocnice České Budějovice a. s.
ředitel nemocnice MUDr. Břetislav Shon
[3] Dětské oddělení, Nemocnice České Budějovice a. s.
ředitel nemocnice MUDr. Břetislav Shon
[4] Katedra botaniky, Přírodovědecká fakulta, Univerzita Karlova v Praze
vedoucí katedry doc. RNDr. Yvonne Němcová, Ph.D.
[5] Laboratoř genetiky a metabolismu hub, Mikrobiologický ústav, Akademie věd České republiky, v. v. i., Praha
vedoucí Mgr. Miroslav Kolařík, Ph.D.
[6] Oddělení bakteriologie a mykologie, Centrum klinických laboratoří, Zdravotní ústav se sídlem v Ostravě
vedoucí oddělení RNDr. Vladislav Holec
[7] Klinika infekčního lékařství, Fakultní nemocnice Ostrava
přednosta kliniky doc. MUDr. Luděk Rožnovský, CSc.
[8] Kožní oddělení, Fakultní nemocnice Ostrava
primářka MUDr. Yvetta Vantuchová, Ph.D.
[9] Dermatovenerologická ambulance, s. r. o., Hlučín

SOUHRN

Tinea capitis a corporis je dermatofytóza vyskytující se nejčastěji v dětském věku. V závislosti na druhu dermatofytu, který onemocnění vyvolal, může probíhat pod obrazem povrchové mykózy i hluboké infekce se silně zánětlivými projevy. Nejčastějším původcem v našich klimatických podmínkách je *Microsporum canis*. Tinea capitis je léčena systémovými antimykotiky, především terbinafinem a itrakonazolem, tinea corporis v závislosti na intenzitě projevu lokálními či systémovými antimykotiky. Naše sdělení prezentuje případy tinea capitis a corporis u tří dětí, které byly vyvolány netypickým dermatofytem *Arthroderma benhamiae*, přeneseným z nakažených morčat. První popisovaný případ u desetileté dívky probíhal pod obrazem silně zánětlivé reakce ve vlasové části hlavy. Infekce byla doprovázena celkovými příznaky a nereagovala na perorální léčbu terbinafinem. Druhá kazuistika popisuje infekci u dvou sourozenců, kteří byli úspěšně vyléčeni kombinací perorální léčby terbinafinem s lokální terapií. Prvotní perorální léčba tinea capitis flukonazolem u jednoho ze sourozenců se ukázala jako neúčinná, podobně jako lokální terapie ciklopiroxolaminem.
Klíčová slova: tinea capitis – tinea corporis – zoofilní dermatofyty – *Arthroderma benhamiae* – morče – flukonazol – terbinafin – posakonazol

SUMMARY
Arthroderma benhamiae as a Causative Agent of Tinea Capitis Profunda nad Tinea Corporis in Children

Tinea capitis and tinea corporis are dermatophytoses mostly appearing in childhood. Depending on the type of causative dermatophyte they might present as a superficial mycosis or a deep infection with a serious inflammatory reaction. Microsporum canis is the most common pathogen in our climate. Tinea capitis is treated by systemic antifungals, mostly terbinafine and intraconazole, tinea corporis requires local or systemic treatment according to the disease extent. We present three children with tinea capitis and corporis caused by an atypical dermatophyte *Arthroderma benhamiae*, spreading from an infected guinea pig. The first case manifested as a strong inflammatory lesion on the scalp of a ten-year old girl with systemic symptoms. Systemic terbinafine therapy failed. The second case describes infection in two siblings successfully treated by combination of systemic terbinafine and local therapy. The former systemic therapy of tinea capitis by fluconazole and local ciclopirox olamine treatment was not successful in one of the siblings.
Key words: tinea capitis – tinea corporis – zoofilic dermatophytes – *Arthroderma benhamiae* – guinea pig – fluconazole – terbinafine – posaconazole

Čes-slov Derm, 89, 2014, No. 4, p. 199–204

proLékaře.cz | 15.8.2025

ÚVOD

Povrchové mykózy kůže a kožních adnex vyvolané vláknitými mikromycetami rodu *Trichophyton*, *Microsporum* a *Epidermophyton* nazýváme dermatofytózy, což je synonymem pojmu tinea. Podle lokalizace postižení rozlišujeme tinea capitis, tinea corporis, tinea inquinalis, tinea manus, tinea pedis a tinea unguium. Výskyt onemocnění má stále mírně stoupající tendenci v civilizovaném světě a paradoxně pravděpodobně souvisí se stále se zvyšujícím hygienickým standardem, který s sebou přináší snižující se imunitní odolnost populace.

Dermatofyty dělíme podle jejich ekologických preferencí a způsobu přenosu na antropofilní, kdy hostitelem je člověk a přenos se děje z člověka na člověka, zoofilní napadající primárně zvířata, která jsou pak zdrojem pro člověka, a geofilní přežívající v půdě a vzácně se podílející na onemocnění člověka. U infekcí vyvolaných antropofilními a geofilními druhy je klinický projev spíše mírný, nezánětlivý, na rozdíl od zoofilních druhů, které mohou u svých primárních hostitelů vyvolat klinicky nevýznamné projevy, avšak u člověka může infekce způsobit silnou zánětlivou reakci. Pro dětský věk je typická tinea capitis a tinea corporis. Nejčastějším vyvolavatelem onemocnění u dětí je u nás, stejně jako ve většině evropských států, *M. canis* [5].

Naše sdělení prezentuje případy tinea capitis a corporis u dětských pacientů vyvolané, ještě v nedávné době málo běžným zoofilním druhem dermatofytu, *Arthroderma benhamiae*. Případy demonstrují, že léčba těchto infekcí nemusí být jednoduchá a vyžaduje většinou systémové podání antimykotika.

POPIS PŘÍPADU 1

Na dětské oddělení nemocnice v Českých Budějovicích přichází počátkem září 2011 na doporučení kožní lékařky desetiletá dívka pro nelepšící se tinea capitis profunda a tinea corporis s celkovou reakcí při zavedené perorální léčbě terbinafinem.

Při příjmu matka uvedla, že pozorovala drobná šupinatá ložiska po těle dcery již od června téhož roku, asi před třemi týdny se ložiska začala vyskytovat i na hlavě, a proto navštívila kožní ambulanci. Při prvním vyšetření na kožní ambulanci se jednalo o indurované zarudlé ložisko ve kštici parietálně velikosti 10 x 8 cm, na povrchu kryté krustami a šupinami. Dítě bylo afebrilní. Byl proveden odběr z ložiska na mykologickou kultivaci a pro klinický obraz tinea capitis profunda nasazen perorálně terbinafin (Lamisil tbl. 125 mg/24 hod. týden, následně 62,5 mg/24 hod.). Lokálně byla dívka léčena obklady s hypermanganem a ciklopiroxolaminem v roztoku a krému (Batrafen). Avšak po pěti dnech se nález zhoršil, objevila se fluktuace pod největším ložiskem a purulentní sekrece. Pro klinický nález sekundární impetigizace byl přidán cefuroxim (Xorimax 250 mg/24 hod. rozděleně ve dvou dávkách) a lokálně jodový povidon (Betadin roztok). Při kontrole po dalších pěti dnech nebyl nález zlepšen a objevily se teploty (37,6 °C). Subjektivně dívka udávala palpační bolestivost. Objektivně bylo patrné zmenšení původního ložiska, palpačně menší indurace, ale došlo k prohloubení a mírné fluktuaci. V místě největšího ložiska došlo ke ztrátě vlasů, v okolí se objevila menší satelitní zarudlá ložiska. Pro neuspokojivý výsledek ambulantní léčby a teploty bylo dítě odesláno k léčbě za hospitalizace na dětské oddělení.

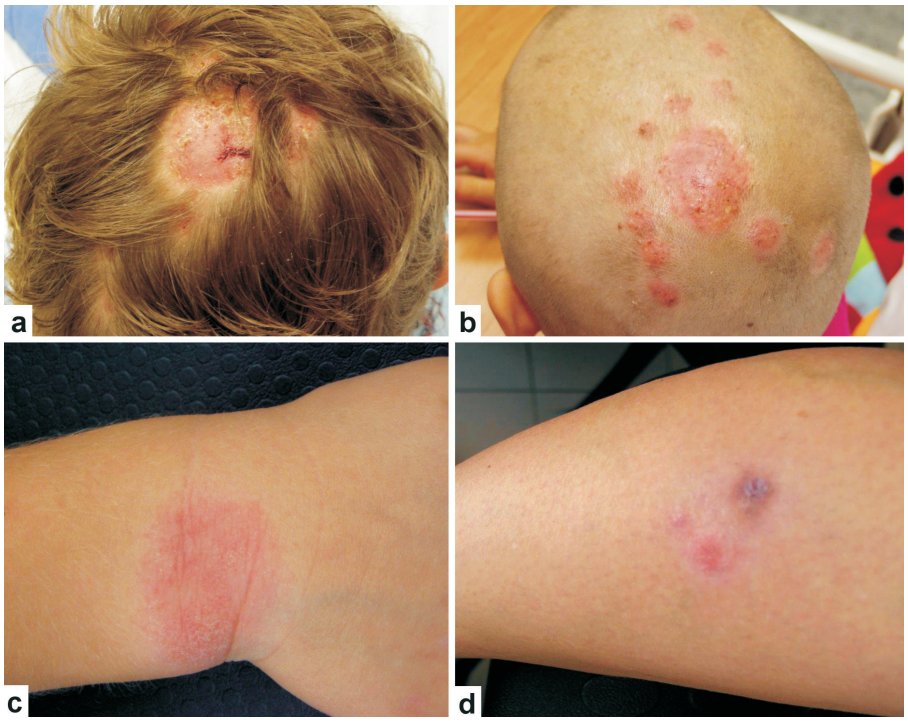

Obr. 1. Tinea capitis profunda a tinea corporis vyvolaná *A. benhamiae* Nález při příjmu na dětské oddělení (a, b, c). Tinea corporis u matky dítěte (d).

proLékaře.cz | 15.8.2025

Při příjmu na dětské oddělení byla dívka afebrilní, v celkově dobrém stavu, kromě krční lymfadenopatie byl somatický nález v normě. Matka udávala večerní subfebrilie. Ve vlasaté části hlavy bylo patrno několik nepravidelných zarudlých ložisek s olupujícími se krustami o velikosti kolem 1 cm a jedno ložisko v průměru asi 4 cm bylo zcela bez vlasové pokrývky, fluktuující s purulentní sekrecí (obr. 1a, 1b). Na horních i dolních končetinách dívky byla další zarudlá, silně se šupící ložiska (obr. 1c). Bylo zjištěno, že zarudlá, méně výrazná ložiska má asi měsíc na horní (obr. 1d) i dolní končetině matka i mladší sestra. Matka měla dojem, že její projevy na kůži se spontánně hojily. Obě reagovaly dobře na lokální léčbu. Cíleným dotazem byl ověřen pravděpodobný zdroj infekce. Rodina chovala morče, a to koncem června začalo ztrácet srst.

Mykologické vyšetření z ložiska na temeni hlavy následně prokázalo u hospitalizované pacientky blíže neurčený druh dermatofytu. Vzhledem k progredujícímu klinickému nálezu byl terbinafin vysazen a pacientka byla převedena na perorální suspenzi posakonazolu (Noxafil susp. 3 x 250 ml/24 hod.). Léčbu snášela velmi dobře, ložisko se rychle hojilo. Domů byla propuštěna šestý den. Při kontrole za týden byla ložiska na těle již zhojena, na hlavě přetrvávalo asi půlcentrimetrové ložisko bez fluktuace, nebolestivé. Pacientka byla po 14 dnech podávání posakonazolu převedena na perorální terbinafin (62,5 mg/24 hod.) a předána k doléčení na kožní ambulanci. Hojení probíhalo již bez komplikací, celkovou léčbu terbinafinem dostávala ještě 15 dní. Jaterní testy byly při kontrole po vysazení posakonazolu bez elevace. Při kontrole na kožní ambulanci v polovině října byl obraz jizevnaté pozánětlivé alopecie bez známek recidivy mykotické infekce. Na další plánovanou návštěvu se již nedostavila.

Původce byl naší laboratoří určen jako *Trichophyton* sp. a vzhledem k netypické makro i mikromorfologii odeslán k bližšímu dourčení na Přírodovědeckou fakultu UK v Praze. Izolát byl identifikován jako *Arthroderma benhamiae* na základě sekvenace ITS oblasti rDNA. Amplifikace oblasti DNA byla provedena za použití primerů ITS5 (5´- GGAAGTAAAAGTCGTAACAAGG) a ITS4S (5´- CCTCCGCTTATTGATATGCTTAAG) a dříve popsaného postupu [9]. Oba koncové primery byly použité k sekvenaci. Výsledná sekvence se shodovala ex-typovým kmenem *A. benhamiae* CBS 623.66 (Z98015) při použití serveru BLAST (http://blast.ncbi.nlm.nih.gov/Blast.cgi). Sekvence byla uložena do EMBL databáze (European Molecular Biology Laboratory) pod přístupový číslem LK054799. Izolát byl uložen do Sbírky kultur hub (CCF; Culture Collection of Fungi) na katedře botaniky Přírodovědecké fakulty UK v Praze pod číslem CCF 4796.

POPIS PŘÍPADU 2

Na Kliniku infekčního lékařství v Nemocnici Ostrava byli přijati 14. 3. 2013 dva sourozenci, sedmiletá dívka a její pětiletý bratr, pro nelepšící se suspektní tinea corporis a tinea capitis.

Při příjmu uvedla babička (sourozenci jí byli přiděleni k opatrování soudně), že žijí společně v rodinném domě a chovají psa, morčata a slepice. První projevy infekce mohly být pozorovány již v lednu 2013. V té době se u chlapce objevil exantém na hrudi a ložisko 10 x 10 cm s nánosem žlutavých šupin ve kštici, a byl přeléčen jako scabies. O tři týdny později se u chlapce objevilo mokvavé ložisko alopecie na temeni hlavy vpravo. Také u dívky se v únoru 2013 objevilo nehojící se, zarudlé ložisko na

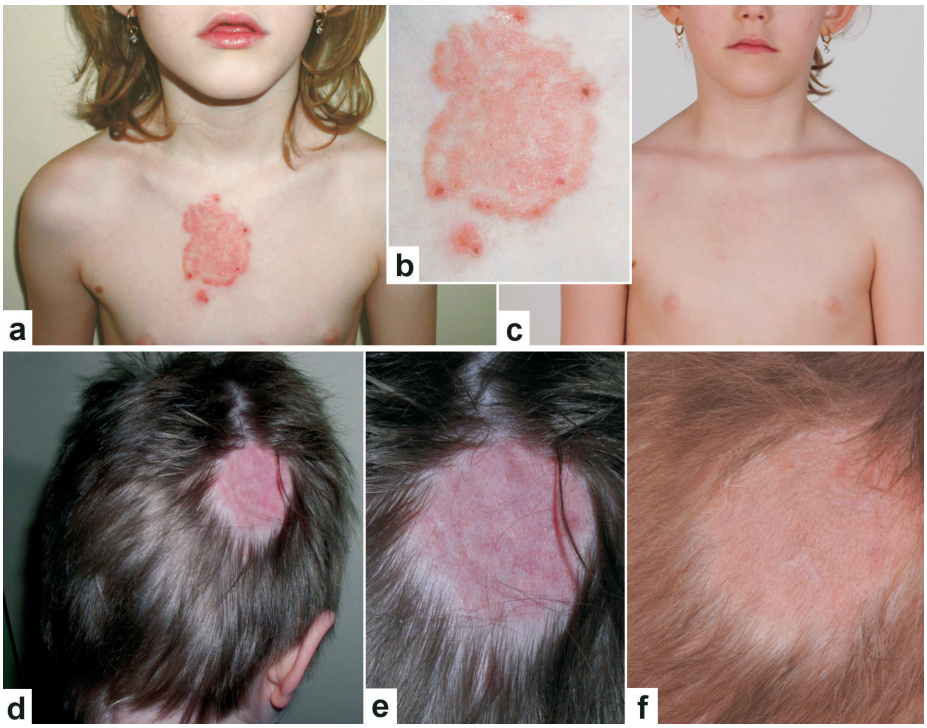

Obr. 2. Tinea corporis a tinea capitis u sourozenců
Sedmiletá dívka s ložiskem na hrudi: stav při přijetí (a, b), stav po léčbě (c). Pětiletý chlapec s ložiskem alopecie: stav při přijetí (d, e), stav po léčbě (f).

proLékaře.cz | 15.8.2025

hrudi, které nereagovalo na lokální léčbu betametazonem. Chlapec byl ambulantně léčen flukonazolem (Diflucan tbl. 50 mg, 2krát denně), ale pouze s přechodným zlepšením a následnou progresí. Pro neuspokojivé výsledky ambulantní léčby byli sourozenci odesláni k hospitalizaci na infekční oddělení.

Při vstupním vyšetření byli oba sourozenci bez systémových projevů infekce (afebrilní, bez zvětšených uzlin apod.). Dívka měla na hrudi erytematózní, ostře ohraničené ložisko s nepravidelným okrajem, 8 x 5 cm. Mírně vyvýšený okraj obsahoval i nečetné vezikuly a krusty (obr. 2a, 2b). Ve vlasech chlapce bylo patrné jediné kruhové ložisko, 4 x 4 cm, zcela bez vlasů, hladké, živě růžově zbarvené, bez výraznějšího šupení a bez sekrece (obr. 2d, 2e). Na kožním oddělení byla stanovena diagnóza tinea superficialis a oběma sourozencům byla nejdříve aplikována mast s ciklopiroxolaminem (2%) 2krát denně. Protože se stav po týdnu nelepšil, byla terapie změněna na perorální podávání terbinafinu (Terbinafin Actavis tbl. 125 mg/24 hod.) a lokální aplikaci masti s ketokonazolem (2%) 2krát denně. Po několika dnech léčby (25. 3. 2013) nebyla patrná další progrese a byla viditelná snížená zánětlivá aktivita ložisek u obou sourozenců. Před propuštěním byla babičkou dětí odstraněna z domácnosti morčata jako suspektní zdroj infekce.

V průběhu léčby byla potvrzena diagnóza dermatofytózy i kultivací. Ze šupin odebraných z ložiska u dívky rostla kultura dermatofytické houby. Původce byl určen jako *A. benhamiae* na základě makro- a mikromorfologie. Odběr z ložiska na hlavě byl kultivačně negativní. Druhové určení patogena bylo později potvrzeno sekvenací oblasti ITS rDNA, jak bylo popsáno u případu výše. Sekvence byla identická jako u případu 1 a je dostupná v databázi GenBank pod přístupovým číslem LK054800. Izolát byl uložen do Sbírky kultur hub na katedře botaniky Přírodovědecké fakulty UK v Praze pod číslem CCF 4797.

Léčba byla v nezměněné podobě podávána 3 týdny. Během následujících ambulantních kontrol byla 19. 4. 2013 u dívky pozorována plná remise (obr. 2c), patrná byla jen mírná barevná změna kůže. U chlapce byly 3. 5. 2013 již zřejmé nově vyrůstající vlasy v celé postižené oblasti temene (obr. 2f).

DISKUSE

Dětský vlas je v období do puberty vnímavější k infekci dermatofyty, s dospíváním dochází ke změně pH a zvýšení odolnosti pokožky vlasové části hlavy [16]. U dospělé populace je výskyt vzácnější a onemocnění postihuje spíše ženy v postmenopauzálním věku. Výskyt je geograficky rozdílný a mění se i v závislosti na ekonomických a sociálních podmínkách. V 19. století byl hlavním problémem v Evropě favus, silně zánětlivé onemocnění vyvolané *T. schoenleinii*, které se podařilo zvládnout až s nástupem griseofulvinu. Antropofilní dermatofyta *T. tonsurans*, *T. violaceum* a *M. audouinii* byla v průběhu 20. století vystřídána zoofilními *M. canis* a *T. mentagrophytes*, což pravděpodobně souviselo se zvyšující se oblibou chovu domácích mazlíčků, psů, koček a dnes stále častěji i různých typů hlodavců [7]. Onemocnění se vyvine po několika týdnech od kontaktu s nemocným zvířetem a je třeba si uvědomit, že na zvířecím hostiteli nemusí být zjevný žádný klinický projev. My se v posledních letech opakovaně setkáváme s dermatofytózou právě u chovatelů morčat a velice často je majitel přesvědčen, že jeho zvíře je zdravé.

Microsporum canis patří k nejčastějším původcům tinea capitis ve většině zemí střední a východní Evropy [5]. V České republice jsou k dispozici pouze data Kuklové a Kučerové, které publikovaly výsledky dvanáctiletého sledování pražské populace [11]. Z celkem 5 605 vyšetřených pacientů trpělo tinea capitis jen 43 z nich a *M. canis* bylo prokázáno v 19 případech. V dalších 13 byl jako původce onemocnění určen druh *T. mentagrophytes*, zbylé případy byly způsobeny *T. rubrum*. Země jižní, západní i severní Evropy hlásí mimo *M. canis* i stále se zvyšující počet onemocnění vyvolaných *T. violaceum* a *T. tonsurans,* zvláště mezi přistěhovaleckou populací. Mezi imigranty z Afriky se objevují i druhy pro Evropu neobvyklé, jako *T. soudanense*, *M. audouinii* (syn. *M. langeronii*), *T. verrucosum* [5]. Pro severoamerický kontinent je typický narůstající počet onemocnění vyvolaných *T. tonsurans,* což je spojováno s přílivem hispánské populace [16].

Jako původce dermatofytózy (tinea barbae, tinea capitis, tinea corporis) v Evropě je druh *A. benhamiae* zatím uváděn v literatuře z Německa a Švýcarska [3, 4, 15]. V naší laboratoři se objevuje sporadicky jako původce tinea capitis a tinea corporis převážně u dětí od druhé poloviny roku 2011, téměř vždy ve spojitosti s chovem morčat.

Klinicky je pro zástupce rodu *Microsporum* typické napadení vlasu typu ektotrix, vlas se ulamuje, ložiska jsou okrouhlá, vícečetná, v okolí je patrný zánět (tinea capitis microsporica). Projevy vyvolané antropofilními dermatofyty rodu *Trichophyton* (tinea capitis trichophytica) jsou podobné, ložiska jsou drobnější, neostře ohraničená. Infekce může být typu ektotrix i endotrix. Zoofilní druhy způsobují silnější zánětlivou reakci, infekce může pronikat do vlasových folikulů, vytvářejí se fluktuující hrboly,

Obr. 3. Tinea corporis způsobená *A. benhamiae* u mladé ženy Na stehně přidržovala morče při stříhání.

proLékaře.cz | 15.8.2025

často se silnou sekrecí, později s krustami (tinea capitis profunda neboli kerion Celsi), vlasy volně vypadávají [17]. Tento průběh je typický i pro onemocnění vyvolaná *A. benhamiae*. I tinea corporis vyvolaná tímto druhem nás opakovaně překvapila svým rozsahem a rychlostí šíření (obr. 3). Proč z celé rodiny naší pacientky č. 1 pouze starší sestra onemocněla silně zánětlivou formou infekce, si vysvětlujeme pozitivním vztahem dívenky k morčeti, byla jeho majitelkou a starala se o něj. Mladší sestra ani matka příliš se zvířetem do kontaktu nepřišly, a proto není ani vyloučený intrahumánní přenos infekce (tinea corporis u matky). V případu 2 byly v přímém kontaktu s morčaty jen děti, které byly nakaženy, na rozdíl od jejich babičky.

Pro léčbu tinea capitis jsou vhodná systémová antimykotika, lokální léčba je pouze doplňkem. V literatuře najdeme mezi diskutovanými antimykotiky griseofulvin, ketokonazol, flukonazol, itrakonazol a terbinafin. Griseofulvin není v naší republice registrován. Nicméně studie dokládají jeho nižší účinnost ve srovnání s itrakonazolem a terbinafinem [7]. Ketokonazol není v současné době již doporučován pro systémové užití vzhledem k možné hepatotoxicitě, lékovým interakcím a ovlivnění steroidogeneze. Přestože flukonazol má nejméně vedlejších účinků a studie prokazují jeho efekt v léčbě tinea capitis, není příliš používán ani doporučován odbornými společnostmi [7, 13]. V případu číslo 2 byla navíc perorální léčba flukonazolem neúčinná. Účinnost itrakonazolu při léčbě tinea capitis v dětském věku byla opakovaně prokázána [6, 10]. Pro dětský věk je výhodou možnost podávat preparát i v suspenzi, dávkování je doporučené v závislosti na hmotnosti. Případnou hepatotoxicitu a vyšší procento lékových interakcí způsobené metabolizováním preparátu přes cytochrom P450 je možné ovlivnit pulzní terapií [1, 10]. Mezi nejčastěji podávané preparáty patří terbinafin, je doporučen od 3 let věku dítěte, opět v dávkování závislém na hmotnosti dítěte. K jeho přednostem patří menší procento lékových interakcí ve srovnání s itrakonazolem, někteří autoři však upozorňují na nižší citlivost *M. canis* k tomuto preparátu [10, 14]. První pacientka byla již od úvodní návštěvy dermatologa léčena terbinafinem, avšak infekce zjevně progredovala. Na dětském oddělení byl proto terbinafin vysazen a byla zahájena léčba posakonazolem. Posakonazol je širokospektré azolové antimykotikum nové generace určené pro léčbu mykóz refrakterních k léčbě amfotericinovými preparáty a itrakonazolem, dále k primární i sekundární profylaxi invazivních mykóz a k léčbě orální kandidózy. Spektrum účinku zahrnuje kandidy, aspergily, fusaria, mukormycety, studie in vitro prokazují i vysokou účinnost na dermatofyta [2]. Při biotransformaci ovlivňuje pouze jeden izoenzym cytochromu P450, čímž snižuje riziko vedlejších účinků ve srovnání s ostatními azoly [8]. I forma suspenze je pro podání v dětském věku výhodná. Naše rozhodnutí podat posakonazol v případu 1 plynulo také z velice dobré zkušenosti s tímto preparátem při léčbě tinea capitis profunda, způsobené *T. verrucosum* u dítěte po úrazu hlavy, kdy vzniklý defekt ve vlasové části hlavy byl takového rozsahu, že odhaloval kalvu [12]. I tentokrát byl efekt posakonazolu velice rychlý a po 14 dnech podávání byla i fluktuující ložiska zhojena.

ZÁVĚR

Arthroderma benhamiae je zástupce zoofilních dermatofyt, s jehož výskytem musíme na našem území počítat. Zdrojem jsou domácí mazlíčci, nejčastěji morčata, proto nejvíce ohroženou populací jsou právě děti. Tento patogen vyvolává onemocnění se silně zánětlivou reakcí, a proto je vhodná včasná léčba celkovými antimykotiky, terbinafinem nebo itrakonazolem. Posakonazol se v léčbě tinea capitis profunda opakovaně osvědčil, je však možné ho podávat pouze za hospitalizace, a proto je jeho použití vhodné pouze v komplikovaných případech, které nereagují na běžnou léčbu.

LITERATURA

1. BARANOVÁ, Z. Dva prípady tinea capitis (kerion Celsi) u detí liečených pulznou liečbou itrakonazolom. *Čes.-slov. Pediat.*, 2000, 55, p. 568–573.
2. BARCHIESI, F., ARZENI, D., CAMILETTI, V. et al. In vitro activity of posaconazole against clinical isolates of dermatophytes. *J. Clin. Microbiol.*, 2001, 39, p. 4208–4209.
3. BRAUN, S., JAHN, K., WESTERMANN, A., BRUCH-GERHARZ, D., REIFENBERGER, P. D. J. Tinea barbae profunda durch *Arthroderma benhamiae*. *Hautarzt*, 2013, 64, p. 720–722.
4. FUMEAUX, J., MOCK, M., NINET, B. et al. First report of *Arthroderma benhamiae* in Switzerland. *Dermatology*, 2004, 208, p. 244–250.
5. GINTER–HANSELMAYER, G., WEGER, W., ILKIT, M., SMOLLE, J. Epidemiology of tinea capitis in Europe: current state and changing patterns. *Mycoses*, 2007, 50, p. 6–13.
6. GUPTA, A. K., NOLTING, S., DE PROST, Y. et al. The use of itraconazole to treat cutaneous fungal infections in children. *Dermatology*, 1999, 199, p. 248–252.
7. GUPTA, A. K., ADAM, P., DLOVA, N. et al. Therapeutic options for the treatment of tinea capitis caused by *Trichophyton* species: griseofulvin versus the new oral antifungal agents, terbinafine, itraconazole, and fluconazole. *Pediatr. Dermatol.*, 2001, 18, p. 433–438.
8. HABER, J., MALLÁTOVÁ, N. Posakonazol. *Remedia*, 2007, 17, p. 50–60.
9. HUBKA, V., KUBATOVA, A., MALLATOVA, N. et al. Rare and new aetiological agents revealed among 178 clinical *Aspergillus* strains obtained from Czech patients and characterised by molecular sequencing. *Med. Mycol.*, 2012, 50, p. 601–610.
10. KAKOUROU, T., UKSAL, U. Guidelines for the management of tinea capitis in children. *Pediatr. Dermatol.*, 2010, 27, p. 226–228.
11. KUKLOVA, I., KUČEROVÁ, H. Dermatophytoses in Prague, Czech Republic, between 1987 and 1998. *Mycoses*, 2001, 44, p. 493–496.
12. MALLÁTOVÁ, N., UTTLOVÁ, K., SMRČKA, V., MENCL, K. *Trichophyton verrucosum* jako neobvyklý původce infekce rány ve vlasaté části hlavy. *Čes.-slov. Pediat.*, 2009, 64, p. 476–479.
13. MICHAELS, B. D., DEL ROSSO, J. Q. Tinea capitis in infants: recognition, evaluation, and management sugges-

proLékaře.cz | 15.8.2025

tions. *J. Clin. Aesthet. Dermatol.*, 2012, 5, p. 49–59.
14. MOCK, M., MONOD, M., BAUDRAZ–ROSSELET, F., PANIZZON, R. G. Tinea capitis dermatophytes: susceptibility to antifungal drugs tested in vitro and in vivo. *Dermatology*, 1998, 197, p. 361–367.
15. NENOFF, P., SCHULZE, I., UHRLAß, S., KRÜGER, C. Kerion Celsi durch den zoophilen Dermatophyten *Trichophyton* species von *Arthroderma benhamiae* bei einem Kind. *Hautarzt*, 2013, 64, p. 846–850.
16. REBOLLO, N., LÓPEZ-BARCENAS, A., ARENAS, R. Tinea capitis. *Actas Dermosifiliogr.*, 2008, 99, p. 91–100.
17. SKOŘEPOVÁ, M. Tinea capitis – staronový problém. *Klin. Mikrobiol. Inf. Lék.*, 2007, 13, p. 156–159.

Poděkování: Molekulárně genetická část byla podpořena projektem GAUK1344214. Děkujeme dr. Miladě Chudíčkové a Aleně Gabrielové za jejich skvělou asistenci.

Do redakce došlo dne 9. 7. 2014.

Adresa pro korespondenci:
MUDr. Naďa Mallátová
Pracoviště parazitologie a mykologie,
Centrální laboratoře Nemocnice České Budějovice a. s.
B. Němcové 54
370 01 České Budějovice
email: mallatova@nemcb.cz