proLékaře.cz | 16.7.2025

Klinický případ: Bolestivá papula na uchu

Kodet O.[1, 2], Krajsová I.[1], Šlajsová M.[1], Štork J.[1], Lacina L.[1, 2, 3]

[1]Dermatovenerologická klinika 1. LF UK, Praha
přednosta prof. MUDr. Jiří Štork, CSc.
[2]Anatomický ústav 1. LF UK, Praha,
přednosta prof. MUDr. Karel Smetana, DrSc.
[3]Laboratory of Epithelial Biology, IMB, Singapore
přednosta prof. E. Birgitte Lane, F.R.C.S., F.Med.Sci.

Čes-slov Derm, 87, 2012, No. 5, p. 194–196

K vyšetření na onkologickou ambulanci našeho pracoviště se dostavila 32letá žena. V rodinné anamnéze udávala výskyt psoriázy u otce, jiná sledovaná onemocnění se v rodině nevyskytla. Sama byla v dětství sledována na spádové dermatologii také pro psoriázu, řadu posledních let ale byla zcela bez projevů tohoto onemocnění. Na našem pracovišti byla již v minulosti rovněž vyšetřena a léčena pro recidivující onychomykózu. Důvodem nynějšího vyšetření byl 3 měsíce trvající načervenalý útvar na levém ušním boltci. Pacientka udávala, že ložisko občas svědilo a bolelo. Podle vlastního pozorování pacientky se snad někdy se i mírně zvětšovalo, jindy naopak zmenšovalo. Předchozí zranění, či jinou vyvolávající příčinu si pacientka nedokázala vybavit. Objektivně se jednalo o tuhou papulu velikosti 7 x 5 mm na antihelixu levého ušního boltce, při palpačním vyšetření citlivou, až bolestivou. Při dolním okraji papuly byl patrný tmavší kolorit, v centru byla papula naopak bledší s přítomnou diskrétní deskvamací (obr. 1). Při dermatoskopickém vyšetření se jednalo o sourodou načervenalou papulu, tmavší dolní okraj ložiska imponoval jako hemoragická krusta. Vzhledem k lokalizaci a obtížím, které ložisko pacientce činilo, byla provedena totální excize a histologické vyšetření (obr. 2–4).

Obr. 1.

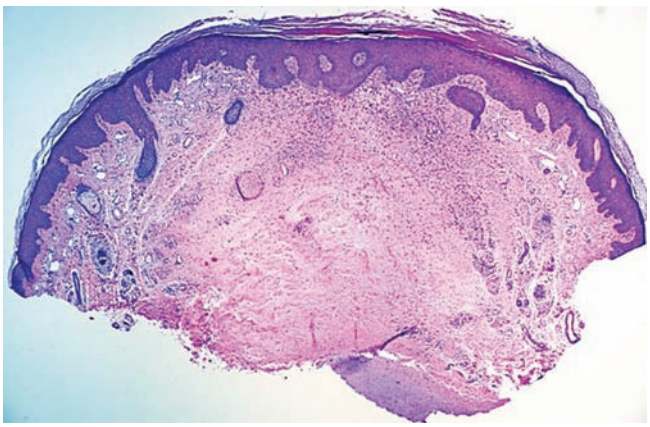

Obr. 2.

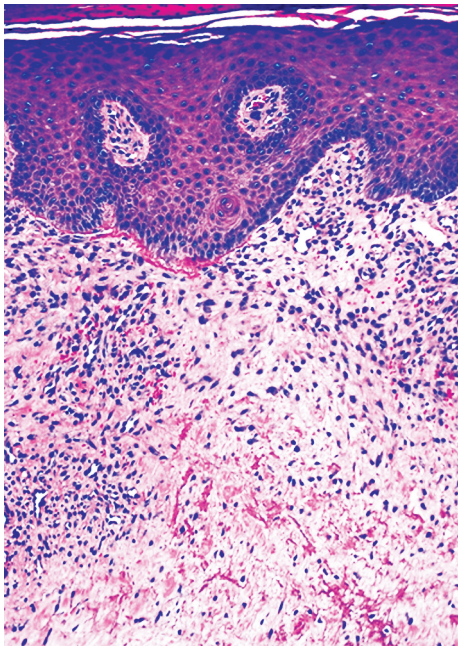

Obr. 3.

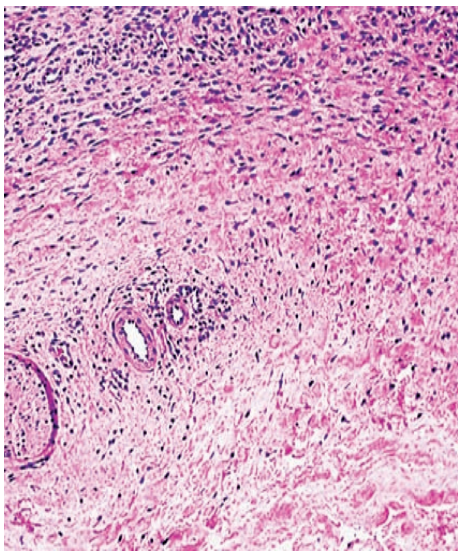

Obr. 4.

proLékaře.cz | 16.7.2025

HISTOLOGIE

V centru excize byla epidermis výrazně nepravidelně akantotická s parakeratózou (obr. 2). V oblasti bazální membrány byl patrný eozinofilní amorfní pruh (obr. 3). Celé korium pod tímto pruhem bylo tvořeno okrskem acelulárního fibrinoidně degenerovaného vaziva obkrouženého proliferujícími kapilárami, místy s nevýraznými erytrocytárními extravazáty a zmnoženými nervovými strukturami. V některých úsecích pak dále bylo zřejmé pruhovité uspořádání histiocytů, ojediněle až palisádovité (obr. 4). Spodní okraj excize byl lemován částí zastižené chrupavky, která byla ale beze změn. Nález svědčí pro chondrodermatitis nodularis, je možné zvážit souvislost s tlakovými vlivy, méně pravděpodobná je souvislost se systémovými onemocněními.

Závěr

Chondrodermatis nodularis.

Průběh

Pacientka byla při kontrolním vyšetření poučena o benigní povaze onemocnění, byla jí vysvětlena možná souvislost s chronickými tlakovými vlivy a nutnost prevence. Pacientka poté udávala, že častěji při telefonování přikládá telefon k levému uchu, jednoznačnou preferenci polohy ve spánku si pacientka ale neuvědomovala.

DISKUSE

Patrně první větší soubor pacientů trpících chondrodermatitis nodularis helicis zveřejnil před bezmála sto lety (1915) švýcarský dermatolog Winkler. Již v této době a letech následujících bylo různými autory spekulováno o tlakových, aktinických, termických, či chemických faktorech v etiopatogenezi této choroby [5, 7]. Později byly dalšími autory hledány příčiny onemocnění v poruchách rohovění či produkce kolagenu. Byl popsán i případ s prokázanou tvorbou autoprotilátek proti kolagenu II. Odtud je již blízko také k úvahám o vztahu ke kolagenopatiím, sklerodermii a dalším systémovým onemocněním, jako je například dermatomyozitida. Ucelené etiopatogenetické schéma však nebylo doposud přesvědčivě vytvořeno [3, 6].

Klinicky byla již na Winklerově souboru markantní topografická vazba na zevní okraj boltce, bolestivost a později opakovaně více či méně potvrzovaná výrazná androtropie, všech 8 případů jeho souboru tvořili muži [4, 7]. Později byly publikovány případy postižení i jiných partií ucha než helixu (antihelix, antitragus, či dokonce zadní strana boltce), ale vždy se jednalo o více, či méně prominující místa. S ohledem na to by bylo spíše správnější užívat obecnější název choroby chondrodermatitis nodulari auris. Postižení žen je méně časté, některé soubory nověji udávají jejich zastoupení ale na více než třetinu, častěji je u nich postižena oblast antihelixu. U obou pohlaví je postižení vázáno na vyšší věk, nicméně raritně bylo pozorováno i postižení dětí. Incidence nebyla dosud přesněji stanovena, ale jedná se o onemocnění nepříliš vzácné. Nález bývá nejčastěji solitární, ale popsány jsou i případy vícečetného výskytu, či dokonce bilaterální symetrické nálezy. Typické bývají dosti velké subjektivní obtíže pacienta, jejich intenzita kolísá od zvýšené palpační citlivosti, až po výraznou spontánní bolestivost.

Diferenciální diagnostická rozvaha je poměrně různorodá. Kromě aktinické keratózy a spinocelulárního či bazocelulárního karcinomu, keratoakantomu, je třeba pomyslet i na možnou manifestaci hyperurikémie s tvorbou dnavých tofů, které jsou rovněž bolestivé. Bolest může doprovázet i některé vzácnější kožní nádory, např. ekrinní spiradenom aj.

V histologickém obraze je charakteristická centrální eroze či ulcerace epidermis, v některých případech krytá kompaktní krustou či vyplněná detritem[1, 6, 8]. Okraje defektu mohou vykazovat různou míru akantózy, vzácně až pseudoepiteliomatózní hyperplazie kryté hyperkeratózou či parakeratózou, stratum granulosum bývá akcentováno. Při spodině defektu bývá patrný edém a fibrinoidní degenerace vaziva, která dosahuje často až k perichondriu. Chrupavka sama může někdy vykazovat také zánětlivé a degenerativní změny, jako např. okrskovou hyalinizaci, či dokonce nekrózu s následnou dystrofickou kalcifikací. Okrsek nekrobiotického vaziva bývá obklopen bohatě vaskularizovanou granulační tkání s různě výrazným podílem převážně lymfocytárního zánětlivého infiltrátu s variabilním podílem histiocytů, plazmatických buněk a ojediněle i neutrofilů. Palisádování histiocytů na okraji nekrobiotické zóny je nekonstantní, známky transepidermální eliminace kolagenu bývají vzácné. V okolí léze jsou často patrny známky solární elastózy a rozšíření cév horního koria. V mnoha případech je přítomna i hyperplazie nervových vláken, která může vysvětlovat nápadnou bolestivost léze [1]. Někteří autoři upozorňují i na poškození cévní stěny zánětem a tuto vaskulopatii zapojují do etiopatogenetického schématu onemocnění, a dokonce ji dávají i do spojitosti se systémovými poruchami malých cév zejména u mladších pacientů [3, 6]. Je však třeba přiznat, že spektrum takto asociovaných chorob bylo dosti široké a zahrnovalo jak infekce, tak autoimunitní stavy i nádorová onemocnění.

Léčba onemocnění je složitá a často neuspokojivá [4]. V úvahu přichází konzervativní přístup, zejména u případů s prokázanou opakovanou traumatizací či stereotypním tlakovým působením. Prevence spočívá v odlehčení oblasti, nejčastěji pomocí různě tvarovaných podložek či polštářů, které cíleně rozloží tlak hlavy při spánku na jiná místa, s vynecháním ušního boltce. Dokonalá spolupráce pacienta je nezbytnou podmínkou.

Některé studie provedené na nevelkých souborech pacientů poukazují na dobrý efekt preparátů s obsahem 2% nitroglycerinu (v zahraničí používaných k léčbě análních fisur, přípravky dostupné u nás mají nižší koncentraci účinné látky) [2]. Intralezionálně byly s různou mírou úspěchu aplikovány i kortikoidy (optimálně ve směsi s lokálním anestetikem), příznivý efekt může přinést i intralezionální aplikace kolagenu. Z radikálních přístupů přichází do úvahy ošetření laserem (např. CO_2), nověji i fotodynamická terapie, dále kyretáž degenerativně změněné chrupavky s následnou šetrnou elektrodesikací spodiny. Velká diskuse byla vedena o nezbytném rozsahu excize, protože v některých případech je kvůli rozsahu a chirurgické obtížnosti terénu boltce nezbytný dosti náročný posun tkáně. Prostá excize ve tvaru písmene V vede často k markantní asymetrii a může být ve výsledku kosmeticky nevhodná. Alternativou může být pouhá excize degenerované

proLékaře.cz | 16.7.2025

chrupavky po jejím předchozím uvolnění od kůže excesivní injektáží fyziologického roztoku, kosmetický efekt je pak při relativně malé velikosti výkonu příznivý. Vždy je, bohužel, třeba počítat s relativně četnými recidivami.

Závěrem lze shrnout, že chondrodermatitis nodularis zůstává jednotkou stále poněkud tajemnou a pro každého dermatologa je tedy nalezení optimálního léčebného postupu, který přinese pacientovi úlevu a současně jej vystaví minimálnímu riziku, prubířským kamenem jeho teoretických, praktických a často i komunikačních dovedností.

LITERATURA

1. CRIBIER, B., SCRIVENER, Y., PELTRE, B. Neuralhyperplasia in chondrodermatitis nodularis helicis. *J. Am. Acad. Dermatol.,* 2006, 5, s. 844–848.
2. FLYNN, V., CHISHOLM, C., GRIMWOOD, R. Topical nitroglycerin: A promising treatment option for chondrodermatitis nodularis helicis. *J. Am. Acad. Dermatol.,* 2011, 65, s. 531–536.
3. MAGRO, C. M., FRAMBACH, G. E., CROWSON, A. N. Chondrodermatitis nodularis helicis as a marker of internal syndromes associated with microvascular injury. *J. Cutan. Pathol.,* 2005, 32, s. 329–333.
4. SEHGAL, V. N., SINGH, N. Chondrodermatitis nodularis. *American Journal of Otolaryngology – Head and Neck Medicine and Surgery,* 2009, 30, s. 331–336.
5. SMITH, M. L., *Environmental and Sport related skin diseases.* In Bolognia, J. L. et al. *Dermatology*, 2th. Ed., MOSBY Elsevier, 2008, s. 1369
6. UPILE, T., PATEL, N. N., JERJES, W. et al. Advances in the understanding of chondrodermatitis nodularis chronica helices: the perichondrial vasculitis theory. *Clin. Otolaryngol.,* 2009, 34, s. 147–150.
7. WAGNER, G., LIEFEITH, J., SACHSE, M. M. Clinical appearance, differential diagnoses and therapeutical options of chondrodermatitis nodularis chronica helicis Winkler. *JDDG,* 2011, 9, s. 287–291.
8. WEEDON, D. *Disorders of collagen.* In Weedon, D. *Weedon's Skin Pathology,* 3rd Ed., Churchill Livingstone Elsevier, 2010, s. 325.

Podpořeno projektem UK: SVV 260 510.

Do redakce došlo dne 21. 8. 2012.

Kontaktní adresa:
MUDr. Lukáš Lacina, Ph.D.
Dermatovenerologická klinika 1. LF UK
U Nemocnice 2
128 08 Praha 2
e-mail: lukas.lacina@imb.a-star.edu.sg

osobní zprávy

Prim. MUDr. Josef Kastl – zemřel

Prim. MUDr. Josef Kastl, emeritní přednosta kožního oddělení Nemocnice Karlovy Vary, se narodil 15. 6. 1931 a zemřel po delší nemoci 2. 7. 2012 ve věku 81 let.

Pan primář Kastl více než 30 let vedl jako přednosta kožní oddělení Nemocnice Karlovy Vary. Jeho oddělením prošla řada lékařů, kteří na něj stále vzpomínají jako na skvělého učitele a výborného lékaře a diagnostika. Byl velmi důsledný a pracovitý, na oddělení trávil většinu svého času. S přítelem prim. MUDr. J. Horáčkem, přednostou patologického oddělení, vytvořili výborný tým a ve své době – v 70. a 80. letech minulého století – dá se říci na místní poměry ojedinělý. Prim. Horáček měl velký zájem o dermatohistopatologii a jejich pravidelné klinicko-histopatologické semináře nám lékařům vždy přinášely nové poznatky. Spolu též opakovaně publikovali v Česko-slovenské dermatologii. Zájem primáře Kastla byl zaměřen na Porfyria cutanera tarda a profesionální dermatózy, pracoval jako ordinář pro kožní choroby z povolání. My, jeho žáci, na tuto dobu často vzpomínáme a stále z jeho přístupu a vědomostí čerpáme ve svém dalším profesním životě. Naučil nás komplexnímu pohledu na pacienta jako celek a vždy upozorňoval, že kůže je obraz celého organismu, často projevem vnitřních onemocnění. K pacientům byl vždy laskavý a každý byl středem jeho zájmu.

Jeho profesní karieru ukončila cévní mozková příhoda v 69 letech, kdy odešel do starobního důchodu. Ale i přes své onemocnění a handicap se stále zajímal o novinky v oboru, věnoval se své rodině, dětem a vnoučatům a své milované zahrádce.

Čest jeho památce.

Prim. MUDr. Helena Němcová
Prim. MUDr. Tomáš Pospíšil