

Inverzní síť v lézi benigní a maligní

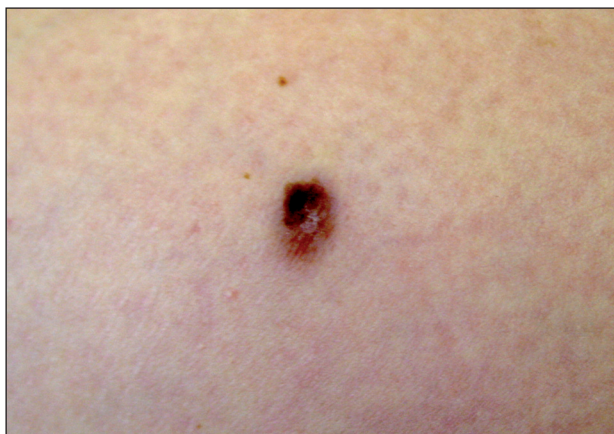Pock L., Drlík L.

Dermatohistopatologická laboratoř, Praha 8

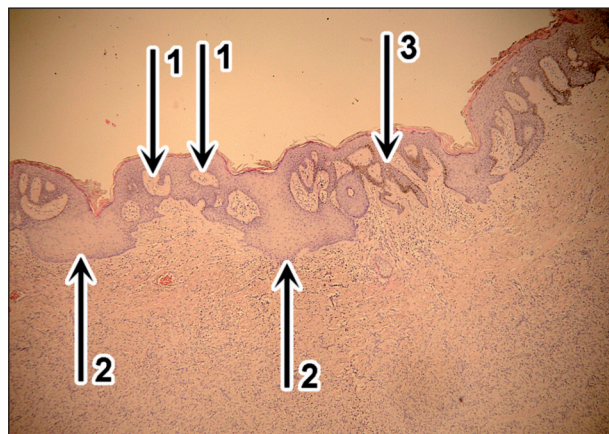
vedoucí doc. MUDr. Lumír Pock, CSc.

Dermatovenerologické oddělení, Šumperská nemocnice, a. s.

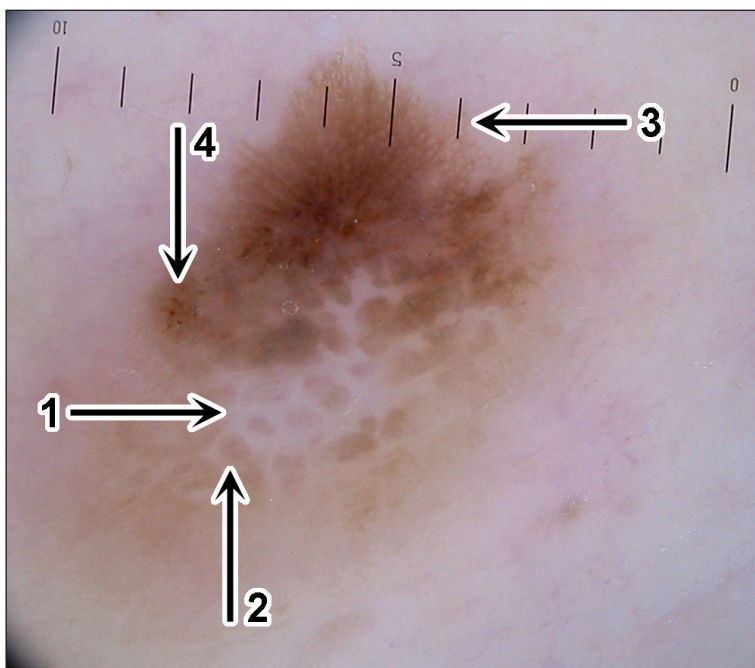
vedoucí oddělení prim. MUDr. Lubomír Drlík



Obr. 1a



Obr. 1c



Obr. 1b

KAZUISTIKA 1

Žena (48 roků) se dostavila k odstranění esteticky vadících pigmentových névů na obličeji a krku. Na levém stehnu byl při dermatologickém vyšetření nalezen hnědý plochý nodulus velikostí 8 x 6 x 1 mm s centrální depigmentací a excentrickou hyperpigmentací (obr. 1a). Pacientka udávala trvání několik roků bez známek růstu nebo jiných změn, projev nečinil žádné subjektivní potíže. V diferenciální diagnóze jsme zvažovali kolizi histiocytomu a povrchově se šířícího melanomu nebo povrchově se šířícího melanomu s regresí. Pacientka byla mimo arteriální hypertenzi zdravá, užívala atenololum (Atenolol), pracovala jako úřednice, kůže měla III. fototypu, spálená na slunci nebyla, solária nenavštěvovala. Osobní a rodinná anamnéza na melanom byla negativní.

Dermatoskopický obraz (obr. 1b)

Zcela asymetrická léze v tvaru, barvě i strukturách. V centru je inverzní bílá síť (šipka 1, dále jen š1) kombinovaná s hnědými útvary podobnými hnědým dlaždicím – pseudodlaždicemi (š2). Na periferii této části léze je jemná pigmentová síť, která se v časopisecké reprodukci bude nejspíše jevit jako světle hnědý homogenní lem. V horní části obrazu je jemná, pravidelná, tmavě hnědá síť pozvolna končící na periferii (š3). V centru této části léze a také na jeho levém okraji se nacházejí malé hnědé globule a tečky (š4) ne zcela pravidelné distribuce a velikosti.

Histologické vyšetření (obr. 1c)

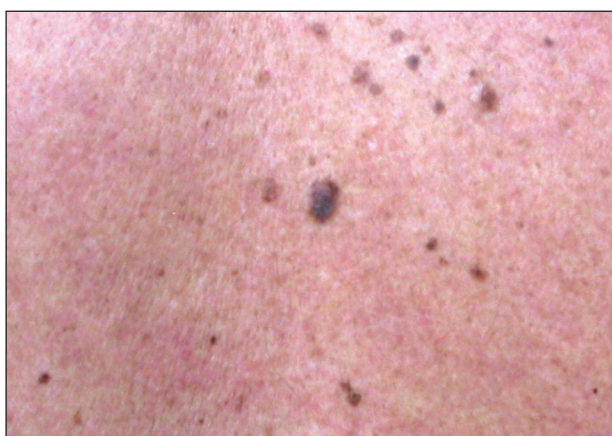Světlá část léze na dermatoskopickém obrázku koresponduje s fibrózním histiocytomem (levá polovina obrázku obr. 1c), tmavá část s junkčním melanocytárním névem

lentiginózního typu (tj. téměř bez hnízd melanocytů) – pravá polovina obr. 1c. Inverzní síť je histologicky vysvětlena širokými nepravidelnými papilami koria (š1), nad kterými je ztenčená, málo pigmentovaná epidermis. Pseudodlaždice jsou hyperpigmentované úseky hyperplastické epidermis (š2).

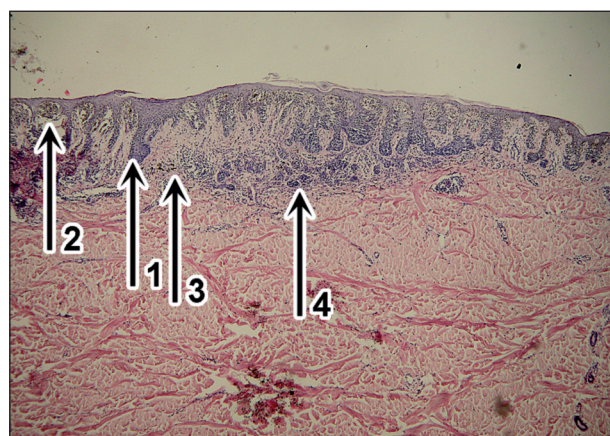
Tmavě hnědá část léze s pigmentovou sítí je podmíněna protaženými hyperpigmentovanými epidermálními výběžky (š3). Hnědé globule (obr. 1b – š4) jsou tak malé a v natolik malém počtu, že jsme je v histologických řezech nezastihli.

Diagnóza

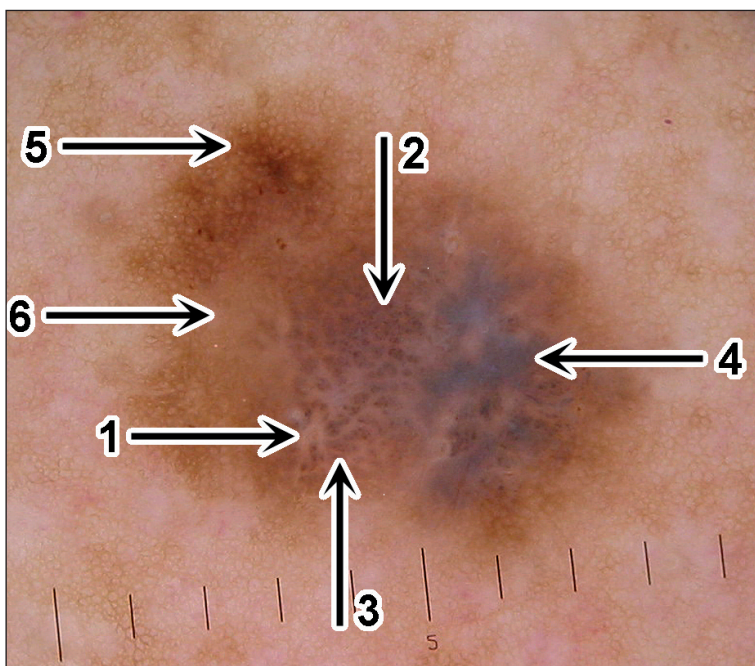
Fibrózní histiocytom v kolizi s junkčním melanocytárním névem lentiginózního typu.



Obr. 2a



Obr. 2c



Obr. 2b

KAZUISTIKA 2

Muž (59 roků) byl odeslán praktickým lékařem pro hnědý nodulus v kaudální části zad. Ten byl při našem dermatologickém vyšetření diagnostikován jako seboroická veruka, současně jsme však v oblasti mezi lopatkami objevili nehomogenně pigmentovanou, hnědou makulu velikosti 7 x 5 mm, oválného tvaru (obr. 2a). Pacient o tomto projevu nevěděl. Na kůži trupu měl vícečetné pigmentové névy. Před sluncem se nijak nechránil, zejména v létě při práci na zahradě býval svlečený do půli těla, kůži měl III. fototypu.

Pacient užíval atenololum (Atenolol) a indapamid (Indap) na arteriální hypertenzi, pracoval jako dělník v průmyslovém podniku. Rodinná a osobní anamnéza na melanom byla negativní.

Dermatoskopické vyšetření (obr. 2b)

V centru je patrná inverzní bílá síť (š1) s hnědými globulemi (š2) a dlaždicím podobnými útvary – pseudodlaždicemi (š3). Vpravo od nich je šedomodrý závoj (š4).

V levé části léze se nachází pravidelná, jemná pigmentová síť (š5). V centru levé poloviny léze je bezstrukturní světle hnědý okrsek (š6).

Histologické vyšetření (obr. 2c)

Převládající strukturou je povrchově se šířící melanom, Breslow 0,39 mm. Světlou část inverzní sítě (obr. 2b – š1) tvoří světlejší výběžky epidermis (obr. 2c – š1) s fibrotizací v horním korigiu, tmavšími strukturami na ní jsou hnědé globule – histologicky silně pigmentovaná velká hnízda melanocytů v epidermis (š2), která místy splývají a deformují epidermis (pseudodlaždice v dermatoskopickém obrazu). Modrý závoj je dán melanofágy v horním korigiu (š3). Intra-dermální část smíšeného melanocytárního névu (š4), který tvořil druhou komponentu, se do dermatoskopického obrazu nepromítla, neboť je nepigmentovaná a navíc překrytá melanomem. Jeho junkční část není na histologickém obrázku v prezentovaném řezu zachycena, na dermatoskopickém obrazu je v levé polovině (obr. 2b – š5).

Diagnóza

Povrchově se šířící melanom s regresí, Breslow 0,39 mm, sekundárně vzniklý ve smíšeném melanocytárním névu.

DISKUSE K OBĚMA PŘÍPADŮM

Oba případy suspektních kožních lézí se vyznačovaly tvarovou, barevnou a strukturální rozmanitostí. Společným dermatoskopickým znakem v obou lézích byla inverzní síť, společným diagnostickým znakem byla kombinace dvou afekcí – v 1. případě fibrózního histiocytomu s junkčním melanocytárním névem, nejspíše v náhodné kolizi, ve 2. případě smíšeného melanocytárního névu s povrchově se šířícím melanomem vzniklém sekundárně v tomto névu.

Inverzní síť vzniká tím, že světlejší pozadí je přerušeno pigmentovými strukturami, mezi kterými zbývají úzké štěrbinové tvořící síť. Nejčastěji se vyskytuje u melanocytárních lézí, kde světlejší částí je méně pigmentovaná epidermis, tmavší částí více pigmentovaná hnízda melanocytů. Může jít v tomto ohledu o léze benigní (Reedův névus) i maligní (povrchově se šířící melanom, lentigo maligna, lentigo maligna melanoma) [2, 3, 4]. V případech, kde je v horním korigiu navíc fibróza (obvykle v rámci regrese melanomu nebo fibrózy u silně dysplastického névu), má inverzní síť bílý odstín. V případě, že současně probíhá angioneogeneze a/nebo zánět, je to růžový odstín.

Inverzní síť se však může vyskytnout i u léze nemelano-

cytární, a to u fibrózního histiocytomu. V literatuře je v tomto případě používán termín centrální bílá síť. Její morfologická podstata je stejná jako u inverzní sítě. Jde o dva z 10 popsaných dermatoskopických vzorů tohoto nádoru [5]. V prvním z nich je obklopena jemnou pigmentovou sítí, ve druhém homogenním, světle hnědým lemem. V našem 1. případě šlo o první vzor, jemnou síť však bylo možno diferencovat jen při velkém zvětšení počítačového obrazu, což není umožněno reprodukcí v časopise.

Inverzní síť v 1. případě byla vytvořena kombinací velkých papil koria a hyperpigmentované epidermis ve fibrózním histiocytomu, ve 2. případě byla dána kombinací fibrózy s hnízdy pigmentovaných melanocytů, tedy hnědými globulemi dermatoskopicky (obr. 2b – š2) a splývajícími hnědými globulemi, které deformovaly epidermální výběžky. Histologický podklad inverzní sítě byl tedy u obou případů odlišný. Inverzní síť se však může vyskytnout u lézí benigních i maligních, proto je nutné znát tyto možnosti a opatrně je v konkrétním případě interpretovat. Při podezření na histiocytom samozřejmě pomůže při vyšetření i hmatový vjem při palpaci, pro diferenciálnědiagnostickou možnost melanomu je však v případech spojených s inverzní sítí nutno provést totální, u velkých lézí, zvláště jsou-li na obličeji a akrech končetin, případně i probatorní excizi pro získání úplné jistoty.

Morfologicky při nejisté anamnéze nelze jednoznačně rozhodnout, zda kolize obou lézí v 1. případě vznikla následným vznikem histiocytomu v místě předcházejícího junkčního melanocytárního névu nebo obráceně. Histologický materiál byl velmi extenzivně zpracován, proto je diagnóza velmi časně povrchově se šířícího melanomu in situ napodobujícího junkční névus velmi nepravděpodobná.

Ve 2. případě jsou zřejmé dermatoskopické znaky melanomu – nesouměrné rozložení hnědých globulí a šedomodrý závoj. Hypoteticky by bylo možné soudit na sekundární vznik melanomu ve smíšeném melanocytárním névu již dermatoskopicky podle jemné pigmentové sítě se světlejším bezstrukturním centrem v levé polovině dermatoskopického obrázku (obr. 2b – š6). Šlo by o smíšený melanocytární névus, vzor homogenně retikulární, centrálně hypopigmentovaný podle Hofmanna-Welshofa [1]. Stejně jako u 1. případu ovšem teprve histologické vyšetření mohlo diagnózu přesně určit.

ZÁVĚR

Inverzní síť se vyskytuje nejčastěji u plochých typů melanomu, může však být i u benigních melanocytárních lézí a dokonce u fibrózního histiocytomu. Při heterogenních dermatoskopických obrazech je nutno zvažovat i kolizi histogeneticky odlišných procesů.

LITERATURA

1. HOFMANN-WELLENHOF, R., BLUM, A., WOLF, I. H. et al. Dermoscopic classification of atypical melanocytic nevi (Clark nevi). *Arch. Dermatol.*, 2001, 137, p. 1575–1580.
2. JOHR, R. H., SOYER, P., ARGENZIANO, G., HOFMANN-WELLENHOF, R., SCALVENZI, M. *Dermoscopy. The Essentials*. London: Mosby, 2004, 231 s.
3. KITTLER, H. *Dermatoskopie*. Wien: Facultas Verlags und Buchhandels AG 2009, 323 s.
4. POCK, L., FIKRLE, T., DRLÍK, L., ZLOSKÝ, P. *Dermatologický atlas*. 2. vyd., Phlebomedica: Praha, 2008, 149 s.

5. ZABALLOS, P., PUIG, P., LAMBRICH, A. et al. Dermoscopy of dermatofibromas. A prospective morphological study of 412 cases. *Arch. Dermatol.*, 2008, 144, 1, p. 75–83.

Do redakce došlo dne 18. 8. 2011.

*Kontaktní adresa:
Doc. MUDr. Lumír Pock, CSc.
Dermatohistopatologická laboratoř
Mazurská 484
181 00 Praha 8
e-mail: lumir.pock@volny.cz*



Dermatologický univerzitní nadační fond podporuje již pátým rokem dermatovenerologii v České republice

- Poskytuje **stipendia** na pobyty na kožních pracovištích v německy mluvících zemích.
- Uděluje **ceny za nejlepší publikace roku** v časopisu Čs. dermatologie.
- Sponzoruje **Bartákovu cenu**.
- **Podporuje časopis** Česko-slovenská dermatologie a Českou dermatovenerologickou společnost ČLS JEP.
- **Financuje vzdělávání** v dermatovenerologii (kurzy, odborná setkání).



Dermatologický univerzitní nadační fond
partner českých dermatovenerologů
Arenberger Ettler Frey Resl