proLékaře.cz | 14.2.2026

Čes-slov Derm, 86, 2011, No. 4, p. 208–209

Nodulární tumor na trupu

Arenbergerová M.[1], Arenberger P.[1], Jirásek T.[2], Koldová L.[2], Rychterová V.[2], Frühaufová Š.[2], Gkalpakiotis S.[1]

[1]Dermatovenerologická klinika 3. LF UK a FNKV, Praha
přednosta prof. MUDr. Petr Arenberger, DrSc., MBA
[2]Ústav patologie 3. LF UK a FNKV, Praha
přednosta prof. MUDr. Václav Mandys, CSc.

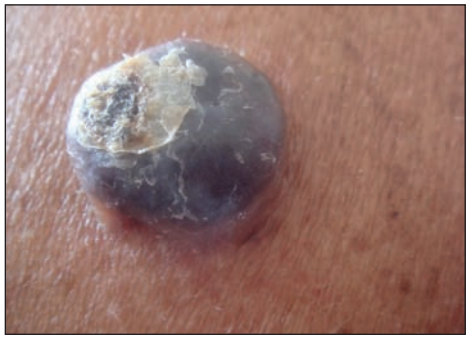

Obr. 1A

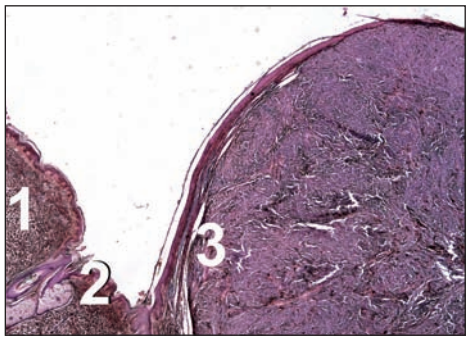

Obr. 3A

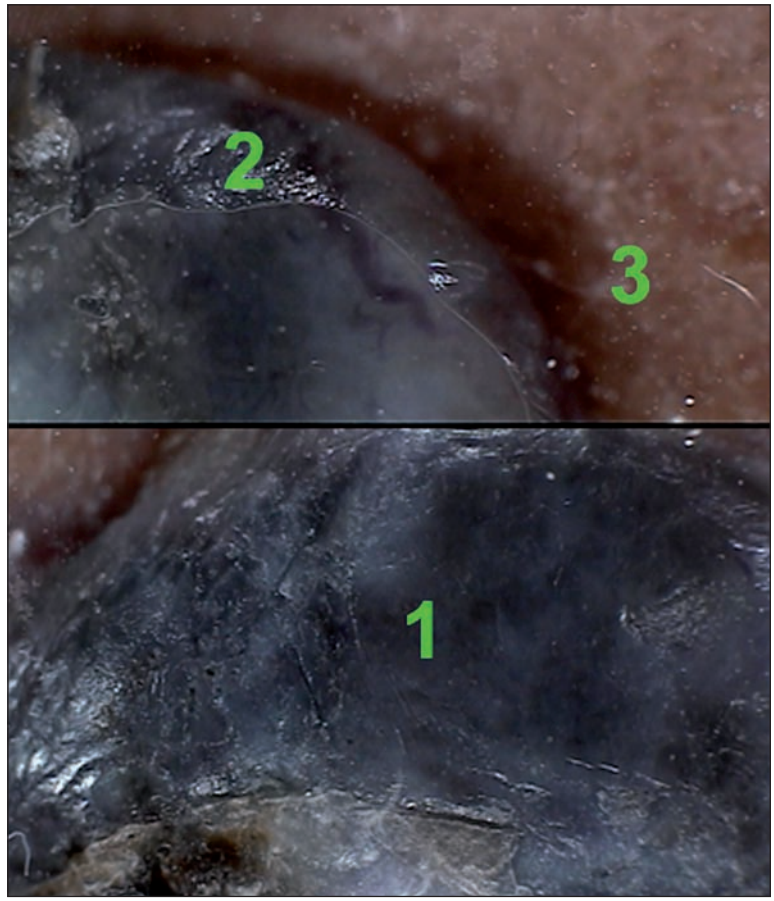

Obr. 2A

KAZUISTIKA 1

Šedesátiletý pacient s útvarem nad pravou lopatkou před rokem navštívil lékaře v rámci Evropského dne melanomu, který projev diagnostikoval jako hemangiom. Projev se stále zvětšoval, a proto se dostavil na další kontrolu. Výskyt kožních nádorů v rodině neudával, byl fototyp II. Jednalo se o nodulární projev o velikosti 12 x 10 x 4 mm, ostře ohraničený, fialovomodré barvy a drobnou ulcerací na povrchu (obr. 1A). Na trupu byly přítomné mnohočetné pigmentové névy a seboroické veruky.

Dermatoskopický obraz (obr. 2A)

Šedomodrý bezstrukturní okrsek (1), v pravém horním pólu je patrná vinutá lineární cévka (2) a v její těsné blízkosti lem hnědé pigmentace (3).

Histologické vyšetření (obr. 3A)

1 – dermis, 2 – epidermis, 3 – nodulárně se vyklenující vřetenobuněčný maligní melanom

Diagnóza

Jedná se o melanocytární lézi na podkladě přítomnosti zbytku pigmentové sítě na periferii projevu. Difuzní šedomodrá pigmentace s lineární cévkou potvrzuje diagnózu maligního melanomu.

proLékaře.cz | 14.2.2026

Obr. 1B

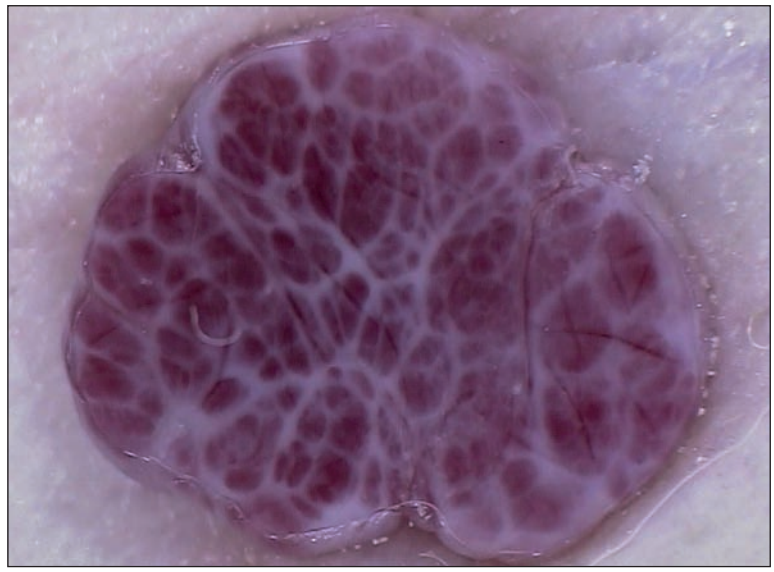

Obr. 2B

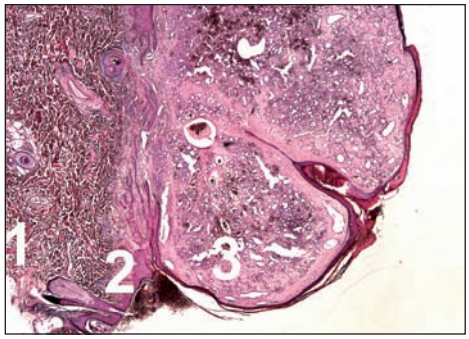

Obr. 3B

KAZUISTIKA 2

Dvacetiletý pacient, fototyp II přichází pro několik let trvající projev na levé straně hrudníku. Projev se nemění, ani nesvědí. V dětství se několikrát spálil na slunci. V klinickém vyšetření dominuje nodulární ložisko červenofialové barvy s nerovným povrchem, nepravidelného tvaru, velikosti 13 x 11 x 4 mm (obr. 1B).

Dermatoskopický obraz (obr. 2B).

Mnohočetné lakuny tmavě červené barvy. Jsou ostře ohraničené, oválné až polygonální. Bílá demarkační barva retikulárního vzoru.

Histopatologický obraz (obr. 3B)

1 – dermis, 2 – epidermis, 3 – nádorové kapiláry infiltrující dermis, která se polypovitě vyklenuje.

Diagnóza

Vzhledem k absenci kritérií pro melanocytární lézi a k přítomnosti lakun projev uzavíráme jako hemangiom.

ZÁVĚR A DISKUSE K OBĚMA PŘÍPADŮM

Makroskopicky se jedná o podobné nodulární projevy na trupu muže. Vzhledem k homogenní modré barvě zde může pouhým okem dojít k záměně nodulárního melanomu za benigní tumor vycházející z cév. Nodulární melanomy často postrádají typické dermatoskopické znaky (pigmentová síť, globule, tečky nebo rozvětvené proužky), které vídáme u povrchově se šířících melanomů. I přesto zde můžeme rozřešit klinické dilema obou projevů vzhledem k odlišným dermatoskopickým obrazům. Pro hemangiom jsou typické mnohočetné červenofialové krevní lakuny a úplná absence znaků melanocytární léze. Nodulární melanom se zde manifestuje přítomností šedomodrého bezstrukturního areálu (intradermální komponenta), vinuté cévky na okraji a zbytkem hnědé pigmentace v periferii. Při dermatoskopickém vyšetření by v tomto případě bylo lepší využít vyšetřovací gel než imerzní kapalinu, aby byl lépe znázorněn lem pigmentové sítě. V diferenciální diagnostice je nutno pomýšlet i na nodulární bazaliom s pigmentem, kde bychom nacházeli spíše typické rozvětvené cévky nebo atypický modrý névus. Anamnesticky cenné byly i údaje pacienta, který uváděl přítomnost pigmentového znaménka na tomto místě a kontinuální zvětšování projevu. Kombinace těchto kritérií nás vedla k diagnóze nodulárního melanomu. Především dermatoskopie, která umožňuje zviditelnit detaily, přinesla podstatné zkvalitnění diferenciální diagnostiky těchto případů.

LITERATURA

1. JOHR, R. H., SOYER, P., ARGENZIANO, G. et al. *Dermoscopy.* Mosby: Londýn 2004, 231 s.
2. POCK, L., FIKRLE, T., DRLÍK, L., ZLOSKÝ, P. *Dermatoskopický atlas.* 2. vyd., Phlebomedica: Praha 2008, 149 s.

Do redakce došlo dne 13. 6. 2011.

Kontaktní adresa:
MUDr. Monika Arenbergerová, PhD.
Dermatovenerologická klinika FNKV a 3. LF UK
Šrobárova 50
100 34 Praha 10
e-mail: ma@avemedica.cz