proLékaře.cz | 28.11.2026

Čes-slov Derm, 86, 2011, No. 2, p. 103–105

Klinický prípad: Belavé nánosy na vlasoch

Szép Z.[1, 2]

[1]CYTOPATHOS, spol. s r. o. – laboratórium bioptickej a cytologickej diagnostiky, Bratislava
vedúci laboratória doc. MUDr. Dušan Daniš, CSc.
[2]Kožná konzultačná ambulancia, Kožné oddelenie Nemocnice sv. Michala, a. s., Bratislava
vedúci oddelenia prim. MUDr. Ľubomír Zaujec

Pacientkou bola 37-ročná žena s nálezom belavých hmôt na vlasoch s maximom v oblasti interparietálnej časti kapilícia. Udávala výskyt pedikulózy u detí v škôlke, kam chodila aj jej dcéra, u ktorej však neboli zistené prejavy infestácie. Pacientka pre nález belavých nánosov na vlasoch žiadala vylúčenie pedikulózy. Subjektívne ťažkosti neboli prítomné. Nepoužívala vlasové gély, laky, farbivá, ani inú vlasovú kozmetiku, okrem bežného šampónu. Vlasy boli intermitentne vystavené trakcii vďaka zmenám účesu. V osobnej anamnéze neudávala žiadne ochorenie. Alergická anamnéza bola pozitívna na prach, peľ stromov a na roztoče. Pri klinickom vyšetrení na priľahlej koži kapilícia neboli prítomné známky inflamácie a šupinatenia. Nánosy mali bielu farbu, obklopovali vlas a nemali tendenciu sa z vlasu spontánne uvoľniť (obr. 1, 2). Na jednom vlasu bol prítomný väčšinou 1, zriedkavejšie 2 nánosy.



Obr. 1



Obr. 2

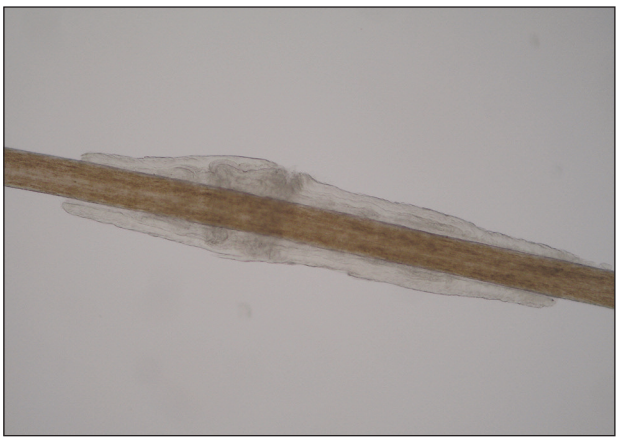

Obr. 3

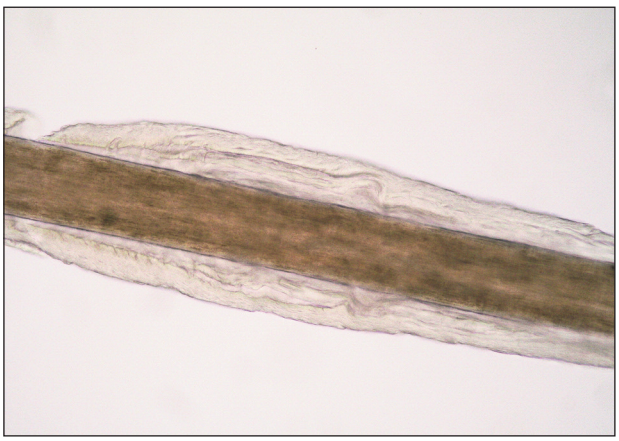

Obr. 4

proLékaře.cz | 28.11.2026

MIKROSKOPICKÝ NÁLEZ

Mikroskopickým vyšetrením sa dokázali nánosy obklopujúce vlas v krátkom úseku 1 mm, ktoré mali vretenovitý alebo cylindrický – tubulárny tvar (obr. 3). Koncové časti týchto štruktúr boli mierne zahrotené. Vlas sa nachádzal v centre nánosu, ktorý na vlasový stvol pevne priliehal (obr. 4). Nánosy mali charakter zrohovatelých a amorfných štruktúr. Na jednom vlase bol prítomný väčšinou jeden nános. Hýfy alebo spóry neboli prítomné. Mykologické kultivačné vyšetrenie nánosov bolo negatívne.

ZÁVER

„Peripilar keratin casts (Hair casts)“

Pacientka bola ukľudnená, že sa nejedná o hnidy a pedikulózu kapilícia. Bola poučená o podstate vlasových zmien a o možnom vplyve vlasovej kozmetiky a účesu s trakciou. Nánosy boli odstránené intenzívnejším mytím bežným šampónom. Recidíva zmien zatiaľ nevznikla.

DISKUSIA

Nánosy na vlasoch tvoria relatívne okrajovú problematiku dermatológie. Ide väčšinou o nezávažné dermatózy. Niektoré z nich (napr. pedikulóza alebo biela piedra) majú však aj epidemiologický význam. Ich povrchné klinické (makroskopické) vyšetrenie môže viesť k nesprávnej diagnóze. Na základné diferenciálno-diagnostické rozlíšenie často stačí anamnézu doplniť jednoduchým mikroskopickým vyšetrením natívneho preparátu. V niektorých prípadoch môže byť potrebné aj mykologické kultivačné vyšetrenie.

Klinický obraz belavých nánosov na vlasoch a chlpoch môže byť makroskopicky veľmi podobný. V ich rozlíšení v bežnej praxi (okrem anamnézy) má kľúčový význam vyšetrenie postihnutého vlasu spolu s nánosom pomocou svetelného mikroskopu. *Peripilar keratin casts (Hair casts,* ďalej PKC, resp. KC) boli prvýkrát opísané v literatúre v r. 1957 Kligmanom, resp. Brunnerom [6]. Sú to biele, 1–2 mm dlhé nánosy na vlasoch lokalizované frontálne alebo centroparietálne [1]. Novšie práce rozlišujú 2 typy KC: *parakeratotické a peripilárne* [3, 4]. Parakeratotické KC sú sekundárne, asociované so zápalovými dermatózami kapilícia (psoriáza, seboroická dermatitída). Peripilárne (tzv. peripilar keratin casts) sú primárne, bez asociácie s inými dermatózami. Peripilárne KC sú podľa väčšiny autorov veľmi zriedkavé, kým Zhang na podklade rozsiahlej štúdie tvrdí, že KC sú častým nálezom [11]. Celkový počet KC v kapilíciu môže byť až niekoľko sto, často je ich však okolo 20–30. Na jednom vlase sa väčšinou nájde 1 KC, ale relatívne bežným nálezom je aj výskyt 2–3 KC. Ich dĺžka je väčšinou 1–2 mm. KC vlasov sú najčastejšie tvorené cirkulárnymi vrstvami vonkajšej vlasovej epitelovej pošvy, menej často vnútornej aj vonkajšej pošvy a občas len štruktúrami vnútornej pošvy, ktoré sa nerozpadli a neoddelili od vlastného vlasu v mieste infundibula [6, 8, 12]. Uvedené typy sú odlíšiteľné pomocou farbenia toluidínovou modrou, ktorá zafarbí štruktúry vnútornej epitelovej pošvy intenzívne tmavomodro [6]. **Etiológia** KC nie je známa, staršie práce uvažovali o význame hereditárnych faktorov, mentálnej traumy, vlasových sprejov [2] alebo o analógii Beauových línií na nechtoch. Posledné experimentálne štúdie poukazujú na význam dlhodobej trakcie vlasov (ženské účesy) [9, 11]. *Pediculosis capitis* je dobre známym parazitárnym ochorením kapilícia spôsobené hmyzom *Pediculus capitis*. Imaga sa zachytia málokedy, preto diagnóza je založená hlavne na náleze belavých vajíčok (hnidy). Vyskytujú sa často v parietotemporálnej oblasti kapilícia a javia sa ako biele drobné nánosy pevne prichytené k vlasu. Ďalšie kožné prejavy často chýbajú [6, 7]. *Trichobacteriosis* je bežné ochorenie chlpov axíl, menej často pubického ochlpenia. Prejavuje sa bielymi alebo bieložltými jemnými nánosmi, pokrývajúcimi relatívne dlhé úseky chlpov [6, 7].

Vo **svetelnomikroskopickej diferenciálnej diagnostike** [7] sú hnidy pevne prilepené k vlasu, od ktorých sa nedajú ľahko oddeliť, na rozdiel od lupín. Makroskopické rozlíšenie hníd od KC môže byť problematické. Mikroskopické vyšetrenie spoľahlivo odlíši uvedené stavy. Hnidy sú 0,5–0,8 mm veľké, majú oválny tvar, viditeľný chitínový obal a sú prichytené k vlasu „z boku“ svojou dolnou a strednou časťou. KC sú priemerne 1–2 mm dlhé, belavej farby. V mikroskopickom obraze rovnomerne obkľučujú vlas a vytvárajú obraz krátkeho a relatívne širokého vretenovitého alebo valcovitého útvaru. Ich povrch je bez obalu. Nánosy trichobakteriózy sú lokalizované najčastejšie v axile, sú belavej alebo belavožltej farby. Nánosy často obklopujú chlpy v dĺžke až niekoľkých centimetrov, sú však tenké a teda nevytvárajú krátke valcovité štruktúry ako KC [5, 11]. Ak praktický dermatológ nemá k dispozícii svetelný mikroskop v ambulancii, v diferenciálnej diagnostike môže použiť aj *dermatoskopické vyšetrenie* [7, 9, 11].

V súhrnnej **klinickej diferenciálnej diagnostike** *keratin casts* musíme odlíšiť predovšetkým hnidy Pediculus capitis, ďalej mykotické ochorenia (biela piedra), abnormity vlasového stvolu (trichorrhexis nodosa a trichonodosis), rôzne depozity na vlasoch (laky, farby, tužidlá), lupiny (pityriasis simplex sicca) a sekundárne (parakeratotické) keratin casts pri rôznych dermatózach kože kapilícia (psoriasis, seboroická dermatitis) [4].

V **prevencii** KC možno doporučiť zmeny účesu na formy bez trakcie a vynechať aplikáciu vlasových sprejov a gélov. Na **odstránenie** už prítomných KC sa môžu použiť šampóny s keratolytickým účinkom [1].

Na záver uvedieme niekoľko poznámok k **terminológii** keratin casts. Horeopísaná klinická jednotka nemá zavedený odborný názov v slovenskej a českej dermatologickej

proLékaře.cz | 28.11.2026

literatúre. Anglický termín „casts“ zodpovedá slovu „odliatok“. V anglosaskej odbornej literatúre bol tento termín zvolený zrejme preto, že cirkulárne keratínové vrstvy neoddelenej vlasovej epitelovej pošvy pevne obkružujú vlasový stvol a predstavujú tak akýsi „odliatok“ dutiny folikulu, resp. infundibula. Z tohto pohľadu by bolo možné používať aj v našej literatúre termín *„keratínové odliatky vlasu“*, a to predovšetkým pre peripilárne (primárne) formy. Ďalším možným názvom by mohli byť *„púzdrovité keratínové hmoty vlasu“*. Keratínové hmoty skutočne púzdrovito obklopujú vlas, pričom používanie tohto termínu je rovnako možné u peripilárnych (primárnych) a parakeratotických (sekundárnych) foriem. Používanie termínu *„keratínové nánosy vlasu“* je menej výstižný, lebo neberie ohľad na formálnu patogenézu peripilárnych (primárnych) foriem. Ďalší možný názov „púzdrovité lupiny“ neberie ohľad na patogenézu procesu (obzvlášť peripilárnych foriem), lebo lupiny sú produktom nadmernej keratinizácie interfolikulovej epidermy.

Z nášho pohľadu názov ***„púzdrovité keratínové hmoty vlasu“*** je najvýstižnejší, a preto ho odporúčame používať. Čas a publikačná aktivita kolegov ukáže, ktorý z uvedených navrhnutých názvov sa ujme, resp. či budú navrhnuté ďalšie iné názvy na pomenovanie tejto zaujímavej klinickej jednotky.

LITERATÚRA

1. DAWBER, R. P. R. Hair casts. *Arch. Dermatol.,* 1979, 100, 4, p. 417–421.
2. ENA, P., MAZZARELLO, V., CHIAROLINI, F. Hair casts due to a deodorant spray. *Austral. J. Dermatol.,* 2005, 46, 4, p. 274–277.
3. KEIPERT, J. A. Hair casts. Review and suggestion regarding nomenclature. *Arch. Dermatol.,* 1986, 122, 8, p. 927–930.
4. SCOTT, M. J. Jr., ROENIGK, H. H. Jr. Hair casts: classification, staining characteristics, and differential diagnosis. *J. Am. Acad. Dermatol.,* 1983, 8, 1, p. 27–32.
5. SHIEH, X., YI, X. Hair casts: a clinical and morphologic control study. *Arch. Dermatol.,* 1992, 128, 11, p. 1553–1554.
6. SPERLING, L. C. *An Atlas of Hair Pathology with clinical correlations.* 1st ed., The Parthenon Publishing Group: London, 2003, p. 263–266, ISBN 1842142038.
7. SZÉP, Z. Fehér felrakódások a hajon, szőrzeten: fénymikroszkópos differenciáldiagnosztika. *Bőrgyógy Info,* 2006, 2, 5, p. 161–163.
8. TAIEB, A., SURLÉVE-BAZEILLE, J. E., MALEVILLE, J. Hair casts. A clinical and morphologic study. *Arch. Dermatol.,* 1985, 121, 8, p. 1009–1013.
9. TOSTI, A., MITEVA, M., TORRES, F. et al. Hair casts are a dermoscopic clue for the diagnosis of traction alopecia. *Br. J. Dermatol.,* 2010, 163, 6, p. 1353–1355.
10. WALLACE, M. P., DE BERKER, D. A. Hair diagnoses and signs: the use of dermatoscopy. *Clin. Exp. Dermatol.,* 2010, 35, 1, p. 41–46.
11. ZHANG, W. Epidemiological and aetiological studies on hair casts. *Clin. Exp. Dermatol.,* 1995, 20, 3, p. 202–207.
12. ZHU, W. Y., XIA, M. Y., WU, J. H. et al. Hair casts: a clinical and electron microscopic study. *Pediatr. Dermatol.,* 1990, 7, 4, p. 270–274.

Do redakce došlo dne 23. 3. 2011.

Kontaktní adresa:
odb. as. MUDr. Zoltán Szép, PhD.
CYTOPATHOS, spol. s r.o.
Limbová 5
830 07 Bratislava
Slovenská republika
e-mail: szep@cytopathos.sk