

Klinický prípad: Tuhý belavý uzol v skrotálnej koži

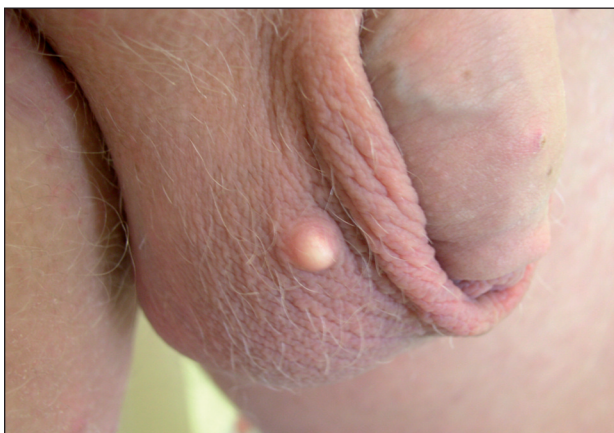Szép Z.^{1,2}, Rychlý B.¹

¹CYTOPATHOS, spol. s r. o., laboratórium biptickej a cytologickej diagnostiky, Bratislava, vedúci spoločnosti doc. MUDr. Dušan Daniš, CSc.

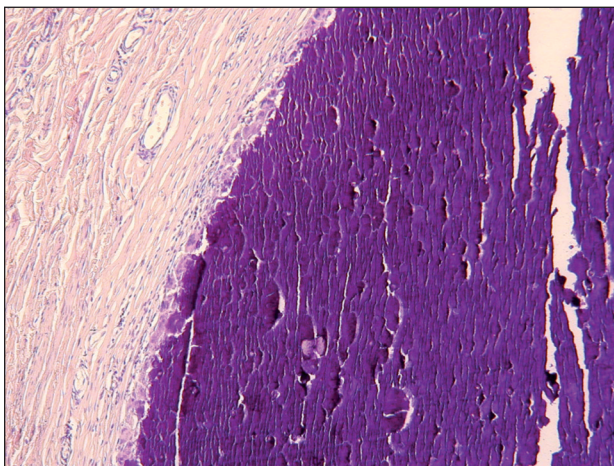
²Kožné oddelenie – konzultačná ambulancia, Nemocnica sv. Michala, Bratislava, vedúci oddelenia prim. MUDr. Lubomír Zaujec

Pacientom bol 25-ročný muž, ktorý bol odoslaný rajónnym dermatológom na našu ambulanciu za účelom konzultácie a diagnostického doriešenia kožného nálezu. Udal vznik malého tuhšieho belavého uzlovitého útvaru v skrotálnej koži vpravo (obr. 1). Pôvodnou iniciálnou léziou bol malý uzol farby kože a pružnej konzistencie, ktorý vznikol pred rokom. Vznik zápalových prejavov v oblasti uzla pacient neudával. Lézia, s ktorou sa dostavil na našu ambulanciu, bola solitárna, v priebehu roka sa pomaly

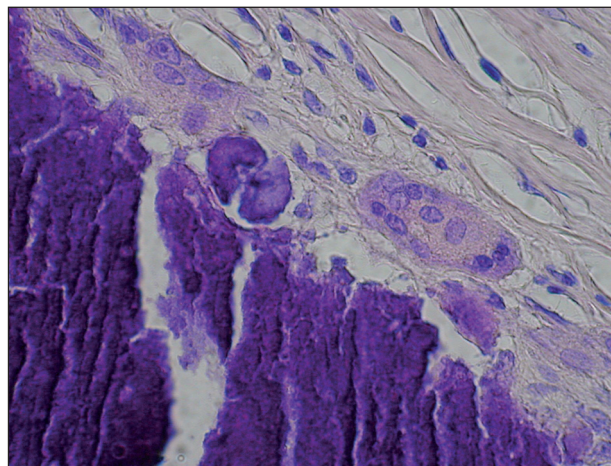
zväčšovala, až dosiahla terajšiu veľkosť 5 x7 mm. Bola lokalizovaná v derme, vyklenovala sa nad úroveň okolitej kože, bola dobre ohraničená, mala belavú farbu a bola palpačne tuhá. Okolitá koža bola bez zápalovej reakcie. Prejav nespôsobil žiadne subjektívne ťažkosti. V osobnej anamnéze pacient neudával žiadne ochorenie, lieky nebral, alergologická anamnéza bola negatívna. Odporučili sme totálnu excíziu lézie, ktorá po odstránení bola odoslaná na histopatologické vyšetrenie do nášho laboratória.



Obr. 1. Klinický obraz – belavý uzol v koži mieška



Obr. 2. Histologický obraz – uzlovité depozity vápníka v derme (HE, 100x)



Obr. 3. Histologický obraz – viacjadrová obrovská bunka na okraji depozít (HE, 600x)

MIKROSKOPICKÝ NÁLEZ

V mikroskopickom obraze pri rutinnom farbení hema-
toxylínom-eozínom (HE) bolo prítomné okrúhle, solitár-
ne, veľké ložisko tmavomodrého bazofilného materiálu
v derme (obr. 2 – HE, 100 x). Hmoty boli paralelne, vrst-
vovito usporiadané s úzkymi arteficiálnymi trhlinami. Na
periférii ložiska, po väčšine jej obvodu, bola prítomná
mierna granulomatózna reakcia, kde hlavnú bunkovú
zložku tvorili viacjadrové obrovské bunky typu z cudzích
telies (obr. 3 – HE, 600 x). Okolo depozít bolo pozorova-
teľné zahustenie dermálneho väziva. Zbytky epitelových
štruktúr po obvode ložiska sme pri farbení HE nenašli.
Špeciálnym farbením metódou podľa von Kossy sa opísané
dermálne hmoty farbili načierne. Imunohistochemické
vyšetrenia (cytokeratíny AE1/3, epitelový membránový
antigén – EMA, hladkosvalový aktín – SMA) boli nega-
tívne.

ZÁVER

Solitárna skrotálna kalcinóza

Prejav bol kompletne odstránený metódou skalpelovej
excízie a operačná rana bola zašitá. Výkon prebehol bez
komplikácií a následné hojenie rany bolo tiež bezproblé-
mové. Pacient bol poučený o podstate tejto diagnózy
a s výsledkom histopatologického vyšetrenia sa hlásil
u svojho odosielajúceho spádového dermatológa.

DISKUSIA

Skrotálna kalcinóza je ochorenie, ktoré väčšinou posti-
huje adolescentov a mladých dospelých, môže sa však
vyskytovať aj u detí a starších ľudí [2, 8]. **Klinicky** sa pre-
javuje vo forme solitárnej lézie, alebo ide o viacpočetné
postihnutie kože skróta. Makromorfologicky ide o rôzne
rozsiahle, obvykle 0,5–2 cm veľké uzlovité lézie tuhej
konzistencie, dobrého ohraničenia a belavej až belavožl-
tej farby [5]. Boli opísané aj polypoidné formy, ktoré sú
však veľmi vzácne. Opísané kalcifikované noduly sa
môžu vyskytovať okrem skróta aj na vulve, penise alebo
v oblasti areoly prsníka [4, 6]. Uvedené tri lokalizácie sú
však ešte zriedkavejšie ako skrotálna lokalizácia. Väčšina
prejavov je asymptomatických, môžu však spôsobovať
pocit svrbenia, tlaku a pocit ťahu v koži skróta. Uzly
môžu byť stabilné, alebo môžu vylučovať belavý kalcifi-
kovaný materiál na povrch kože. Kalcifikáty môžu provo-
kať aj akútnu zápalovú reakciu s neskorším vznikom roz-

siahlejšej chronickej granulomatóznej zápalovej reakcie
ako odpoveď na depozity vápnika vnímané ako cudzie
telesá.

Mikroskopický obraz skrotálnej kalcinózy je charak-
terizovaný solitárnymi alebo viacpočetnými depozitami
kalcia v derme, ktoré sa pri farbení HE javia ako bazofil-
ný materiál, histochemickým farbením podľa von Kossy
majú čiernu farbu [2, 5, 9]. Na rozhraní medzi kalcifikát-
mi a dermou sú často prítomné obrovské mnohojadrové
bunky typu z cudzích telies ako súčasť granulomatóznej
reakcie na kalcifikáty, ktoré sú vnímané imunitným systé-
mom ako cudzie telesá. Okolo depozít sa môže zahustiť aj
väzivo vo forme viac alebo menej viditeľného pseudo-
púzdra. Niekedy je možné zachytiť aj zbytky epidermál-
nej výstelky na periférii kalcifikátov.

Z **etiopatogenetického** pohľadu sa v súčasnosti väčši-
na autorov prikláňa k názoru, že skrotálna kalcinóza nie
je idiopatickým procesom, ako sa doposiaľ myslelo, ale
dystrofickou kalcifikáciou. Podľa tejto predstavy je
potom len konečným štádiom procesu dystrofickej kalci-
fikácie epidermálnej cysty, dilatovaných ekrinných vývo-
dov, až ekrinných cýst, resp. ekrinných mílií, príp. dege-
nerovanej genitálnej hladkej svaloviny. Noel et al. [5]
histologicky vyšetřili uzlovité prejavy skróta a zistili
rôzne nálezy: nekalcifikované epidermálne cysty, kalcifi-
kované epidermálne cysty a nodulárne kalcifikácie bez
epidermálnych či glandulárnych štruktúr. Podobným
nálezom dospeli aj ďalší autori [3, 8].

Z **histogenetického** hľadiska proces pravdepodobne
začína vznikom epidermálnej cysty (prípadne inej cysty),
ktorá časom podľahne postupnej dystrofickej kalcifikácii.
Tomu môže napomáhať ruptúra epidermálnej/epiteliálnej
steny cysty s uvoľnením keratínu do dermy. Následkom je
zápalová reakcia na keratín ako na cudzí materiál, ktorý
poškodí aj dermálny kolagén a rozloží aj časť keratínu.
Uvedené degeneratívne procesy napomáhajú následnej
dystrofickej kalcifikácii keratínu a poškodeného kolagénu.
Súčasne pri zápalovej reakcii dochádza k rezorpcii epitelo-
vej steny pôvodnej cysty. Zvyšky epitelovej výstelky nie-
kedy možno zachytiť aj pri farbení HE, ale ešte úspešnejšie
je možné vizualizovať použitím imunohistochemických
metód: zvyšky výstelky epidermálnych cýst reagujú pozi-
tívne na cytokeratíny (napr. AE1/3), výstelka ekrinného
pôvodu na EMA a prípadná účasť degenerovanej hladkej
svaloviny by sa dala detekovať s použitím SMA [1, 2, 3, 7].

V rámci **klinickej diferenciálnej diagnostiky** je
potrebné vylúčiť epidermálne cysty, pilárne cysty, sebo-
cysty a rôzne nádorové ochorenia skróta a testis. Ich vzá-
jomné odlíšenie umožňuje histopatologické vyšetrenie
excidátu.

V **liečbe** solitárnej skrotálnej kalcinózy sa používa *chi-
rurgická excízia* lézie s následným zašitím rany. Pri kom-
pletnom odstránení nevznikajú recidívy [5].

LITERATURA

1. DARE, A. J., AXELSEN, R. A. Scrotal calcinosis: origin from dystrophic calcification of eccrine duct milia. *J. Cutan. Pathol.*, 1988, 15, 3, p. 142–149.
2. DINI, M., COLAFRANCESCHI, M. et al. Should scrotal calcinosis still be termed idiopathic? *Am. J. Dermatopathol.*, 1998, 20, 4, p. 399–402.
3. ITO, A., SAKAMOTO, F., ITO, M. Dystrophic scrotal calcinosis originating from benign eccrine epithelial cysts. *Br. J. Dermatol.*, 2001, 144, 1, p. 146–150.
4. KATOH, N., OKABAYASHI, K., WAKABAYASHI, S. et al. Dystrophic calcinosis of the penis. *J. Dermatol.*, 1993, 20, 2, p. 114–117.
5. NOEL, B., BRON, C., KUNZLE, N. et al. Multiple nodules of the scrotum: histopathological findings and surgical procedure. A study of five cases. *J. Eur. Acad. Dermatol. Venereol.*, 2006, 20, 6, p. 707–710.
6. OH, C. K., KWON, K. S., CHO, S. H. et al. Idiopathic calcinosis of the areola of the nipple. *J. Dermatol.*, 2000, 27, 2, p. 121–122.
7. PABUCCUOGLU, U., CANDA, M. S., GURAY, M. et al. The possible role of dartoic muscle degeneration in the pathogenesis of idiopathic scrotal calcinosis. *Br. J. Dermatol.*, 2003, 148, 4, p. 827–829.
8. SAAD, A. G., ZAAATARI, G. S. Scrotal calcinosis: is it idiopathic? *Urology*, 2001, 57, 2, p. 365.
9. SHAH, V., SHET, T. Scrotal calcinosis results from calcification of cysts derived from hair follicles: a series of 20 cases evaluating the spectrum of changes resulting in scrotal calcinosis. *Am. J. Dermatopathol.*, 2007, 29, 2, p. 172–175.

Do redakce došlo dne 19. 11. 2010.

*Kontaktní adresa:
odb. as. MUDr. Zoltán Szép, PhD.
CYTOPATHOS, spol. s r.o.
Limbová 5, 833 07 Bratislava
Slovenská republika
e-mail: szep@cytopathos.sk*

Ediční plán

Česko-slovenská dermatologie, 86. ročník, rok 2011

Číslo 2 : Infekce HIV

Číslo 3: Pityriasis rubra pilaris

Číslo 4: Imunofluorescence v dermatologii

Číslo 5: Chamydiální infekce

Číslo 6: Pigmentové névy