proLékaře.cz | 14.12.2025

Čes-slov Derm, 86, 2011, No. 1, p. 30–32.

Diagnosticky cenné cévy

Arenbergerová M.[1], Arenberger P.[1], Frey T.[1], Jirásek T.[2], Frühaufová Š.[2], Koldová L.[2], Gkalpakiotis S.[1]

[1]Dermatovenerologická klinika 3. LF UK a FNKV, Praha, přednosta prof. MUDr. Petr Arenberger, DrSc., MBA
[2]Ústav patologie 3. LF UK a FNKV, Praha, přednosta prof. MUDr. Václav Mandys, CSc.

Obr. 1A

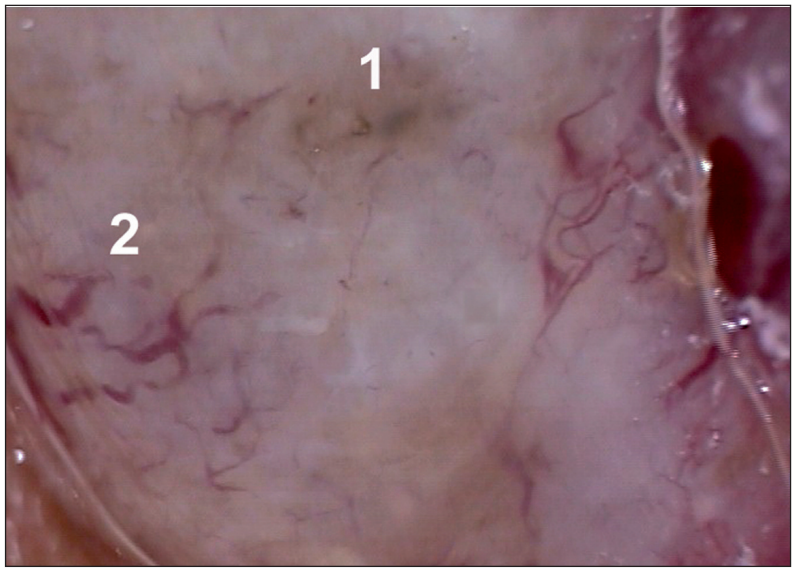

Obr. 2A

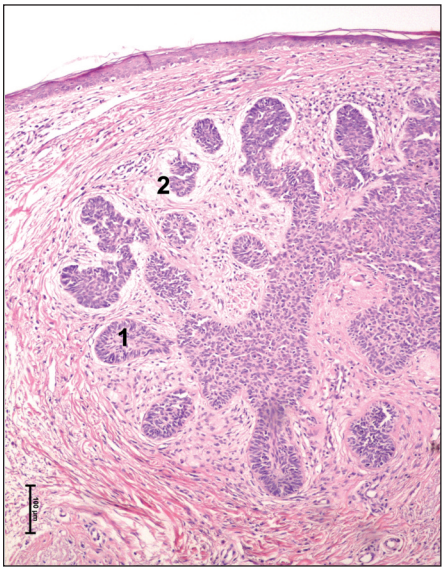

Obr. 3A

KAZUISTIKA 1

Třiašedesátiletý pacient, fototyp II, pozoroval asi jeden rok zvětšující se útvar na levém nosním křídle, bez subjektivních příznaků. Výskyt kožních nádorů v rodině neudával, pracoval často na zahradě. Jednalo se o papulózní projev o velikosti 8 x 3 x 2 mm, okrouhlého tvaru, růžové barvy, s viditelnými teleangiektáziemi a ulcerací v dolním pólu (obr. 1A). Na trupu byly přítomné klidné pigmentové névy a seboroické veruky.

Dermatoskopický obraz (obr. 2A)

Stromkovitě se větvící cévy – tlusté kapiláry, které se do periférie postupně zužují, břidlicově šedý ovoidní okrsek, bílá barva. Bez přítomnosti pigmentové sítě, globulí nebo proužků.

Histologické vyšetření (obr. 3A)

Nádorové čepy z bazaloidních buněk s trichoepitelovými rysy (1), odtrhávání stromatu od nádorových čepů (2).

Diagnóza

Jedná se o nemelanocytární lézi vzhledem k nepřítomnosti pigmentové sítě, hnědých globulí, teček a proužků. Dermatoskopicky jsou přítomné typické rozvětvené teleangiektázie stromečkovitého tvaru a břidlicově šedý ovoidní okrsek, klinicky ulcerace – typické znaky bazaliomu.

proLékaře.cz | 14.12.2025

Obr. 1B

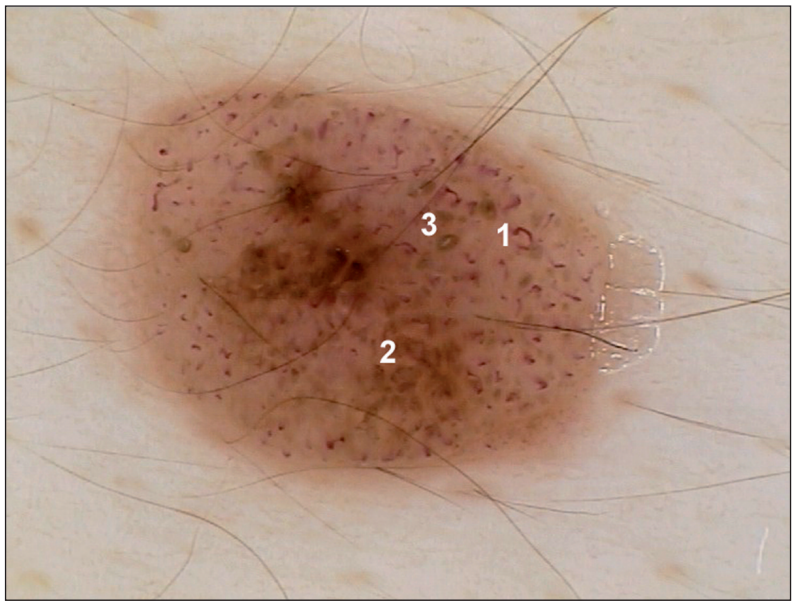

Obr. 2B

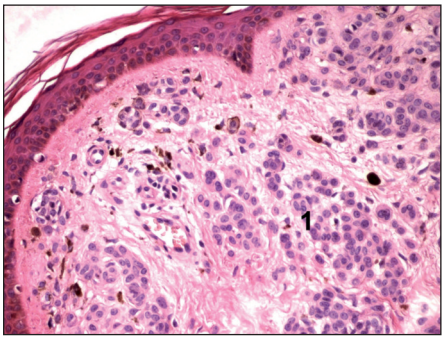

Obr. 3B

KAZUISTIKA 2

Devatenáctiletý pacient s fototypem II pozoroval na zádech několik let elevovaný útvar. V posledních šesti měsících zaznamenal rychlejší růst a svědění. Kožní nádory v rodině neudával. V dětství se několikrát spálil na slunci. Při vyšetření paravertebrálně vlevo papula hnědorůžové barvy o velikosti 7 x 5 x 2 mm, oválného tvaru, ostře ohraničená, měkké konzistence (obr. 1B). Ostatní kožní nález vykazoval pouze přítomnost ojedinělých klidných pigmentových névů.

Dermatoskopický obraz (obr. 2B)

Čárkovité kapiláry (1), hnědé globule a neostře konturované dlaždice (2), pseudofolikulární ústí (3).

Histopatologický obraz (obr. 3B)

Hnízda névových buněk v dermis (1).

Diagnóza

Jedná se o melanocytární lézi vzhledem k přítomnosti kritérií specifických pro melanocytární projevy (hnědé globule a dlaždice). Přítomnost pseudofolikulárních ústí svědčí pro vyšší tvorbu keratinu. Kresba čárkovitých cévek (z anglického comma shaped: tvar zahnuté čárky) je zcela typická pro intradermální névus.

ZÁVĚR A DISKUSE K OBĚMA PŘÍPADŮM

Makroskopicky se jedná o klinicky podobné papulózní projevy. K odlišení diagnóz nám v tomto případě významně přispěly znaky odlišné pro nemelanocytární (kazuistika 1) a melanocytární léze (hnědé globule a dlaždice v kazuistice 2) a znalost tvaru a struktury teleangiektázií. Ty jsou důležité zejména u slabě pigmentovaných projevů. Naopak při silné pigmentaci nejsou kapiláry patrné, nebo jsou nedostatečně hodnotitelné, a hrají proto pouze minimální roli. Důležitá je i správná technika vyšetření, při které není vhodné tlačit na dermatoskop nebo kameru digitálního dermatoskopu proto, aby cévky zcela nevymizely. Ideální je využití dermatoskopu s polarizovaným světlem. Stromečkovitě větvené kapiláry jsou typické pro bazaliom a jejich kombinace s břidlicově šedým ovoidním okrskem [1] a ulcerací naši diagnózu potvrzuje. U intradermálního névu jsou přítomné cévky tvaru zahnuté čárky [2]. Ty v kombinaci s hnědými globulemi a dlaždicemi již prakticky vyvracejí jinou diferenciálně diagnostickou úvahu než intradermální névus. V tomto případě navíc napomohl i klinický obraz měkké a proti spodině pohyblivé papuly, ze které vyrůstaly chloupky. Ty se u bazaliomu prakticky nevyskytují. Navíc proti němu svědčí i nízký věk pacienta, i když to je dnes již „nespolehlivý“ parametr.

proLékaře.cz | 14.12.2025

LITERATURA

1. POCK, L., FIKRLE, T., DRLÍK, L., ZLOSKÝ, P. *Dermatoskopický atlas.* 2. vyd., Phlebomedica: Praha, 2008, 149 s.
2. JOHR, R.H., SOYER, P., ARGENZIANO, G. et al. *Dermoscopy.* Mosby: Londýn, 2004, 231 s.

Do redakce došlo dne 28. 1. 2011.

Kontaktní adresa:
MUDr. Monika Arenbergerová, PhD.
Dermatovenerologická klinika FNKV a 3. LF UK
Šrobárova 50
100 34 Praha 10
e-mail: ma@avemedica.cz

Dermatologický univerzitní nadační fond podporuje již pátým rokem dermatovenerologii v České republice

- Poskytuje **stipendia** na pobyty na kožních pracovištích v německy mluvících zemích.
- Uděluje **ceny za nejlepší publikace roku** v časopisu Čs. dermatologie.
- Sponzoruje **Bartákovu cenu**.
- **Podporuje časopis** Česko-slovenská dermatologie a Českou dermatovenerologickou společnost ČLS JEP.
- **Financuje vzdělávání** v dermatovenerologii (kurzy, odborná setkání).

Dermatologický univerzitní nadační fond
partner českých dermatovenerologů

Arenberger Ettler Frey Resl