proLékaře.cz | 12.1.2026

Čes-slov Derm, 2009, 84, No. 6, p. 347–349

Klinický prípad: Mnohopočetné biele makuly na predkoleniach

Szép Z.[1, 2, 3]

[1]CYTOPATHOS, spol. s r.o., bioptické, cytologické a skríningové laboratórium, Bratislava
vedúci spoločnosti: doc. MUDr. Dušan Daniš, CSc.
[2]Dermatovenerologické oddelenie Nemocnice Ministerstva obrany SR, Bratislava
vedúci oddelenia: prim. MUDr. Ľubomír Zaujec
[3]Katedra dermatovenerológie FZŠŠ SZU v Bratislave
vedúca katedry: doc. MUDr. Klaudia Kolibášová, PhD., mim.prof.

Pacientkou bola 30-ročná žena, ktorá bola odoslaná na našu ambulanciu za účelom realizácie kožnej biopsie a histologického vyšetrenia. Prejavy boli lokalizované na prednej ploche oboch predkolení a ojedinele aj na extenzorových plochách predlaktí a vykazovali pomalú progresiu. Morfologicky išlo o drobné, okrúhle alebo mierne polygonálne, biele makuly, miestami s mierne atrofickým povrchom (obr. 1–2). Lézie subjektívne ťažkosti nespôsobovali. Pacientka bola 3. fototypu, často sa vystavovala slnku v letnom období, príležitostne navštevovala aj solárium. Z prejavov sme priebojníkom odobrali vzorku na histologické vyšetrenie aj s malým okrajom zdravej kože. Mikroskopické nálezy prezentujeme na obr. 3–6 (obr. 3: farbenie hematoxylínom-eozínom, obr. 4: farbenie na melanín metódou Fontana-Masson, obr. 5: detekcia premelanozómového markeru HMB-45, obr. 6: detekcia melanocytového markeru Melan-A pomocou imunoperoxidázovej metódy, chromogén DAB).

Obr. 1.

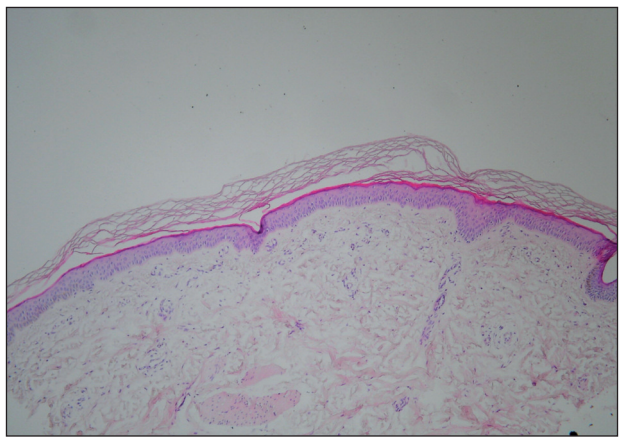

Obr. 3.

Obr. 2.

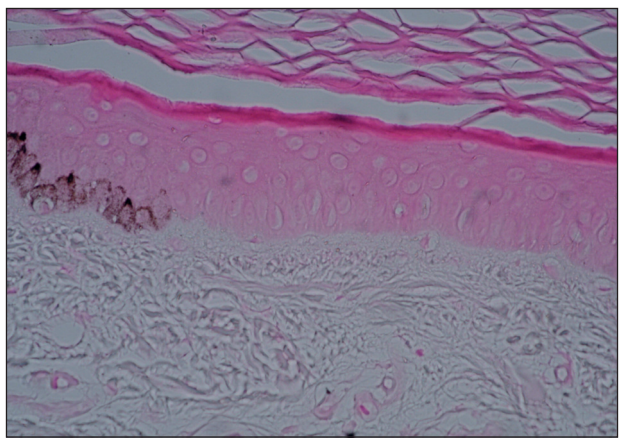

Obr. 4.

proLékaře.cz | 12.1.2026

MIKROSKOPICKÝ NÁLEZ

V preparáte farbeným hematoxylínom a eozínom (obr. 3) povrch epidermy kryje sieťovitá ortohyperkeratóza. Pod ňou je epiderma mierne atrofická, nevytvára akantotické čapy, priebeh zóny dermoepidermálnej junkcie je rovný. V derme sú prítomné mierne dilatované kapiláry v malom počte, s ojedinelými lymfocytmi, histiocytmi perivaskulárne. Špeciálne farbenie na prítomnosť melanínu metódou Fontana-Masson (obr. 4) dokazuje úplné chýbanie pigmentu v rozsahu lézionálnej kože. Na ľavom okraji obrázku je zachytená malá časť normálnej perilézionálnej kože s prítomnosťou melanínu v bazálnych keratinocytoch a v melanocyte. Premelanozómový marker HMB-45 nie je detekovateľný (obr. 5). Melanocytový marker Melan-A dokazuje výraznú redukciu počtu melanocytov v str. basale epidermy (obr. 6).

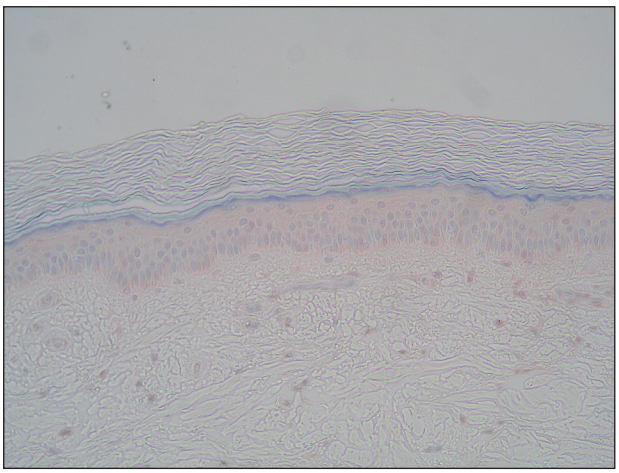

Obr. 5.

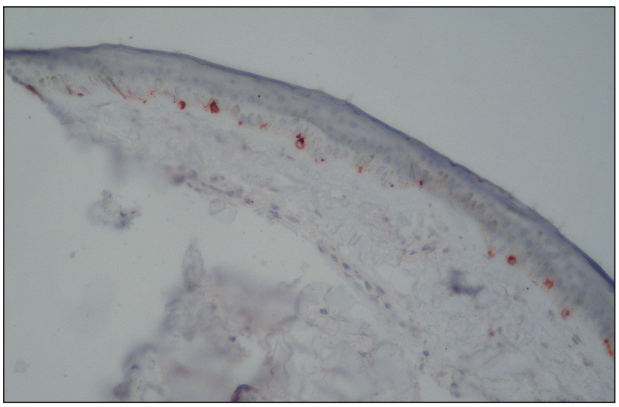

Obr. 6.

ZÁVER

Hypomelanosis guttata idiopathica

Bioptická rana sa zahojila bez komplikácií. Pacientka bola poučená o podstate ochorenia. S výsledkom histologického vyšetrenia sa hlásila na kontrolu u svojho ošetrujúceho dermatológa.

DISKUSIA

Klinický obraz hypomelanosis guttata idiopathica (HGI) je charakterizovaný (8, 9) mnohopočetnými, porcelánovo bielymi, ostro ohraničenými, okrúhlymi alebo polygonálnymi makulami, veľkosti 0,5 – 1,5 mm. Ich typickou lokalizáciou sú končatiny, a to extenzorové plochy predkolení a predlaktí. Ojedinelé makuly sa môžu vytvoriť aj na tvári, v podbrušku alebo na chrbte. Na povrchu makúl v niektorých prípadoch možno spozorovať miernu hyperkeratózu alebo atrofiu. Prejavy nespôsobujú subjektívne ťažkosti.

Etiopatogenéza HGI nie je objasnená. Viacerí autori považujú HGI za následok chronického pôsobenia slnečného žiarenia (UVA, UVB), kým iní spozorovali jej familiárny výskyt (3). Zrejme ide o kombináciu genetických faktorov a chronickej solárnej expozície. V jednej štúdii autori našli asociáciu medzi HGI a výskytom HLA-DQ3, kým nález HLA-DR8 sa javil ako protektívny faktor (1).

Pre **epidemiológiu** HGI je charakteristické, že je predovšetkým chorobou staršej populácie, ale môže sa vyskytnúť aj v mladšom veku. Výskyt sa začína zvyšovať od 30. roku veku (2). HGI bola opísaná aj u detí (8). Vyskytuje sa rovnako u oboch pohlaví a u všetkých etník. Ak sa lézie HGI raz vytvorili, nemožno očakávať spontánnu repigmentáciu. V prípade trvania solárnej expozície je možno rátať s pomalým pribúdaním ložísk.

V **histopatologickom obraze** (2, 9) povrch epidermy kryje sieťovitá ortohyperkeratóza. Epiderma je atrofická, priebeh zóny dermoepidermálnej junkcie je rovný. V derme významnejšie patologické zmeny nie sú prítomné. Špeciálnym farbením (Fontana-Masson) je možné dokázať chýbanie alebo výraznú redukciu melanínu v bazálnych keratinocytoch a melanocytoch. Aj počet melanocytov je výrazne znížený, ale ich úplné chýbanie nie je pozorovateľné. Ich zníženie je možno dokázať použitím melanocytových markerov (napr. Melan-A) v rámci imunoperoxidázových metód. Druhou možnosťou je detekcia DOPA-pozitivity melanocytov na zmrazených rezoch. Výskyt melanozómov je vo všeobecnosti zriedkavý, a hlavne je veľmi málo zrelých, melanizovaných melanozómov. Elektrónovým mikroskopom bola tiež potvrdená výrazná redukcia počtu melanocytov, ktoré sú zaokrúhlené a strácajú svoje dendritické výbežky. Počet melanozómov je minimálny, s inkompletnou melanizáciou (2, 9).

V rámci **diferenciálnej diagnostiky** (8) je potrebné HGI odlíšiť od morphea guttata, lichen sclerosus et atrophicus, od posttraumatickej alebo pozápalovej leukodermy, od depigmentácií spôsobených derivátmi hydrochinónu, od vitiliga a od pityriasis versicolor. Klinická

proLékaře.cz | 12.1.2026

morfológia, predilekčná lokalizácia a histopatologické vyšetrenie pomôžu vylúčiť uvedené diagnózy.

Liečba HGI nie je vyriešená. V jednej práci autori skúsili lokalizovanú *povrchovú dermabráziu* (5), po ktorej uvádzajú repigmentáciu u značnej časti pacientov. Ďalšou možnosťou je povrchová *kryoterapia tekutým dusíkom* (4, 7). Iní autori referovali o priaznivom pôsobení *tretinoínu* po 4-mesačnej terapii (6). V dostupnej literatúre sme nenašli údaje o použití lokálnych extern s obsahom enzýmov katalázy a superoxid-dizmutázy. Terapeutická odpoveď na akúkoľvek terapeutickú modalitu je priaznivejšia u čerstvých lézií, kým staré, chronické lézie reagujú horšie, príp. sú bez terapeutickej odpovede.

LITERATÚRA

1. ARRUNATEQUI, A., TRUJILLO, RA., MARULANDA, MP. et al. HLA-DQ3 is associated with idiopathic guttate hypomelanosis, whereas HLA-DR8 is not, in a group of renal transplant patients. *Int J Dermatol,* 2002, 41 (11), p.744-777.
2. ELDER, DE., ELENITSAS, R., JOHNSON, BL. et al. *Lever's histopathology of the skin*, 9th ed., Philadelphia: Lippincott Williams & Wilkins, 2005, p.707, ISBN-10: 0781737427.
3. KAYA, TI., YAZICI, AC., TURSEN, U. et al. Idiopathic guttate hypomelanosis: idiopathic or ultraviolet induced? *Photodermatol Photoimmunol Photomed*, 2005, 21 (5), p.270-271.
4. KUMARASHINGE, SP. 3-5 second cryotherapy is effective in idiopathic guttate hypomelanosis. *J Dermatol*, 2004, 31 (5), p.437-439.
5. HEXSEL, D. Treatment of idiopathic guttate hypomelanosis by localized superficial dermabrasion. *Dermatol Surg,* 1999, 25 (11), p.917-918.
6. PAGNONI, A., KLIGMAN, AM. et al. Hypopigmented macules of photodamaged skin and their treatment with topical tretinoin. *Acta Derm Venereol,* 1999, 79 (4), p.305-310.
7. PLOYSANGAM, T., DEE-ANANLAP, S., SUVANPRAKORN, P. Treatment of idiopathic guttate hypomelanosis with liquid nitrogen: light and electron microscopic studies. *J Am Acad Dermatol,* 1990, 23 (4), p.681-684.
8. SCHACHNER, LA. et al. *Pediatric Dermatology*. 3rd edition, Edinburgh: Mosby, Elsevier, 2003, p.505-506, ISBN 0323026117.
9. WEEDON, D. *Skin pathology*. 2nd ed., London: Churchill Livingstone, 2002, p.504, ISBN 9780443070693.

Došlo do redakce: 27. 4. 2009

MUDr. Zoltán Szép, PhD.
CYTOPATHOS, spol. s r.o.
Limbová 5, 83307 Bratislava
www.cytopathos.sk
E-mail: zoltanszep@atlas.cz

Ediční plán

Česko-slovenská dermatologie, 85. ročník, rok 2010

Číslo 1: Korektivní dermatologie

Číslo 2: Kožní reakce na moderní léky

Číslo 3: Dětská dermatovenerologie

Číslo 4: Dermatoonkologie

Číslo 5: Radioterapie

Číslo 6: M. Darieri a příbuzné akantolytické dermatózy