

Gigantický kožní roh

Petrů, L.¹, Plechatá, V.¹, Píchová, I.¹, Žalud, R.²

¹Kožní oddělení, Oblastní nemocnice Kolín, a.s.

primářka MUDr. Věra Plechatá

²Patologické oddělení, Oblastní nemocnice Kolín, a.s.

primář MUDr. Radim Žalud

Souhrn

Gigantický kožní roh

Kožní roh je důsledkem hyperkeratózy, která se vyvíjí na povrchu různých hyperproliferativních lézí. Gigantický kožní roh je extrémně vzácný. Autoři popisují případ nálezu gigantického rohu vzniklého na podkladě epitelové proliferace s masivní keratinizací ve kštici 75leté pacientky.

Klíčová slova: kožní roh – gigantický kožní roh – masivní keratinizace

Summary

Giant Cutaneous Horn

Cutaneous horn is a result of hyperkeratosis, which develops over the surface of various hyperproliferative lesions. Giant cutaneous horn is extremely rare. The authors present a rare case of a giant cutaneous horn on the scalp of a 75-year-old patient developing in the site of epithelial proliferation with massive keratinization.

Key words: cutaneous horn – giant cutaneous horn – massive keratinization

ÚVOD

Gigantický kožní roh je extrémně vzácným nálezem, a proto si dovoluujeme uvést případ naší pacientky, která tento neobvyklý útvar ukryvala ve své kštici.

POPIS PŘÍPADU

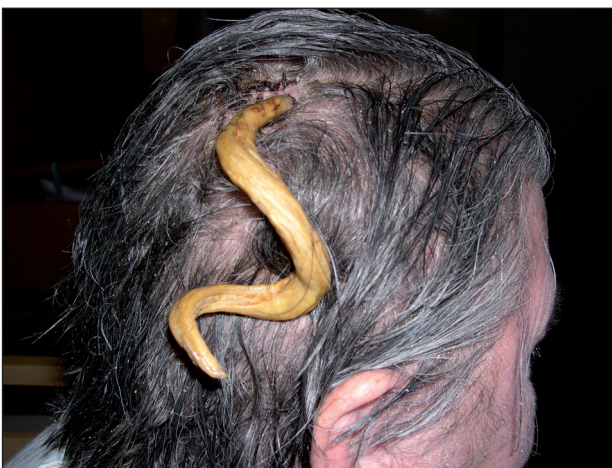Pacientkou byla 75letá žena. Rodinná anamnéza pacientky byla bez pozoruhodností. V osobní anamnéze pacientka uváděla chronickou renální insuficienci, hypertenzní nemoc, ischemickou chorobu srdeční, stav po cévní mozkové příhodě, stav po rozsáhlé ileofemorální trombóze s nutností dlouhodobé warfarinizace. Na kožní oddělení Oblastní nemocnice Kolín byla pacientka přijata pro generalizovaný exantém. Objektivně bylo zjištěno zarudnutí a prosáknutí kůže trupu a končetin, místy lamelózní

olupování kůže, pod prsy a ve tříslech s prasklinami. Překvapivým nálezem byl velký roh, který pacientka skrývala v drdolu vlasů, a který byl obnažen po ostříhání. Podle pacientky rostl mnoho let a žena se za něj velmi styděla. Roh měl spirálovitě zakroucený tvar, délku 18 cm a průměr 1,2–1,4 cm, byl žlutohnědé barvy, s mělkými žlábkami v dlouhé ose (obr. 1, 2). Roh visel na tenké stopce, hrozilo spontánní odtržení. Spodina a blízké okolí jevílo známky útlaku. Nebyla patrná infiltrace spodiny.

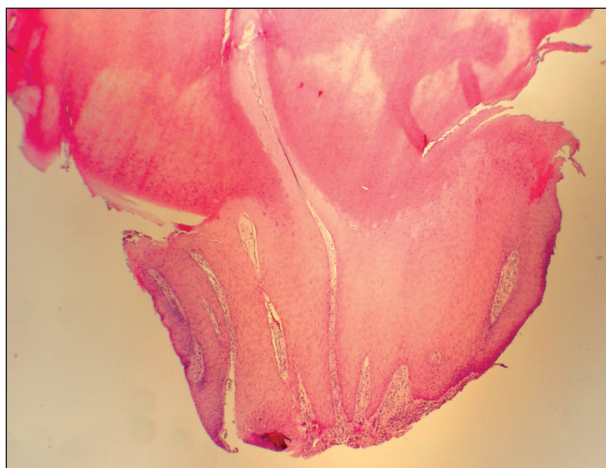
Pacientka byla kompletně vyšetřena. V laboratorním vyšetření bylo navýšení renálních parametrů a vysoké INR, krevní obraz a nádorové markery byly v mezích normálních hodnot.

Byla provedena chirurgická excize, ale pro vysoké hodnoty INR u warfarinizované pacientky nebylo možno provést radikálnější výkon.

Histologický nález (HE): mikroskopicky je roh tvořený nepravidelnými sloupy na sebe těsně naléhajících polygonálních dlaždicových buněk se světlou cytoplazmou a centrálně uloženým blandním jádrem, bez patrných



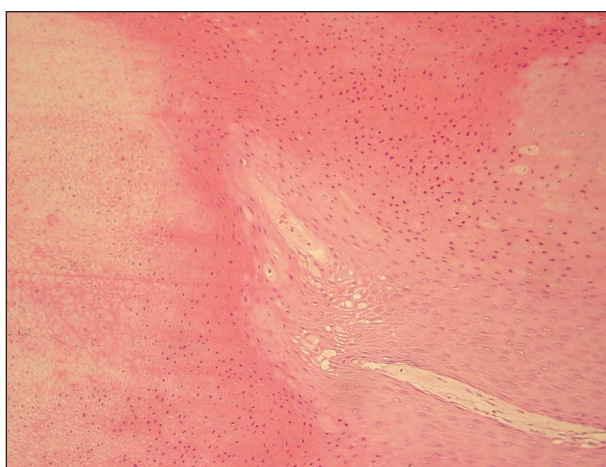
Obr. 1. Gigantický kožní roh ve kštici.



Obr. 3. Gigantický kožní roh, histologický nález, hematoxylin/eozin, 40x.



Obr. 2. Gigantický kožní roh po snesení.



Obr. 4. Přechod akantotické epidermis do hmoty rohu, histologický nález, hematoxylin/eozin, 100x.

mezibuněčných spojů (obr. 3, 4). Dlaždicobuněčné oblasti přímo (bez granulární zóny) přecházejí do ortokeratotických partií, které jsou protkané bludištěm štěrbin. Miniaturní bělavý uzlík ve spodině je tvořený širokými akantotickými projekcemi objemných keratinocytů s eozinofilní cytoplazmou a zřetelnými desmosomy, bazální vrstva je místy skvamotizovaná, s výskytem typických mitóz, bez zjevných buněčných atypií. Ve velmi úzkém lemu přilehlé dermis je lymfocytární infiltrát s příměsí eozinofilů. Závěr: Gigantický kožní roh.

Pacientka byla pro podezření na bronchopneumonii přeložena na interní oddělení. Širší excize spodiny, z níž vyrůstal kožní roh, byla plánovaná po zlepšení stavu pacientky. Ta se však po propuštění z interního oddělení na další kontroly nedostavila.

DISKUSE

Cornu cutaneum je klinická diagnóza. Rozumí se jí kož-

ní výrůstky připomínající zvířecí roh, které jsou složeny z rohovitěho materiálu (1). Označují se jím ohraničené, kónické, nápadně hyperkeratotické léze, u nichž výška rohovinové masy dosahuje alespoň poloviny největšího průměru útvaru (4). Spodina rohu může být plochá, uzlovitá nebo kráterovitá. Roh samotný je tvořen masou kompaktního keratinu. Hyperkeratóza, která se formuje do tvaru rohu, se může vyvíjet na podkladě jakékoli hyperproliferativní léze (2). Kožní roh tak může být podmíněn širokou škálou kožních chorob. V klinické praxi se nejčastěji setkáváme s kožními rohy vzniklými na podkladě vulgární či seboroické veruky nebo na podkladě solární keratózy. Ta je již považována za prekancerózu a v typických případech se pak kožní roh nachází na místech vystavených slunečnímu záření. Z benigních lézí, které mohou vést ke vzniku kožního rohu, můžeme jmenovat angiokeratom, angiom, benigní lichenoidní keratózu, kožní leishmaniózu, dermatofibrom, diskoidní lupus erythematoses, infundibulární cystu, epidermální névus, fibrom, invertovanou folikulární keratózu, prurigo nodularis, kapilární lobulární hemangiom (dříve granuloma pyogenicum),

adenoma sebaceum, trichilemom, moluscum contagiosum a již zmíněnou vulgární veruku a seboroickou keratózu. Léze s premaligním nebo maligním potenciálem, které mohou vést ke vzniku kožního rohu, jsou zmíněná solární keratóza, adenoakantom, bazocelulární karcinom, morbus Bowen se sklonem k rohovatění, morbus Paget, Kaposiho sarkom, keratoakantom a spinocelulární karcinom. Příčinou proliferace s masívní keratinizací za vzniku kožního rohu může být u všech těchto lézí zánět, poranění nebo chronické dráždění. Pokud je při spodině přítomna zánětlivá infiltrace, je podezření na karcinomový původ projevu (7). Rozhodující je histologický nálezn.

V našem případě jde o mimořádně vzácný nález gigantického kožního rohu s mikroskopickým obrazem verukózní hyperplazie epidermis. V literatuře nacházíme zmínky o výskytu kožního rohu především u Kavkazské populace žijící v Evropě (5). Nález kožního rohu u jiných národů je spíše raritou (6). Jediným případem nálezu kožního rohu u černochů žijících v subsaharské Africe, publikovaným v anglické literatuře, je případ mladé ženy, u které vznikl kožní roh o průměru 3 cm a výšky 6 cm během 5 let na hlavě v jizvě po popálenině v dětství. Jizvu pacientka maskovala nošením paruky. Histologicky se jednalo o verukózní epidermální hyperplazii s kožním rohem (6). Velmi zajímavým zjištěním je podobnost se čtyřmi případy, které publikovali Michal et al. Jednalo se o ženy nad 55 let, ve dvou případech mentálně zaostalé. U všech žen útvar rostl mnoho let a ženy jej pro ostych a obavu ze stigmatizace skrývaly. Kožní roh byl u všech lokalizován ve kštici a dosahoval délky 17–25 cm. Na podkladě histologického vyšetření, které u všech žen prokázalo trichilemální keratinizaci, autoři považují gigantický

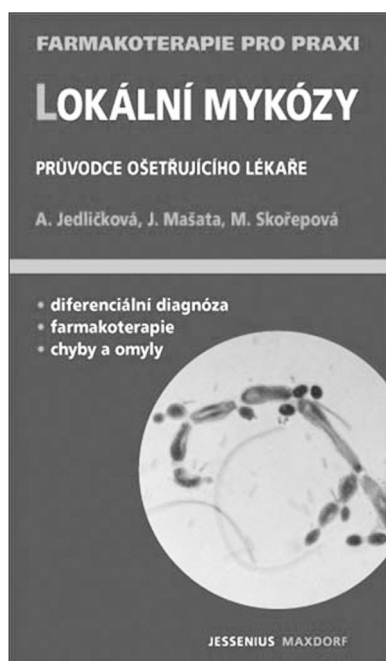
roh za velmi dobře diferencovanou variantu proliferujícího trichilemálního tumoru (5). U naší pacientky však jednoznačné mikroskopické struktury proliferujícího trichilemálního tumoru zastiženy nebyly.

LITERATURA

1. BRAUN-FALCO, O., PLEWIG, G., WOLFF, HH. *Dermatologia a venerologia*. 1. vyd. Martin: Osveta, 2001, s. 1199.
2. FIONA, L., CLAY, JC. Cutaneous Horn, *eMedicine.com*, Dec 15, 2006.
3. KHACHEMOUNE, A. Proliferating Pilar Tumor., *eMedicine.com*, Mar 10, 2008.
4. KIRKHAM, N. Tumors and Cysts of the Epidermis. In: ELDER, DE., ELENITSAS, R., JOHNSON, BL., MURPHY, GF. *Lever's Histopathology of the Skin*, Ninth Edition. Lippincott Williams & Wilkins, 2004, p. 824.
5. MICHAL, M., BISCEGLIA, M. et al. Gigantic cutaneous horns of the scalp. *Am J Surg Pathol*, 2002, 26(6), p. 789-794.
6. NTHUMBA, PM. Giant cutaneous horn in an African woman: a case report. *Journal of Medical Case Reports*, 2007, 1:170.
7. ŠTORK, J. et al. *Dermatovenerologie*. 1. vyd. Praha: Galén, 2008, s. 367.

Došlo do redakce: 27.4.2009

MUDr. Lucie Petřů
Kožní oddělení ONK, a.s.
Žižkova 146
280 00 Kolín 3
E-mail: Petru.L@seznam.cz



LOKÁLNÍ MYKÓZY

Průvodce ošetřujícího lékaře

Anna Jedličková, Jaromír Mašata, Magdalena Skořepová

Lokální mykózy jsou velmi časté choroby. Trápí velkou část populace, jejich průběh bývá nepříjemný a komplikovaný. Diagnostika a včasná léčba proto významně pozitivně ovlivňují stav nemocného. Autorský kolektiv pod vedením naší přední mikrobioložky dále tvoří dermatoložka a gynekolog. Publikace poskytuje lékařům praktický návod k správné diagnostice i terapeutické strategii.

Vydalo nakladatelství Maxdorf v roce 2008, 176 str., formát: 110 X 190 mm, brož., edice Farmakoterapie pro praxi / sv. 31, cena: 195 Kč, ISBN: 978-80-7345-150-9

Objednávky můžete posílat na adresu: Nakladatelské a tiskové středisko ČLS JEP, Sokolská 31, 120 26 Praha 2, fax: 224 266 226, e-mail: nts@cls.cz. Na objednávce laskavě uveďte i jméno časopisu, v němž jste se o knize dozvěděli.