

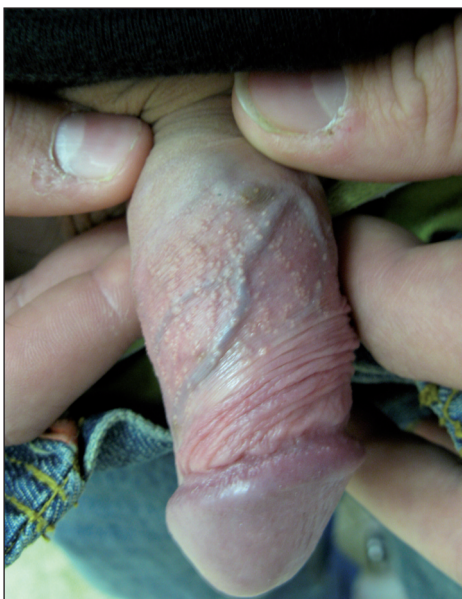## Klinický případ: Bělavé papuly na prepuciu

Velčevský, P., Kojanová, M., Štork, J., Bulínová, I., Lacina, L.

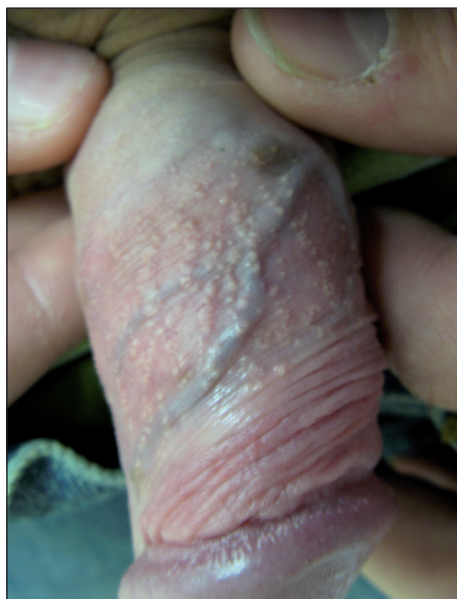Dermatovenerologická klinika I.LF UK a VFN, Praha,  
přednosta prof. MUDr. J. Štork. CSc.

K vyšetření na naše pracoviště byl odeslán 28letý muž, jehož osobní anamnéza zahrnovala pouze pouřazovou operaci pravého kolena. Pacient se celkově cítil zdravý, léky neužíval. Jeho rodinná anamnéza se jevila jako nevýznamná. Pacient byl v minulost údajně léčen pro condylomata acuminata, nyní se dostavil k poradě kvůli přetrvávání a zvýraznění těchto kožních projevů, které pozoroval na genitálu minimálně posledního půl roku.

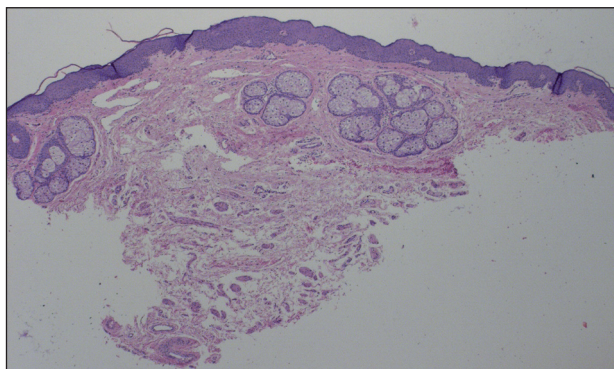
Jejich existenci v menší míře však nevyklučoval již od adolescence (obr. 1, 2). Při objektivním vyšetření byly na vnitřním listu prepucia ventrální strany penisu patrné četné, bělavé, „zrníčkovité“ papuly, místy ve shlucích, velikosti do 1–2 mm. Protože se pacient obával venerického původu těchto projevů a i po poučení se dožadoval dalšího vyšetření, byla provedena biopsie jednoho projevu (obr. 3, 4).



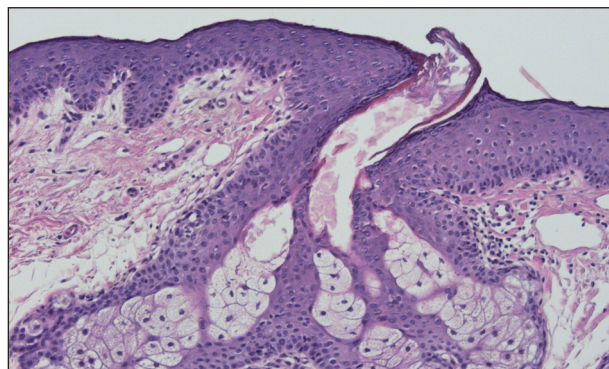
Obr. 1.



Obr. 2.



Obr. 3.



Obr. 4.

## HISTOLOGICKÝ NÁLEZ

Epidermis beze změn, v horním kóriu byly zastiženy jednotlivé hypertrofické mazové žlázy ústící volně v epidermis bez vazby na vlasový folikul.

## ZÁVĚR

**Mazové žlázy prepucia**

## DISKUSE

Mazové, holokrinní, žlázy tvořící kožní maz, *sebum*, jsou přítomny v kůži prakticky všech savců. Chemické a fyzikální vlastnosti jejich produktů mohou být ale značně odlišné, což souvisí s některými specifickými funkcemi, které tyto výměšky plní (10). Sebaceózní žlázy jsou přítomny, kromě dlaní a plosek, na celém kožním povrchu, v přechodných oblastech mezi kůží a sliznicí a čistě na sliznicích jsou i u lidí relativně častým nálezem. Jejich přítomnost zde ale zcela nezapadá do zažitých funkčních schémat normálního histologického nálezu, protože mazové žlázy zde nejsou spojeny s vlasovým folikulem v pilosebaceózní jednotce. Bývají tak někdy označovány i jako heterotopické mazové žlázy a jsou považovány za neškodnou anatomickou variaci. V oblasti bukální sliznice, na rtech, či retro-molárně, či vzácněji ve slinných žlázách, je možno tyto mazové žlázy zastihnout až u 50–80 % populace.

Klinicky nejčastěji dominují jako bělavé, či nažloutlé, polotuhé uzlíky do velikosti 2–3 mm, nepůsobící zpravidla svému nositeli žádné obtíže, mohou se však vyjímečně zanítit (1). Historicky bývají tyto nálezy popisovány jako Fordyceovy skvrny (J. A. Fordyce, dermatolog, 1858–1925). Obdobný nálezy v oblasti prsního dvorce nese označení Montgomeryho žlázy (W.F. Montgomery, porodník, 1797–1859), na sliznici viček Meibomské žlázy. V genitální oblasti, zejména na prepuciu, nalézáme mazové žlázy, glandulae preaputiales, eponymicky označované jako Tysonovy (E. Tyson, anatom, 1650–1708). Tyto mazové žlázy mohou být přítomny i u žen na stydkých pyscích, vzácně i ve vagíně a na cervixu (3). Představa o jejich zásadní funkci při tvorbě smegmatu, či dokonce jejich samotná existence u lidí byla některými autory zpochybňována (9). Nověji byly tyto žlázy ale prokázány a imunohistochemicky byl potvrzen jejich sebaceózní charakter. Výskyt mazových žlázek v oblasti genitálu je mnohem vzácnější, než je tomu v orální oblasti. Jejich funkce zůstává u lidí nadále nejasná, na rozdíl od hlodavců, kde se sekrecí feromonů aktivně zapojují do teritoriálního a sexuálního chování (2, 10).

Maligní změny ve smyslu sebaceózního karcinomu asociované s mazovými žlázami v oblasti sliznic jsou našťastí jen velmi vzácné (1). Doposud nejsou známy ani přesvědčivé asociace heterotopických mazových žláz s některým závažným onemocněním, i když literárně byl

zvažován například jejich vztah k Lynchovu syndromu, hereditárnímu nepolypóznímu karcinomu střeva (5).

Terapie v případě této pouhé variace nebývá nutná, spíše se vyplatí důsledné poučení pacienta o benigní povaze těchto změn. Zejména u venerofobních pacientů byly provedeny nejrůznější pokusy o léčbu, literárně je znám dobrý efekt elektrodesikace a kyretáže (4), použita s úspěchem byla i kryalizace, fotodynamická terapie (6) či laserová ablace (8). U pacientů, kteří byli současně léčeni retinoidy pro akné, bylo také zaznamenáno výrazné zlepšení (7). U všech postupů jde ale vždy jen o kosmetický efekt a je nutné pečlivě zvažovat možná rizika.

Diferenciálně diagnosticky je třeba odlišit molluscum contagiosum, lichen planus, lymphangioma circumscriptum, v některých případech i papillae coronae glandis, condylomata acuminata či leukoplakii.

Přestože mazové žlázy představují pouhou variaci, setkáváme se s pacienty, kteří jsou opakovaně a zbytečně léčeni pro rezistentní condylomata acuminata. Proto uvádíme případ námi léčeného nemocného s přehledem problematiky těchto projevů.

## LITERATURA

- ALAWI, F., SIDDIQUI, A. Sebaceous carcinoma of the oral mucosa: case report and review of the literature. *Oral Surg Oral Med Oral Pathol Oral Radiol Endod* 2005; 99, p. 79–84.
- BATISTATOU, A., PANELOS, J., ZIOGA, A., et al., Ectopic modified sebaceous glands in human penis. *Int J Surg Pathol*, 2006, 14 (4), p. 355–356.
- BELOUSOVA, IE., KAZAKOV, DV., MICHAL, M. Ectopic sebaceous glands in the vagina. *Int J Gynecol Pathol*, 24:193–195.
- CHERN, P.L., ARPEY, C.J., Fordyce Spots of the lip responding to electrodesiccation and curettage. *Dermatol Surg*, 2008; 34, p. 960–962.
- FELICE, DE C., PARRINI, S., CHITANO, G., et al. Fordyce granules and hereditary non-polyposis colorectal cancer syndrome. *Gut*, 2005, 54, p. 1279–1282.
- KIM, J.Y. et al. Treatment of Fordyce spots with 5-aminolaevulinic acid – photodynamic therapy. *Br J Dermatol* 2007, 156, p. 378–410.
- MONK BE. Fordyce spots responding to isotretinoin therapy. *Br J Dermatol*, 1993; 129, p. 355.
- OCAMPO-CANDIANI, J., VILLARREAL-RODRIGUEZ, A., QUINONES-FERNANDEZ, AG. et al. Treatment of Fordyce spots with CO2 laser. *Dermatol Surg*, 2003; 29, p. 869–71.
- PARKASH, S., JEYAKUMAR, S., SUBRAMANYAN, K., CHAUDHURI, S. Human subpreputial collection: its nature and formation. *J Urol*, 1973, 110, p. 211–212.
- ZOUBOULIS, CC., BARON, JM., BOHM, M. et al., Frontiers in sebaceous gland biology and pathology. *Exp Dermatol*, 2008, 17, p. 542–551.

Došlo do redakce: 5. 2. 2009

MUDr. L. Lacina, Ph.D.,  
Dermatovenerologická klinika I. LF UK  
U Nemocnice 2  
128 08 Praha 2  
E-mail: lukas.lacina@vfn.cz