

## Lichen planus pigmentosus

Vojáčková N., Vaňousová D., Schmiedbergerová R., Hercogová J.

Dermatovenerologická klinika UK 2. LF a FN Na Bulovce, Praha  
přednosta prof. MUDr. Jana Hercogová, CSc.

### Souhrn

#### Lichen planus pigmentosus

Kazuistika popisuje případ pacienta s 2 roky trvajícím hyperpigmentovanými makulami v obou axilách. Hnědočerné makuly nepravidelného tvaru velikostí několik milimetrů až 2 cm vznikly bez zjevné příčiny. Vznik a pozvolná progresse během 2 let byly bez subjektivních příznaků. Histopatologické vyšetření ukázalo známky lichen planus pigmentosus, vzhledem k lokalizaci se jedná o intertriginózní typ. Pro histopatologický obraz je charakteristický lymfocytární a histiocytární infiltrát v horní dermis, vakuolární degenerace bazální vrstvy a výrazná inkontinence pigmentu. Lichen planus pigmentosus inversus je relativně vzácnou variantou lichen planus, přičemž typická ložiska lichen planus mohou, ale nemusí být přítomna.

*Klíčová slova:* lichen planus pigmentosus – intertriginózní lokalizace

### Summary

#### Lichen Planus Pigmentosus

The case study describes a patient with 2 years history of hyperpigmented macules in both axillas. Brownish-black macules of irregular shape and size from few milimetres to 2 cm appeared without apparent trigger and slowly progressed within 2 years without any subjective symptoms. Histopathologic examination revealed signs of lichen planus pigmentosus – classified as intertriginous type because of localization of lesions. Lymphohistiocytic infiltrate in the upper dermis, vacuolar degeneration of the basal layer and prominent pigment incontinence are characteristic in histology. Lichen planus pigmentosus inversus is a quite rare type of lichen planus with or without manifestation of typical lichen planus lesions.

*Key words:* lichen planus pigmentosus – intertriginous localization

## ÚVOD

Lichen planus pigmentosus je relativně vzácná varianta lichen planus. Poprvé byl popsán v Indii a na středním východě, následně také u jiných ras a etnických skupin (1, 2, 8). Typická ložiska lichen planus mohou a nemusí být přítomna. Charakteristická ložiska jsou hyperpigmentované makuly v solární lokalizaci a ve flexurálních oblastech, u inverzního typu v intertriginózní lokalizaci.

## POPIS PŘÍPADU

K vyšetření do pigmentové poradny našeho pracoviště

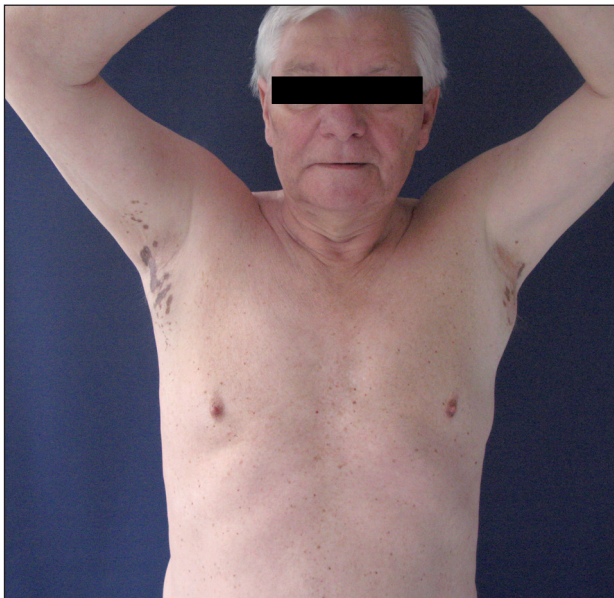byl odeslán 69letý muž. Rodinná anamnéza byla nevýznamná. V osobní anamnéze pacient udával sledování pro vysoký krevní tlak praktickým lékařem a v diabetické poradně pro diabetes melitus II. typu. Operován nebyl, v minulosti utrpěl poranění Achillovy šlachy levé nohy. Z léků pravidelně užíval Metformin, Lokren, Prestarium a Anopyrin. Alergii udával na pyl a prach. Povoláním byl úředník, nyní v důchodu.

Pacient se dostavil na vyšetření pro 1–2 roky trvající pigmentace v obou axilách. Zpočátku změnám nevěnoval pozornost, nebyl si vědom vyvolávající příčiny ani schopen určit přesně dobu vzniku. Plochy nevyvolávaly subjektivní příznaky, kosmeticky neobtěžovaly. K vyšetření jej dovedla zvědavost, chtěl znát příčinu změn. Vyšetřen byl s tímto problémem poprvé, dostavil se z vlastní iniciativy bez doporučení, projevy ničím neošetřoval, neapli-

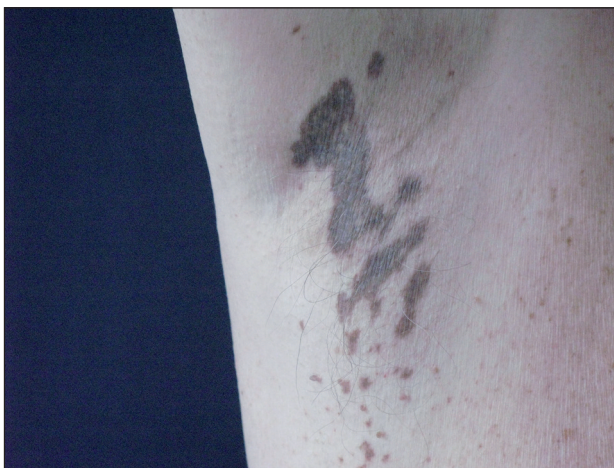koval žádná externa. Praktický lékař si změn nevšiml, upozornila ho manželka.

Objektivně se jednalo o hnědé a hnědočerné pigmentované makuly nepravidelného tvaru, ostře ohraničené od okolní kůže, která měla normální barvu. Makuly byly různé velikosti, v centru axil splývaly. Větší nález byl vpravo, kde ložiska byla i tmavší (obr. 1, 2).

Byla provedena probatorní excize. V mikroskopickém nálezu byla popsána lichenoidní reakce, atrofie epidermis, výraznější inkontinence pigmentu. Závěr: lichen planus pigmentosus inversus (obr. 3)



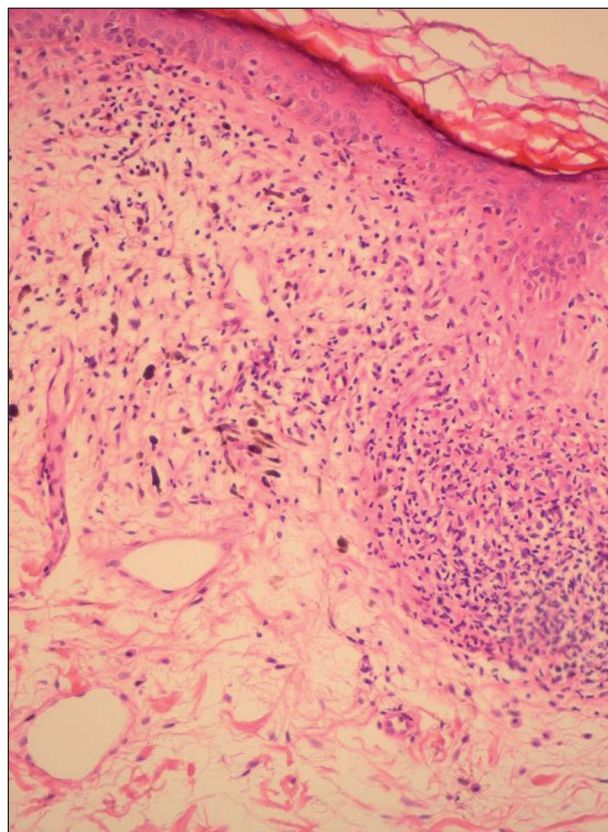
Obr. 1. Hnědočerné makuly v axilách.



Obr. 2. Hnědočerné makuly v axile, detail.

## DISKUSE

Lichen planus pigmentosus byl poprvé klinicky a mikroskopicky popsán u souboru 40 pacientů z Indie autory Buthani et al. v roce 1974 (1). Ložiska začala jako



Obr. 3. Histopatologický obraz.

malé oválné nebo okrouhlé makuly, které splývaly do větších pigmentovaných ploch. Pigmentace byla různé intenzity, od světle šedé po hnědočernou, u jednotlivých pacientů uniformní. Charakter pigmentace byl většinou difúzní nebo retikulární, méně často perifolikulární a skvrnitý. Nejčastěji se ložiska vyskytovala na obličeji a krku, také na horních končetinách, horní části zad a hrudníku. Ojedinele byla popsána ve flexurách. Soubor pacientů publikovaný Vegou et al. pocházel z Mexika a lokalizace byla necharakteristická (8). Parodi et al. popsala výskyt ložisek na trupu, pažích, obličeji a vzácně v axilách (5). Choroba má pozvolný začátek a chronický průběh. Vznikají nové makuly, staré se plošně zvětšují a tmavnou. Subjektivní příznaky, mírné svědění a pálení, jsou přítomny u přibližně třetiny pacientů. Etiologie nemoci je neznámá, předpokládá se vliv imunologických mechanismů (2). Histopatologický obraz je charakterizován zánětlivým infiltrátem lymfocytů a histiocytů v horní dermis, mírně až středně vyjádřenou vakuolární degenerací bazální vrstvy a výraznou inkontinencí pigmentu. Hyperkeratóza a hypergranulóza bývá mírná nebo chybí. Epidermis je atrofická.

První soubor pacientů s výhradně intertriginózní lokalizací popsali Pock et al. (6). Tito pacienti byli výjimeční ze dvou důvodů, všichni byli běloši, střeoevropané a výskyt ložisek byl v 90–100 % v intertriginózních oblastech, v axilách a inguinách, u jednoho pacienta submamárně. U dvou pacientů ze sedmi byla přítomna zároveň ložiska lichen planus. Pro příznačnost intertriginózní

lokalizace této varianty navrhli autoři označení lichen planus pigmentosus inversus. Nález u našeho pacienta odpovídá této klinické jednotce. Někteří autoři popsali případy lichen planus pigmentosus jako paraneoplastický projev (7). U pacientů s inverzní variantou ani u našeho pacienta asociace s malignitou nebyla prokázána.

Diferenciálně diagnosticky je třeba odlišit lichen actinicus, fixní lékovou reakci, ashy dermatózu a acanthosis nigricans. Lichen actinicus vzniká po oslunění, v solární lokalizaci a byl popsán výhradně u černé rasy (4). Pro fixní lékovou reakci je nezbytná léková anamnéza. Ashy dermatóza se liší v barvě, přítomnosti aktivního erytémového okrajového lemu a absencí pruritu. Pro acanthosis nigricans je charakteristický verukózní povrch a chybění lichenoidní tkáňové reakce (3).

V léčbě se využívají kortikosteroidní externa a dobrý efekt byl popsán po aplikaci takrolimu. Bhutani et al. publikovali efekt vitamínu A. U našeho pacienta před stanovením diagnózy léčba nebyla žádná, poté mu byla doporučena aplikace kortikosteroidních extern a indifferenční promazávání. Na další kontrolu se již nedostavil.

Prognóza onemocnění je příznivá, byly popsány i případy spontánního zhojení.

Námi prezentovaný případ je možno vzhledem k objektivnímu nálezu, lokalizaci onemocnění a histopatologickému obrazu zařadit do skupiny lichen planus pigmentosus – inversus.

## LITERATURA

1. BHUTANI, L., BEDI, T., PANDHI, R. Lichen planus pigmentosus. *Dermatologica*, 1974, 149, p. 43–50.
2. KANVAR, AJ., DOGRA, S., HANDA, S. A study of 124 Indian patients with lichen planus pigmentosus. *Clin Exp Dermatol*, 2003, 28, p. 481–485.
3. KASHIMA, A., TAJIRI, A., YAMASHITA, A. Two Japanese cases of lichen planus pigmentosus – inversus. *Int J Dermatol*, 2007, 46, p. 740–742.
4. KATZENELLENBOGEN, I. Lichen planus actinicus (lichen planus in subtropical countries) *Dermatologica*, 1962, 124, p. 10–20.
5. PARODI, G., PARODI, A., GUARRERA, M. Lichen pigmentosus with scarring alopecia and circulating antinuclear antibodies. *Int J Dermatol*, 1990, 29, p. 227–228.
6. POCK, L., JELÍNKOVÁ, L., DRLÍK, L. Lichen planus pigmentosus – inversus. *JEADV*, 2001, 15, p. 452–454.
7. SASSOLAS, B., ZAGNOLI, A., LEROY, JP. Lichen planus pigmentosus associated with acroceratosis of Bazex. *Clin Exp Dermatol*, 1994, 19, p. 70–73.
8. VEGA, M., WAXTEIN, L., SRENAS, R. Ashy dermatosis and lichen planus pigmentosus: clinicopathologic study of 31 cases. *Int J Dermatol*, 1992, 31, p. 90–94.

Došlo do redakce: 16.10.2008

MUDr. Naděžda Vojáčková  
Dermatovenerologická klinika UK 2. LF a  
FN Na Bulovce  
Budínova 2  
181 00 Praha 8  
E-mail: nadavojackova@seznam.cz

## Ediční plán

**Česko-slovenská dermatologie, 84. ročník, rok 2009**

**Číslo 2: Atopická dermatitída v roce 2009**

**Číslo 3 : Pohlavně přenosné infekce**

**Číslo 4: Rozacea**

**Číslo 5: Diabetická noha**

**Číslo 6: Sarkoidóza**