

## Klinický případ: Stopkatá polypoidná lézia na stehne

Szép, Z.<sup>1,2</sup>

<sup>1</sup>Dermatovenerologické oddelenie Nemocnice Ministerstva obrany SR, Katedra dermatovenerológie FZŠŠ SZU v Bratislave

vedúci oddelenia prim. MUDr. Lubomír Zaujec

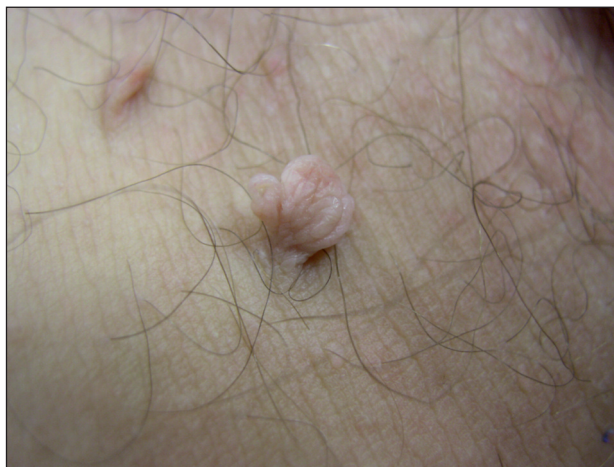vedúca katedry doc. MUDr. Klaudia Kolibášová, Ph.D, mim. prof.

<sup>2</sup>Cytopathos spol. s r.o. – biotické, cytologické a skriningové laboratórium, Bratislava

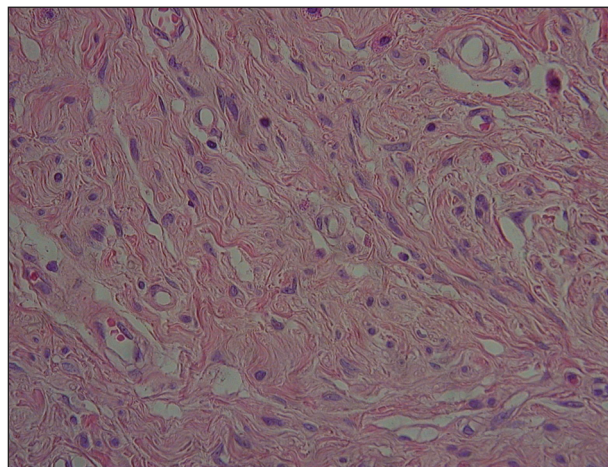
vedúci laboratórií doc. MUDr. Dušan Daniš, CSc.

Pacientom bol 54-ročný muž, u ktorého sa v priebehu rokov vytvorili drobné, mäkké, stopkaté lézie farby kože na krku a na stehne v blízkosti inguin. Podľa klinického vzhľadu boli diagnostikované ako mnohopočetné pendulujúce mäkké fibromy (fibroepitelové polypy). Uvedené prejavy boli odstránené elektrokauterom. Na mediálnej ploche pra-

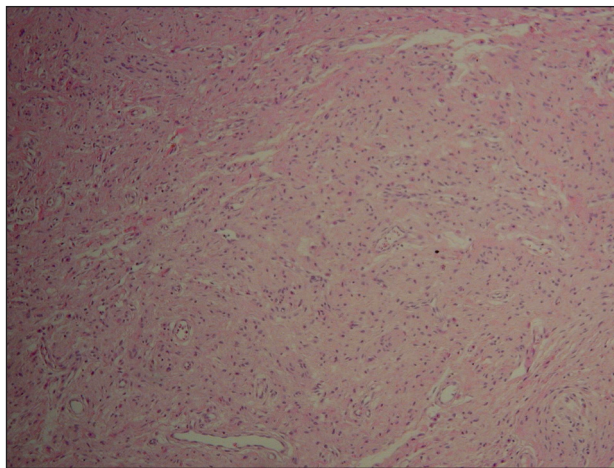
vého stehna sa medzi opísanými léziami nachádzal podobný, ale výrazne väčší prejav (obr.1). Bol stopkatý, mäkký, polypoidný, farby kože a veľkosti 1 cm. Uvedenú léziu sme odstránili elektrokauterovou shave-excíziou aj s malou dermálnou časťou pod stopkou. Lézia bola histologicky vyšetrená, mikroskopické nálezy prezentujeme na obr. 2–4.



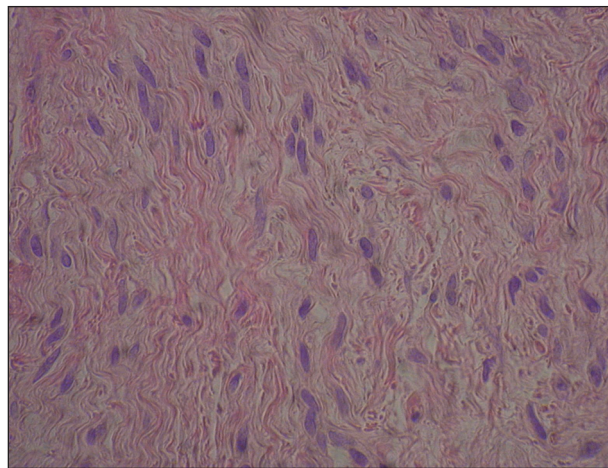
Obr. 1.



Obr. 3.



Obr. 2.



Obr. 4.

## HISTOLOGICKÝ NÁLEZ

V mikroskopickom obraze nachádzame útvar bez väzivo­vého púzdra s eozinofilnou strómou (obr. 2). Rôzne úseky strómy obsahujú rôzne množstvo buniek: niekde vidieť hustejšie, inde redšie usporiadané bunky (obr. 2). Úseky s väčším množstvom buniek ležia vo výrazne fibrilárnej stróme – tieto úseky sa farbja viac eozinofilne. Úseky s menším počtom buniek sú svetlejšie a obsahujú menšie množstvo fibrilárneho väziva. Bunky majú vretenovitý, zvltný tvar a podobne tvarované tmavšie, predĺžené jadro a svetlú cytoplazmu (obr. 3, 4). Cytomorfológia buniek nevykazuje známky malignosti. Bunky ležia vo väzivovej stróme, ktorej fibrilárna zložka je tiež zvltná (obr. 4). Väzivová stróma obsahuje aj dilatované cievy (obr. 2, 3).

## ZÁVER

### Neurofibróm (solitárny)

Rany po elektrokauterizačnom zákroku sa zahojili bez komplikácií. Recidíva prejavu nenastala. Nové lézie sa inde nevytvorili. Neboli prítomné známky neurofibromatózy. Histologické vyšetrenie ostatných lézií potvrdilo diagnózu fibroepitelových polypov.

## DISKUSIA

**Klinický obraz** solitárneho neurofibrómu (typu *extra­neurálneho sporadického kutálneho neurofibrómu - ESCN*) (1) nie je charakteristický. Môže sa prejavovať vo forme mäkkej, stlačiteľnej papuly farby kože, vo forme uzla alebo vyklenujúceho sa tumoru, prípadne ako pendu­lujúca lézia (5, 7). Najčastejšie postihnutou oblasťou je trup (najmä horná časť chrbta), ale môže sa vyskytovať aj v iných lokalizáciách. ESCN sa vyskytuje hlavne u dospelých a nesúvisí so žiadnym typom syndrómu neurofibromatózy (NF). Na rozdiel od toho, u *solitárneho superficiálneho neurofibrómu detského veku* treba byť opatrnejším, lebo môže byť prvým príznakom niektorého z viacerých typov neurofibromatóz (predovšetkým NF-1). Preto takto postihnuté deti treba podrobne vyšetriť a aj v negatívnom prípade je potrebné zabezpečiť ich ďalšie sledovanie v 6–12-mesačných intervaloch (5, 7). Zriedkavou formou je *subunguálny solitárny neurofibróm detského veku*, ktorý nesúvisí s neurofibromatózami (5). Ďalším zriedkavým typom je *solitárny difúzny neurofibróm*, ktorý sa manifestuje vo forme plaku, resp. *solitárny plexiformný neurofibróm*, ktorý lineárne sleduje priebeh periférneho nervu (5). Posledné dva typy teda môžu byť aj solitár-

nými izolovanými nálezmi, ale omnoho častejšie sú príznakmi neurofibromatózy (NF-1) (2). Kým riziko *malígnej transformácie* plexiformného neurofibrómu je približne 5%, zatiaľ malignizácia difúzneho neurofibrómu je veľmi vzácna (5). S malignou transformáciou ESCN prakticky netreba počítať.

**Histologický obraz** neurofibrómu je charakterizovaný tumoróznou zmenou, ktorá je lokalizovaná v dermis a je bez väzivo­vého púzdra (1, 3, 6). V prípade uzlovitých lézií sa nádor často rozšíri aj do subcutis. Bunkové elementy majú oválny alebo vretenovitý tvar, ich jadrá sú rohličkovito ohnuté alebo esovito zvltné. Cytoplazma je veľmi bledá, takmer neviditeľná. Bunky ležia v mierne myxoidnej, fibrilárnej kolagénovej stróme. Myxoidný, resp. fibrilárny charakter strómy môže byť vyjadrený v rôznej miere, dokonca aj v rámci toho istého tumoru. V stróme sú prítomné vo väčšom počte mastocyty a cievy. V histologickom obraze plexiformných typov sa nachádzajú aj nervové vlákna. V určitých úsekoch niektorých neurofibrómov možno pozorovať histologické známky schwannómu (tzv. mikroskopická schwannomatóza) alebo v prípade rozsiahlejších úsekov môžu vznikaf zmiešané, tzv. hybridné tumory. Rozlišujeme viacero histologic­kých typov neurofibrómov (3): klasický, celulárny, myxoidný, hyalinizovaný, epiteloidný, plexiformný, difúzny, pigmentovaný, s granulórnymi bunkami, s dendritic­kými bunkami, s útvarmi podobnými Paciniho telieskam. Neexistuje spoľahlivý rozlišujúci histologický znak medzi solitárnymi neurofibrómami a neurofibromami, ktoré vznikajú v rámci neurofibromatóznych syndrómov. **Imunohis­topologickým vyšetrením** možno dokázať pozitivitu *S100 proteínu*, *myelin basic proteínu*, *glial fibrillary acid proteínu* (1, 3, 6). **Histogenéza** neurofibrómov nie je jednoznačne objasnená. Pravdepodobne sú to nádory vychádzajúce zo Schwannových buniek, aj keď podľa niektorých autorov skôr pochádzajú z perineurálnych buniek (1, 3, 6).

V rámci **klinickej diferencálnej diagnostiky** je potrebné odlišiť angiolipóm, hemangióm, lipóm, lymfangióm, mukóznou cystu, melanocytové névy, schwannómy (7). V **histopatologickej diferencálnej diagnostike** odlišujeme schwannóm, neurotizovaný névocelulárny névus, dermatofibróm, vretenobunkový lipóm (1).

Na **liečbu** solitárneho neurofibrómu (ESCN) sa používa *chirurgická excízia so suturou* rany (5,7). Shave-excízie plošných lézií sa neodporúčajú, lebo zanechávajú za sebou škaredé jazvy (5). Solitárne neurofibrómy majú určitú náchylnosť k tvorbe hypertrofických jaziev (4). Shave-excízie je možné použiť len v prípade pendulujúcich lézií s úzkou stopkou. V prípade difúzneho neurofibrómu prichádza do úvahy len sledovanie, lebo sa tumor manifestuje často vo forme plaku veľkých rozmerov s lokalizáciou na hlave a krku, preto by jeho odstránenie mohlo predstavaovať mimoriadny problém (4, 5). Súčasne však riziko malígnej transformácie je vyslovene minimálne.

## LITERATÚRA

1. ELDER, DE., ELENITSAS, R., JOHNSON, BL. et al. *Lever's Histopathology of the Skin*. 9th ed., 2005, Lippincott Williams & Wilkins, p. 1111-1112, ISBN 9780781737425.
2. LIN, V., DANIEL, S., FORTE, V. Is a plexiform neurofibroma pathognomonic of neurofibromatosis type I? *Laryngoscope*, 2004, 114 (8), p. 1410-1414.
3. MEGAHED, M. Histopathological variants of neurofibroma. A study of 114 lesions. *Am J Dermatopathol*, 1994, 16, p. 486-495.
4. MIYAWAKI, T., BILLINGS, B., HAR-SHAI, Y., et al. Multicenter study of wound healing in neurofibromatosis and neurofibroma. *J Craniofac Surg*, 2007, 18 (5), p. 1008-1011.
5. SCHACHNER, A.L., et al. *Pediatric Dermatology*. 3rd ed., Edinburgh, Mosby Elsevier, 2003, p. 875, ISBN 0323026117.
6. WEEDON, D. *Skin Pathology*. 2nd ed., London, Churchill Livingstone, 2002, p. 983-984, ISBN 9780443070693.
7. WESTON, WL., LANE, AT., MORELLI, JG. *Color Textbook of Pediatric Dermatology*. 3rd ed., St.Louis, Mosby, 2002, p. 174-175, ISBN 0323018211.

MUDr. Zoltán Szép, PhD.

Kožné odd. NMO, Cytopathos spol. s r.o., Bratislava

Cesta na Červený most I

833 31 Bratislava

SR

E-mail: zoltanszep@atlas.cz, zoltanszep@zoznam.sk

Česká lékařská komora a Česká akademie dermatovenerologie o.p.s.

Vás zvou na sobotní 8hodinový kurz celoživotního vzdělávání ČLK

## „DERMATOTOVENEROLOGIE AKTUÁLNĚ“

<b>Program:</b>	<b>9.30-10.15</b>	<b>Atopická dermatitida</b>
	<b>10.15-11.00</b>	<b>Psoriáza</b>
	<b>11.00-11.45</b>	<b>Maligní melanom</b>
	<b>11.45-12.30</b>	<b>Kožní karcinomy</b>
	<b>13.00-13.45</b>	<b>Vitiligo</b>
	<b>13.45-14.30</b>	<b>Herpes zoster</b>
	<b>14.30-15.15</b>	<b>Kožní projevy HIV infekce</b>
	<b>15.15-16.00</b>	<b>Novinky v dermatovenerologické terapii</b>

**Termíny a místa konání:** Brno 25. 10. 2008, Praha 8. 11. 2008,  
Olomouc 29. 11. 2008, České Budějovice 10. 1. 2009,  
Hradec Králové 7. 2. 2009, Plzeň 21. 2. 2009.

**Akreditace ČLK a ČAS, registrace zdarma. Je nutné se registrovat nejdéle do 25. 9. 2008, na mail: DERMATOLOGY@FNB.CZ nebo fax: 26608 2359.**