

Adenokarcinóm prsnej žľazy muža a jeho diferenciálna diagnóza

Adamicová K.¹, Kajo K.¹, Kajová Y.², Fetisovová Ž.³, Mellová Y.⁴

¹Ústav patologickej anatómie JLF UK a MFN v Martine
vedúci ústavu prof. MUDr. Lukáš Plank, CSc.

²Kožná ambulancia NsP Trstená

³Kožná klinika JLF UK a MFN v Martine

prednosta prof. MUDr. Juraj Pěč, CSc.

⁴Ústav anatómie JLF UK v Martine

vedúca ústavu doc. MUDr. Yveta Mellová, CSc.

Súhrn

Adenokarcinóm prsnej žľazy muža a jeho diferenciálna diagnóza

Autori vyšetřili extirpovaný nádor kože infiltrujúci regio pectoralis sin. od 54-ročného muža. Excízie spracovali klasickou metódou formalín-parafínových bločkov a farbili štandardnými farbiacimi metodikami a imunohistochemickými postupmi.

Histomorfológia a imunohistologická fenotypizácia mohla svedčiť tak pre adenokarcinóm prsnej žľazy, ako aj pre adnexový adenokarcinóm z potných žliaz, prípadne metastázu. Jednoznačná diagnóza potvrdzujúca mamárny pôvod bola stanovená na základe celkového zhodnotenia nálezov, vrátane presných klinických údajov. Autori v práci uvádzajú vlastné aj literárne údaje, ktoré môžu pomôcť v rutínnej biopťickej praxi odlíšiť adenokarcinómy infiltrujúce kožu.

Kľúčové slová: adenokarcinóm – diferenciálna diagnostika – imunohistochemia

Summary

Mammary Adenocarcinoma in Male and its Differential Diagnosis

Tumor infiltrating the skin in the left pectoral region of a 54-year-old man was excised and examined. The paraffin embedded sections were stained by standard methods and immunohistochemical techniques. Histomorphology and immunohistological phenotypization indicated either mammary adenocarcinoma or adnexal adenocarcinoma from sweat glands or metastasis. The definite diagnosis confirming mammary origin was made on the basis of thorough evaluation of all findings including exact clinical history. Authors review personal and literary experience that could help to distinguish skin infiltrating adenocarcinomas in routine biopsy practice.

Key words: adenocarcinoma – differential diagnosis – immunohistochemistry

Práca je podporená grantom VEGA č. 1/4242/07 a grantom MZ SR 2007

Použité skratky:

Ca = karcinóm, CEA = karcinoembryonálny antigén, CK = cytokeratín, DCa = duktálny typ karcinómu, EMA = epitelový membránový proteín, ER = estrogénový receptor, GCDPF-15 = „gross cystic disease fluid protein“, HER2 = HerceptTest – ľudský epidermálny receptor 2, LCa = lobulárny typ karcinómu, PR = progesterónový receptor, SMA = hladkosvalový aktín

ÚVOD

Adenokarcinómy infiltrujúce kožu môžu v praxi histopatológa spôsobiť diagnostické ťažkosti, pretože prioritnou otázkou je určenie, či ide o primárny, alebo sekundárny nádor.

Skupinu primárnych adenokarcinómov kože adnexálneho pôvodu histologicky napodobňujú metastázy adenokarcinómov z iných tkanív a orgánov. Kožné metastázy *vice versa* spôsobujú problém v rozhodovaní o ich histogenetickom a topografickom pôvode. Metastázy do kože nie sú časté bioptické prípady. Malý, ale signifikantne významný počet pacientov s metastázami do kože máva niektorú z interných malignít, či už klinicky diagnostikovanú alebo nie. U žien je najčastejšou kožnou metastázou karcinóm prsníka. Z ďalších primárnych nádorov vysielajúcich metastázy do kože sú u žien častejšie karcinómy hrubého čreva, pľúc a ovárií. U mužov sa najčastejšie vyskytujú metastázy z karcinómu pľúc, nasledujú metastázy adenokarcinómu hrubého čreva, obličiek a žalúdka a karcinómy orofaryngeálnej oblasti. V oblasti prsníka sa uvádzajú metastázy adenokarcinómu prostaty (14).

KAZUISTICKÝ PRÍPAD

56-ročný muž mal 4 roky vyvíjajúcu sa podkožnú tumoróznú léziu v ľavej pectorálnej oblasti na hrudníku vo fixovanom materiáli veľkosti 3 x 2 x 1 cm, belavosivej farby, infiltrujúcu podkožie a okraje tumoru cca 0,5 mm, tuhej konzistencie. Časť tumoru, bez predchádzajúcej liečby a histologického vyšetrenia, bola odoslaná na peroperačnú biopsiu. Vyšetrenie „rýchlej“ biopsie určilo adenokarcinóm s nemožnosťou jednoznačne určiť jeho histogenezu. Na definitívne histologické vyšetrenie chirurg zaslal materiál in toto 10 x 6 x 3,5 cm krytý kožou. V centre zachytenej kože bola diagnostikovaná okrúhla lézia s priemerom 2,5 cm s mierne navolitými okrajmi. Po jej vertikálnom narezaní sa našiel tumorózny útvar s maximálnym rozmerom 3,5 cm, ktorý zasahoval do kože aj podkožia. Išlo o sivobelavú masu solídneho vzhľadu bez makroskopických známkov nekrózy, alebo krvácania. Rast nádoru bol infiltratívny.

MATERIÁL A METODIKA

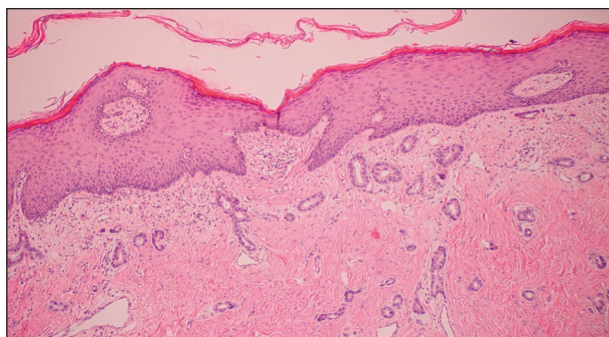
Materiál bol fixovaný 10% formalínom a spracovaný bežnou technikou parafínových bločkov. Rezy boli farbené hematoxylínom a eozínom a spracované imunohistochemickými postupmi na dôkaz estrogénových (ER, DAKO, 1:75) a progesterónových receptorov (PR, Immunotech, 1:50), ako aj vyšetrením HER-2 (HerceptTest, DAKO).

HISTOLOGICKÝ A IMUNOHISTOLOGICKÝ NÁLEZ

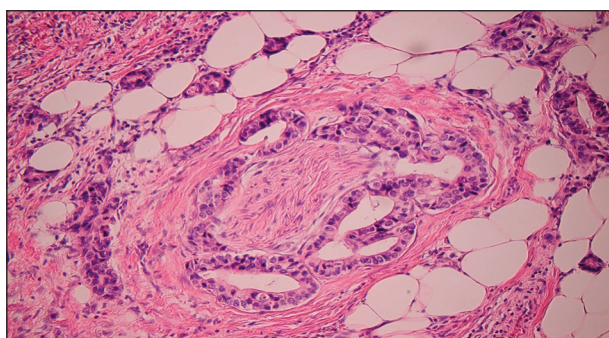
Podobne ako v peroperačnom vyšetrení tumoru aj vo formalínom fixovanom materiáli bol podobný histologický obraz. Išlo o nález žľazovitých formácií tubulárneho, resp. duktálneho charakteru. Vo väčších nádorových duktálnych štruktúrach sa nachádzali intraluminálne výbežky epitelu, ložiskovo sa spájajúce do kribri-formných vzorov. Cytologicky mali nádorové epitelié charakter svedčiaci pre stredný až vyšší stupeň celulárnej atypie. Nádorové štruktúry infiltrovali medzi potné žľazy, ale bez ich deštrukcie. Mitotická aktivita nepresahovala 10 mitóz v 10 veľkých zorných poliach (pri zväčšení 480 x). V lymfatických cievach boli prítomné trsy nádorových buniek. Koža bola infiltrovaná nádorovými štruktúrami (obr. 1). Podobne sa karcinómové štruktúry nachádzali aj perineurálne (obr. 2). V okrajoch a spodine chirurgickej excízie sa nedokázali karcinómové štruktúry.

Imunohistochemickými postupmi sa zistila pozitivita EMA, CEA, CK7, ER v 90 % nádorových buniek (obr. 3), a PR v 90 % nádorových buniek. HerceptTest bol vyhodnotený ako negatívny s intenzitou reakcie 1+.

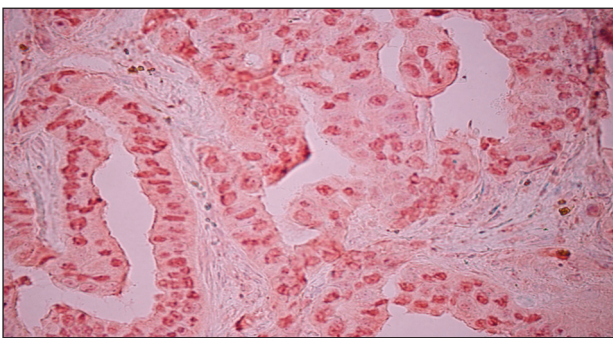
Záverečná diagnóza znela: duktálny invazívny karcinóm mužskej prsnej žľazy s metastázami do lymfatických uzlín.



Obr. 1. Infiltrácia dermy adenokarcinómom neznámeho pôvodu. HE, 120x.



Obr. 2. Perineurálna infiltrácia dermy adenokarcinómom. HE, 240x.



Obr. 3. Adenokarcinóm s pozitivitou ER. Väčšina jadier nádorových buniek vykazuje silnú pozitivitu estrogénových receptorov. ER, DAKO, 1:75, 480x.

DISKUSIA

V súvislosti s prezentovaným prípadom sme sledovali incidenciu výskytu karcinómu mužského prsníka v našej populácii a jej pomer k výskytu iných adnexových kožných karcinómov. Pomer výskytu karcinómu mužskej žľazy ku karcinómu mammy u žien má frekvenciu menšiu ako 1 : 100 (16). V roku 2003 bolo na Slovensku hlásených 19 nádorov mužského prsníka, vo vekovom rozmedzí od 45 rokov do 85 rokov s najvyšším počtom diagnostikovaných nádorov medzi 70 a 74 rokmi (11). Koľko je u nás diagnostikovaných primárnych adnexových karcinómov kože však môžeme iba odhadovať. V štatistických údajoch sa zjavuje zväčša len skupinový údaj o nemelanómových karcinómoch kože bez bližšej špecifikácie. Najnovšie údaje uvádzajú 1704 hlásených nemelanómových karcinómoch kože (11). Z tejto skupiny karcinómov tvoria adnexálne kožné karcinómy na pracovisku ÚPA JLF UK a MFN v Martine maximálne 2 % (1). Incidencia adnexálnych nádorov v ostatných 20 rokoch je asi 0,6 u žien a 0,7 u mužov (7). Diagnózu adnexových karcinómoch kože v dermatohistopatológii môžeme teda pokladať za približne rovnako zriedkavú ako diagnózu karcinómu mužskej mammy.

Podobnosť v číslach incidencie adnexálnych kožných tumorov a karcinómu mužského prsníka nie je ich jediným spoločným znakom. Podobný je ich histologický obraz, ako aj imunohistochemický fenotyp, čo úzko súvisí s embryonálnym vývojom štruktúr, z ktorých vychádzajú. Tak „vlastné“ adnexy kože, ako aj prsná žľaza obidvoch pohlaví sa ontogeneticky vyvíja z rovnakého základu zanorením ektodermových pruhov do mezodermového tkaniva. Mliečna žľaza je v podstate modifikovaný a vysoko špecializovaný typ potnej žľazy. Začiatok intrauterinného vývoja mammy je v 5.–6. týždni. Ektodermové pruhy sa rozvíjajú následkom induktívnych vplyvov mezenchýmu. Kým mliečna žľaza sa vyvíja už od 6 týždňa vnútromaternicového života plodu v oblasti primitívnej mliečnej lišty, ostatné kožné adnexy sa utvárajú medzi 12.–16. týždňom z toho istého základu na takmer celom povrchu integumentum commune. Post-

partálny diferencovaný vývoj mužskej a ženskej mammy je závislý od ich odlišného hormonálneho mikroenvironmentu (13).

Karcinóm prsníka u mužov je výrazne hormonálne dependentný. Vysoké hladiny estrogénov súvisia najmä s poruchami pečenevých funkcií a s liečbou estrogénmi pre karcinóm prostaty. Karcinómy prsníka u mužov sa všeobecne správajú agresívne, preto je indikovaná agresívnejšia chemoterapia ako u žien s karcinómom prsníka. Pre výraznú hormonálnu závislosť má svoje miesto aj hormonálna liečba. Prognóza karcinómu prsníka u mužov je všeobecne horšia ako u žien (7).

Histologický obraz primárnych a metastatických adenokarcinómov v koži nie vždy možno odlíšiť iba na základe pozorovania v klasickom svetelnom mikroskope. Základom diferenciálnej diagnostiky býva dôkaz spojenia s adnexovými štruktúrami kože, čo favorizuje primárne adenokarcinómy (10). Chýbanie takéhoto spojenia svedčí skôr pre výskyt metastázy, alebo pre inú histopatogenézu adenokarcinómu, tak ako uvádzame v našom prípade.

Atypické duktálne štruktúry možno dokázať vo viacerých typoch kožných adnexových karcinómov. Typickým príkladom môže byť duktálny ekrinný karcinóm, alebo primárny adenoidno-cystický karcinóm, ktorý vychádza z potných štruktúr (1, 9). Presnosť určenia histogenetického pôvodu nádoru výlučne na základe štandardných histologických metód klesá pri málo diferencovaných nádoroch. Na ich exaktnú diagnostiku je potrebné využiť sofistikovanejšie metódy, ako elektrónovú mikroskopiu, alebo imunohistochemické či molekulovo-genetické postupy (15).

V súčasnosti sa na väčšine biopťických pracovísk využívajú na diagnózu nádorových a iných ochorení imunohistochemické metodiky. Aplikáciou imunohistochemických techník na štúdium buniek a tkanív sa docieľuje ich presnejšia fenotypizácia. Tento fakt umožňuje v mnohých prípadoch určiť pôvod metastatického nádoru z neznámeho primárneho ložiska, alebo potvrdiť histogenetický pôvod málo diferencovaného primárneho nádoru. Pre bežnú prax je v súčasnosti dostupných približne tristo primárnych protilátok, panel protilátok sa však veľmi rýchlo rozrastá (5).

Pre potreby imuno-diagnostiky adnexových karcinómov kože sa využíva zväčša panel monoklonálnych protilátok epitelového pôvodu. Najčastejšie sa aplikuje epitelový membránový antigén (EMA), karcinoembryonálny antigén (CEA), skupina cytokeratínov (napr. Ck7, Ck8, Ck18 a i.). Pre potvrdenie myoepitelovej súčasti karcinómov sú často používané protilátky ako S-100 proteín, alebo hladkosvalový aktín (SMA), resp. p63, Ck5/6, Ck14, 17 apod. (5, 9).

Pri nádoroch prsníka býva pozitivita aj pri použití monoklonových protilátok na dôkaz epitelového pôvodu, podobne ako pri kožných adnexových karcinómoch. Navyše sa pre diagnózu mammárných nádorov využívajú aj ďalšie monoklonové protilátky. Vzhľadom na rovnaký embryonálny pôvod potných žliaz a prsnej žľazy reagujú

Tab. 1. Pozitivita rutinne používaných monoklonálnych protilátok v karcinómoch potných žliaz a karcinómoch prsnej žľazy [upravené podľa Chu (3)]

Potilátky	Karcinóm potných žliaz	Karcinóm prsnej žľazy
EMA	+	+
CEA	+	+
ER	+	+ (70 %)
PR	- *	+ (60 % – 65 %)
GCDFP-15	+	+ (50 % – 75 %)
HER2	- *	+ (10 % – 34 %)

* vlastné nálezy

Tab. 2. Využitie cytokeratínov CK7 a CK20 pri diferenciálnej diagnostike niektorých karcinómov a ich metastáz [podľa Chu (3)]

Orgán/tkanivo	CK7	CK20	%
Karcinóm z potných žliaz	+	+	neznáme
Infiltrujúci DCa	+	-	86
Infiltrujúci LCa	+	-	94
Kolorektálny adenokarcinóm	-	+	82
Cholangiokarcinóm	+	+	65
Pľúcny adenokarcinóm	+	-	90
Svetlobunkový Ca obličky	-	-	80

tieto protilátky podobne tak v normálnych tkanivách potných žliaz a mammy, ako aj v karcinómoch, ktoré sa z nich vyvíjajú (tab.1) (1, 4, 9).

V tab. 1 sú uvedené percentuálne podiely zistených pozitívnych nálezov v bunkách karcinómu iba orientačné. Rôzni autori uvádzajú iné hodnoty. Napr. Rosen (12) nachádzal u mužov až 85 % pozitívnych buniek pri dôkaze ER antigénu, vo WHO – „blue book“ (14) sa uvádza rozpätie ER od 60 % do 95 % v bunkách adenokarcinómu, ten istý zdroj rozširuje škálu pozitivity PR od 45 % do 85 %. Dôležité je aj hodnotenie cytotopografickej lokalizácie a intenzity sledovanej pozitivity. Jadrová imunoreaktivita ER je zvyčajne slabšia pri karcinómoch potných žliaz, a preto silná pozitivita svedčí skôr pre marmárny pôvod karcinómu. Negatívny nález ho však nevylučuje (6, 8, 12).

V biptickej praxi možno diagnostikovať adenokarcinóm kdekoľvek na koži. V prvom slede biptik vylučuje či potvrdzuje primárny adenokarcinóm kože vychádzajúci z kožných adnexov, často z potných žliaz. Vylúčiť metastázu marmárneho karcinómu je niekedy mimoriadny diferenciálno-diagnostický problém, pre príčiny uvedené vyššie. V takom prípade po vyčerpaní dostupných histologických metodík biptikovi môže pomôcť k správnej diagnóze iba precízna znalosť všetkých relevantných klinických údajov (2) a tiež nález prekurzorových lézií v blízkosti, alebo priamo v sledovanom tkanive. Do kože však môžu metastázovať aj karcinómy z iných orgánov. V súčasnosti sú veľkým prínosom imunofenotypické znaky získané použitím cytokeratínových protilátok CK7 a CK20, ktoré môžu prispieť k diskriminácii adenokarcinómov rôzneho pôvodu (3) (tab. 2).

ZÁVER

Vzhľadom na embryonálnu vývojovú príbuznosť majú primárne adenokarcinómy kožných adnexov a modifikovaných adnexov ženskej a mužskej mammy podobnú histologickú štruktúru a imunohistochemický fenotyp. V súčasnej rutinnej praxi odlišenie týchto dvoch rôznych nádorov býva problematické a niekedy je takmer nemožné bez presných a suficientných klinických informácií. Zložitá je aj diferenciálna diagnostika kožných adnexových karcinómov a metastáz adenokarcinómov z iných orgánov. V takýchto prípadoch sa osvedčuje používať okrem základného panelu protilátok proti epitelovým antigénom aj cytokeratíny CK7 a CK20, ktoré môžu nasmerovať pozornosť biptika na primárny pôvod karcinómu.

LITERATÚRA

- ADAMICOVÁ, K., FETISOVOVÁ, Ž., MELLOVÁ, Y., VÝBOHOVÁ, D. Diagnostika adnexálnych tumorov kože. Čes-slov Patol, 2006, 42 (2), s. 59-65.
- ADAMICOVÁ, K., FETISOVOVÁ, Ž. Význam klinických informácií pre exaktné posúdenie biptického nálezu. Lekárske listy, 2003, 33, s. 17-18.
- CHU, PG., WEISS, LM. Keratin expression in human tissues and neoplasms. Histopathology, 2002, 40, p. 403-439.
- HARRIS, JR., LIPPMAN, ME., MORROW, M., OSBORNE, CK.: *Diseases of the breast*. Philadelphia.Tokyo: Lippincott Williams and Wilkins, 2004, 1563 p. ISBN 0-7817-4619-1.
- HLAVŔÁK, P. Imunohistochemia v diagnostike nádorov. In KAUSIC, J., ALTANER, Č., et al. *Onkológia*. Bratislava: Veda, 2003, s. 72 -82. ISBN 80-224-0711-9.

6. KAJO, K., PLANK, L., BESEDA, A. Biopické zhodnotenie karcinómov prsnej žlázy: Sledovanie vybraných prognosticky relevantných ukazovateľov. Martin: Opera Hospitalis Martinensis, 2001, 1: s. 7-17.
7. KAUSIC, J., ALTANER, Č., et al.: *Onkológia*. Bratislava: Veda, 2003, 659 s. ISBN 80-224-0711-9.
8. O'MALLEY, FP., PINDER, SE. *Breast pathology*. Ed. Goldblum, JR. Foundations in diagnostic pathology, China: Churchill Livingstone, Elsevier, 2006, 328 p. ISBN-13:978-0-443-06680-1.
9. McKEE, PH., CALONJE, E., GRANTNER, SR. *Pathology of the skin. With clinical correlations*. Vol. 2. China: Elsevier Mosby, 2005, p. 1498-1513. ISBN 0-323-03672-4.
10. MURPHY, G F. *Dermatopathology*. Philadelphia.Tokyo: W.B. Saunders Comp., 1995, 505 p. ISBN 0-7216-2418-9.
11. ONDRUŠOVÁ, M., PLEŠKO, I., SAFAEI, DCH., et al. Incidencia zhubných nádorov v Slovenskej republike 2003. Národné centrum zdravotníckych informácií, Bratislava: Vydavateľstvo NCZI, 2006, s. 210. ISBN 80-968936-9-6.
12. ROSEN, PP.: *Cutaneous neoplasms*. In Rosen's Breast Pathology, ed. Paul Peter Rosen, 2nd ed., Philadelphia: Lippincott Williams and Wilkins, 2001, p. 789 – 800. ISBN 0-7817-2379-5.
13. STANDRICK, S. *Gray's Anatomy*. 39th ed., London: Edinburgh Churchill Livingstone, 2004, 293-295 p. ISBN 0-443-07 168-3.
14. *WHO Classification of Tumours. Pathology and Genetics of Tumours of the Breast and Female Genital Organs*. Edit. E.S. Jaffe, N.L. Harris, H. Stein, J.W. Vardiman, 2001, p. 352. ISBN 92 83222412 4.
15. *WHO Classification of Tumours. Pathology and Genetics of Tumours of the Skin*, Edit. D. Weedon, P. LeBoit, G. Burg and A. Sarasin, 2005, s.360 ISBN 92 832 2414 0.
16. ZAVIACIČ, M., et al. *Kompendium patológie. 2 diel. Špeciálna patológia*, Bratislava: UK Bratislava, 2002, s.812. ISBN 80-223-1626-1.

Došlo do redakce : 27. 7. 2007

Doc. MUDr. Katarína Adamicová, PhD.,
 mimoriadna profesorka
 Ústav patologickej anatómie JLF UK v Martine
 Kollárova 2
 036 01 Martin
 SR
 E-mail: adamicova@jfmed.uniba.sk

BEAUTY EXPO

POŘADATEL NEJVĚTŠÍCH KOSMETICKÝCH
 A KADEŘNICKÝCH VELETRHŮ, VÁS ZVE NA

WORLD OF BEAUTY & SPA

JARO - SPRING - FRÜHLING
2008

**VÝSTAVIŠTĚ PRAHA 7
 HOLEŠOVICE**
29. 2. - 1. 3. 2008
 250 VYSTAVOVATELŮ
 20.000 NÁVŠTĚVNÍKŮ

ODBORNÝ PROGRAM
 PÁTEK 29. 2. 2008: DERMOPARTY
 Lékaři kosmetičkám: péstění pleti, prevence a péče
 o problematickou pleť, programy proti stárnutí
 pleti, dietologie • Novinky v oboru wellness,
 modelace postavy, Novinky v podologii
 SOBOTA 1. 3. 2008: AROMATERAPIE, RELAXACE,
 WELLNESS, PODOLOGIE

SPOLEČENSKÝ PROGRAM
 módní show, trendy podzim/zima 2007/8
 v podání předních vizážistů, kadeřnická show

SOUTĚŽE A MISTROVSTVÍ
 Česká mistrovská soutěž v nail artu, Mistrovská soutěž v
 manikúře, Stamping nail art, Creative Image Team, Foto
 make-up, Make-up a účesy juniorů - pohárové mistrovství.

www.beautyexpo.cz

