

Těhotenské dermatózy

Jedličková H.

I. dermatovenerologická klinika LF MU a FN U sv. Anny v Brně,
přednosta doc. MUDr. Vladimír Vašků, CSc.

Souhrn

Těhotenské dermatózy

Předkládaný přehled dermatóz v těhotenství zahrnuje fyziologické změny v graviditě, aktuální klasifikaci specifických těhotenských dermatóz (pemphigoid gestationis, pruritickou urtikariální a papulózní erupci v těhotenství – PUPPP, intrahepatální cholestázu v graviditě, atopické projevy v graviditě), dále impetigo herpetiformis, erythema nodosum gravidarum a dermatózy, které mohou průběh těhotenství komplikovat.

Klíčová slova: těhotenské dermatózy – pemphigoid gestationis – PUPPP – intrahepatální cholestáza – atopická erupce v těhotenství

Summary

Dermatoses of Pregnancy

Updated review of dermatoses in pregnancy includes physiologic changes in gravidity, recent classification of specific dermatoses of pregnancy (pemphigoid gestationis, pruritic plaques and papules of pregnancy, intrahepatic cholestasis of pregnancy, atopic eruption of pregnancy), further impetigo herpetiformis, erythema nodosum gravidarum and diseases aggravated by pregnancy, which can influence its outcome.

Key words: dermatoses of pregnancy – pemphigoid gestationis – PUPPP – intrahepatic cholestasis – atopic eruption of pregnancy

ÚVOD

Těhotenství je obdobím významných a složitých fyziologických změn. Některé tyto změny jsou způsobeny produkcí proteinů a steroidních hormonů fetoplacentární jednotkou a zvýšenou produkcí hormonů hypofýzy, štítnou žlázou a nadledvinami matky. Hypofýza produkuje prolaktin, v prvních týdnech těhotenství produkuje hormony corpus luteum ovaria, pak jeho činnost přebírá placenta. Placenta produkuje lidský choriogonadotropin (HCG), lidský placentární laktogen (HPL), lidský choriothyotropin, lidský choriokortikotropin, relaxin, estrogény a progesteron (18, 20). Produkce těchto hormonů se mění v čase a má svoji dynamiku. Jejich vliv na fyziologii a imunologickou odpověď kůže dosud není dostatečně prozkoumán. Imunologicky je těhotenství stavem imuno-

logické tolerance. Plod je intrauterinním alotransplantátem, jelikož polovina jeho antigenní výbavy je cizí, otcovská. V organismu matky dochází k potlačení Th1 typu imunologické reakce, převaze Th2 typu odpovědi a navození stavu imunologické tolerance (1). Během celého těhotenství je snížen počet buněk typu přirozených zabíječů (NK), cytotoxických a aktivovaných T-lymfocytů.

Na kůži se během těhotenství objevují typické změny, které jsou časté a jsou považovány za fyziologické, zpravidla nevyžadují léčbu a po porodu mohou částečně i zcela regresovat. V těhotenství se objevují i dermatózy, u kterých předpokládáme v etiopatogenezi vliv hormonálních, metabolických a imunologických odchylek od normálního průběhu těhotenství. Tato heterogenní skupina chorob je sdružována pod pojmem specifické těhotenské dermatózy. Konečně těhotenství ovlivňuje i stávající kožní onemocnění matky.

BĚŽNÉ ZMĚNY NA KŮŽI V TĚHOTENSTVÍ

Běžné změny na kůži v těhotenství uvádí tab. 1.

Tab. 1. Běžné změny na kůži v těhotenství

Hyperpigmentace	areoly, linea alba, genitálie melasma névy, pihy, jizvy
Růst vlasů	postpartální efluvium hirsutismus
Striae distensae	
Cévní změny	palmární erytémy hemangiomy, teleangiektázie granuloma gravidarum varixy
Fibromy	

Hyperpigmentace

Typickým projevem je zvýšená pigmentace kůže, která se objevuje až u 90 % žen.

Zvýraznění pigmentace je patrné na areolách, vnějších genitáliích, v průběhu linea alba, na perineu, někdy i v axilách a na stehnech. Často se objevují hyperpigmentace v obličeji, tzv. chloasma uterinum neboli melasma, která někdy provází i užívání hormonální antikoncepce (HAK) a je potencována sluncem. Melasma se nejčastěji objevuje v centropáciální části obličeje, dále malárně a mandibulárně. Kromě úlohy estrogenů a progesteronu na aktivaci melanocytů není vyloučen ani podíl prolaktinu, hormonu stimulujícího melanocyty (MSH) a α a β adrenokortikotropního hormonu (ACTH) (18). Po porodu melasma vybledá v řádu týdnů až měsíců, vlivem slunečního záření nebo hormonální antikoncepce (HAK) se může opět zvýraznit.

Névy, pihy a čerstvé jizvy často tmavnou. Původcem je pravděpodobně opět zvýšená hladina estrogenu, možná i progesteronu či MSH.

Poruchy růstu vlasů

V těhotenství dochází ke změnám v růstovém cyklu vlasu. Prodlužuje se anagenní fáze, po porodu vlivem prudkého poklesu estrogenů a progesteronu dochází k přechodu do telogenní fáze a k telogennímu efluviu. Postpartální telogenní efluvium se objevuje 1–5 měsíců po porodu a obvykle se během 1 roku upraví. Výpadek vlasů ale může být potencován i vyčerpáním organismu matky těhotenstvím, těžkým porodem a stresovými faktory. Někdy se v graviditě objeví lehký hirsutismus v obličeji, na končetinách a na břiše. Po porodu se upravuje. Významnější virilizace matky je vzácná a je již podmíněna patologickými stavy ovaria (maligní tumory, syndrom polycystických ovárií, luteom, hyperreaktivita corpus luteum), geneticky podmíněným deficitem fetální aromatázy nebo onemocněním nadledvin (hyperkortisolismus) (2, 12).

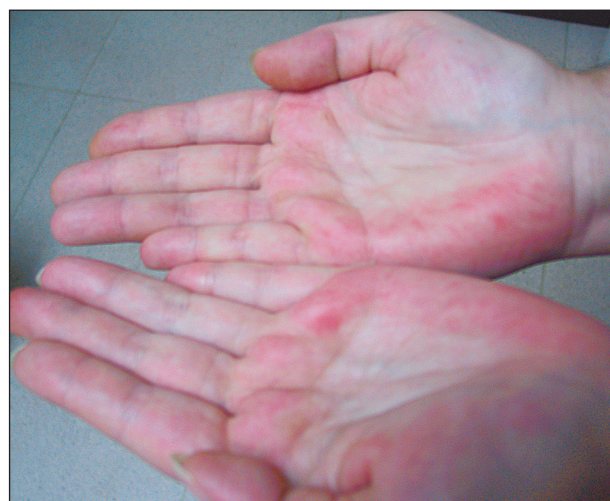Striae distensae

Častou a nežádoucí změnou jsou pajizévky, tj. striae distensae, které se objevují na břiše, bocích, prsou a stehnech až u 90 % těhotných. Kromě zvýšeného mechanického namáhání při zvětšování těchto partií se na vzniku strií podílejí hormony (estrogen, relaxin, adrenokortikální hormony). U černé a asijské rasy jsou neobvyklé (18).

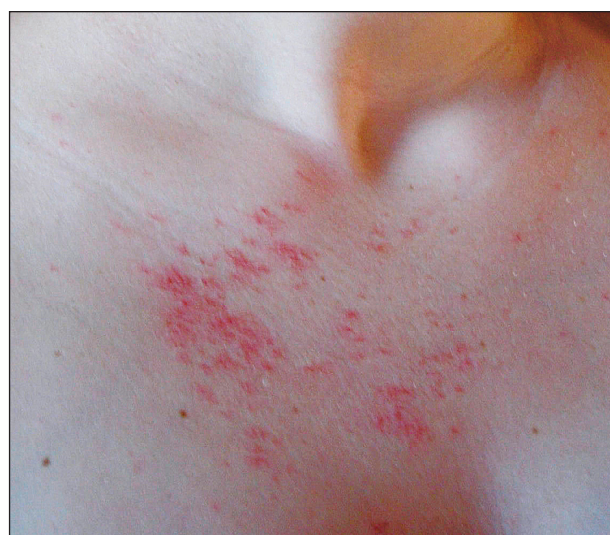Cévní změny

Hyperémie, zvýšení průtoku a proliferace cév vedou až u dvou třetin těhotných k palmárním erytémům a zvýšení počtu pavoučkovitých névů, teleangiektázií a hemangiomů (obr. 1, 2). Kromě angiogenních faktorů hraje roli v rozvoji cévních změn i vyšší hladina estrogenů. Po porodu dochází k jejich částečné regresii. Tzv. granuloma gravidarum (epulis gravidarum) je pyogenním granulomem gingivy a regreduje po porodu.

Varixy na dolních končetinách, v oblasti vulvy a pochvy a hemoroidy se objevují až u 40 % těhotných



Obr. 1. Palmární erytémy, přetrvávající post partum.



Obr. 2. Unilaterální nevoidní teleangiektázie, zhoršení v těhotenství. Laskavě zapůjčeno dr. Ondrouškovou.

vlivem tlaku dělohy a snížením cévního tonu. Po porodu regredují jen částečně.

Fibromy

K častým změnám patří i zvýšené množství měkkých pendulujících fibromů na krku, v axilách, submamárně.

SPECIFICKÉ TĚHOTENSKÉ DERMATÓZY

Obecně přijímanou klasifikaci specifických těhotenských dermatóz vypracovali Holmes a Black v roce 1983, kdy rozdělili specifické těhotenské dermatózy do čtyř skupin (11):

1. pemphigoid gestationis (PG);
2. polymorfní erupce v těhotenství, tzv. PEP (polymorphic eruption of pregnancy) čili PUPPP (pruritic urticarial papules and plaques of pregnancy) – pruritické urtikariální papuly a plaky v těhotenství;
3. těhotenské prurigo;
4. pruritická folikulitida.

Zatímco PG a PUPPP lze považovat za skutečně specifická onemocnění v těhotenství, těhotenské prurigo a pruritická folikulitida svoji pozici obhájovaly těžce. Nejednotnými byly jak klinický obraz, tak uvažovaná etiologie onemocnění. Modifikovanou klasifikaci navrhl Shornick v roce 1998 (26), s dělením na čtyři skupiny:

1. pemphigoid gestationis;
2. PUPPP;
3. těhotenské prurigo (prurigo of pregnancy – PP);
4. intrahepatální cholestáza v těhotenství (intrahepatic cholestasis of pregnancy – ICP).

Studie Ambros-Rudolphové z Grazu z roku 2006 nabízí na problematiku nový pohled (1).

Na základě retrospektivní studie 505 těhotných pacientek navrhla ve spolupráci s Blackem a dalšími spolupracovníky novou klasifikaci těhotenských dermatóz, která se již setkala s pozitivním ohlasem odborné veřejnosti. Navržená klasifikace dělí specifické těhotenské dermatózy opět do 4 skupin.

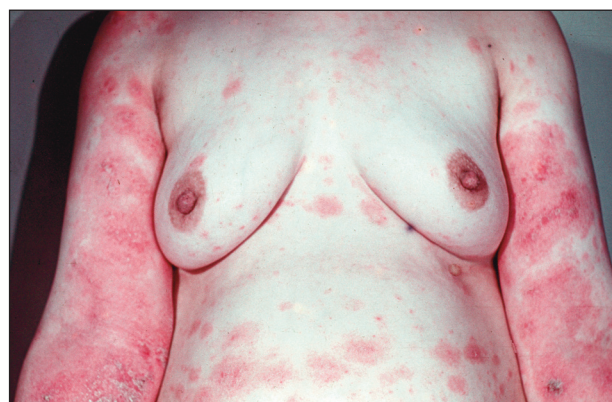1. pemphigoid gestationis;
2. PUPPP;
3. intrahepatální cholestáza v těhotenství (ICP);
4. atopická erupce v těhotenství (AEP).

Pemphigoid gestationis (PG)

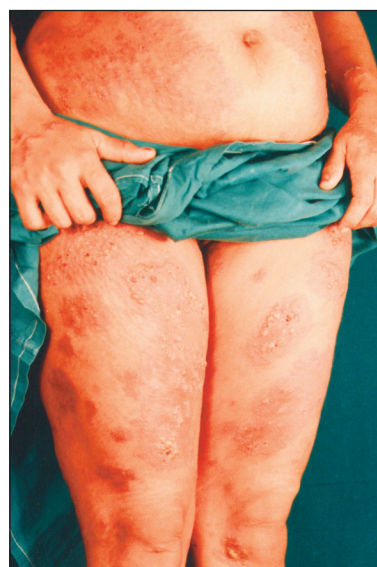(syn.: *herpes gestationis*)

PG je autoimunitní subepidermální puchýřnaté onemocnění, které se objevuje v těhotenství nebo u nádorů trofoblastu – hydatiformní moly a choriokarcinomu. Poprvé bylo popsáno J. L. Miltonem v roce 1872. Původně uvažovaná asociace s herpetickou infekcí se nepotvrdila, v současnosti je také dávana přednost názvu pemphigoid gestationis, který lépe odpovídá etiologii onemocnění.

Onemocnění je velmi vzácné, incidence se odhaduje na 1:10 000–50 000 těhotenství. Je častější u bílé rasy. PG je asociován s antigeny II. třídy HLA DR4 a HLA DR3 matky (28). Uvažuje se o zásadní roli otcovských HLA antigenů (29). Studie s polymorfismem genů komplementu také ukázala převahu (90 %) nulové alely pro C4 (27). Popsána je i asociace s autoimunitními thyreopatiemi (25). Cílové antigeny jsou lokalizovány do oblasti bazální membrány epidermis a jsou identické s antigeny bulózního pemfigoidu (BP). Většinou nacházíme cirkulující protilátky IgG (IgG1 a IgG3) proti antigenu bulózního pemfigoidu BP180 (BP2), zřídka i antigenu bulózního pemfigoidu BP230 (BP1). Protilátky u PG proti BP180 se vážou na stejnou doménu jako u bulózního pemfigoidu, tj. na nekolagenní extracelulární dominantu BP180 NC16A. Vazba protilátek s antigenem vede k aktivaci komplementu a akumulaci zánětlivých buněk a aktivaci proteáz s následným poškozením tkáně. Autoprotilátky také mohou ovlivňovat funkci hemidesmosomů přímo



Obr. 3. Pemphigoid gestationis, klinický obraz, Hypertextový atlas dermatopatologie, www.muni.cz/atlas.



Obr. 4. Pemphigoid gestationis, klinický obraz. Praktická dermatologie v obrazech a schématech 2001. Laskavě zapůjčeno prof. Vlašínem.

a potencovat tvorbu zánětlivých cytokinů. Produkce protilátek je regulována autoreaktivními T-lymfocyty s převahou Th2 (17, 21).

Klinický obraz: Onemocnění začíná pruritem, posléze se objevují silně svědivá urtikariální ložiska a papuly a puchýře v herpetiformní konfiguraci. Uspořádání papul může být anulární. Ke vzniku puchýřů nemusí vždy dojít. Predilekční lokalizací je okolí pupku, postupně dochází ke generalizaci exantému, vzácněji mohou být postiženy dlaně a plosky. Slizniční léze jsou vzácné (obr. 3, 4).

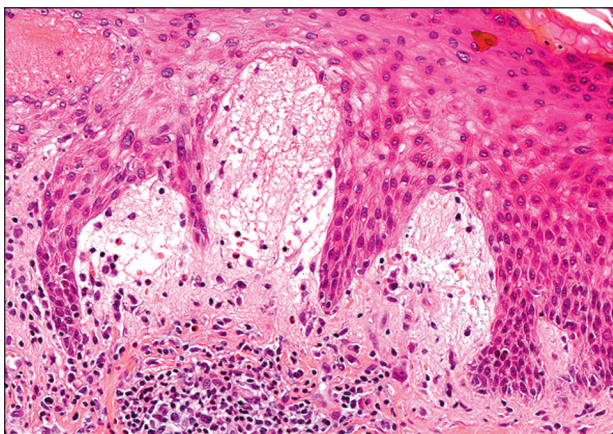
Průběh: Začíná zpravidla v druhém a třetím trimestru u primigravid, ke konci těhotenství se někdy zmírňuje, nové ataky po porodu jsou ale časté, může se také objevit až post partum, onemocnění mizí v řádu týdnů až měsíců. Může exacerbovat s menstruací, užíváním HAK nebo dalšími těhotenstvími, v těchto případech pak zpravidla začíná dříve a má těžší průběh. Popsány jsou ale i případy, kdy v dalším těhotenství k exacerbaci nedošlo (25).

Kožní léze se mohou vyskytnout i u novorozenců dětí; spontánně mizí do několika týdnů s vymizením mateřských IgG autoprotilátek. Onemocnění může ovlivnit průběh těhotenství, popisována je vyšší incidence předčasných porodů a hypotrofičických dětí.

Vyšetření: Základním vyšetřením je histopatologické a imunofluorescenční vyšetření léze a vyšetření nepřímou imunofluorescencí.

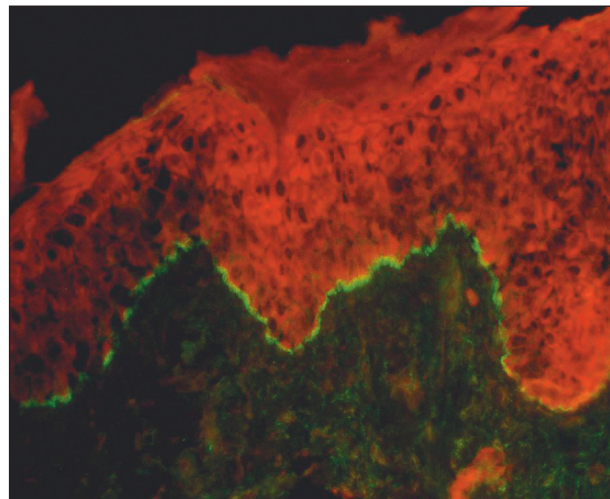
Histopatologické vyšetření: Nález je podobný buněčně bohatému BP. Nacházíme subepidermální puchýř s lymfocyty, eozinofily a řídce neutrofilů. V urtikariálních lézích detekujeme intersticiální a perivaskulární lymfocytární infiltráty s příměsí eozinofilů. Typickou je akcentace edému v papilách. Někdy je popisována fokální nekróza bazálních keratinocytů ve vrcholcích papil (obr. 5).

Ve vyšetření přímou imunofluorescencí (DIF) detekujeme ve 100 % lineární uložení složky C3 komplementu na bazální membráně, záchyt IgG je zpravidla nižší (27 %) (obr. 6). Nepřímá imunofluorescence (IIF) je pozitivní asi ve 21 % při použití substrátu lidské kůže. Zkouš-



Obr. 5. Pemphigoid gestationis, histologický nález, hematoxylin-eozin, Hypertextový atlas dermatopatologie, www.muni.cz/atlas, foto dr. Kempf.

ka fixace komplementu je citlivější než klasická nepřímá imunofluorescence a provádí se inkubací séra s lidskou kůží, následně s normálním komplementem a poté vizualizací pomocí protilátek proti komplementu konjugovaných s FITC, je pozitivní v 91 %. Detekce antigenu je možná též za pomoci ELISA a westernblotu (21).



Obr. 6. Pemphigoid gestationis, přímá imunofluorescence, C3, Hypertextový atlas dermatopatologie, www.muni.cz/atlas, foto prof. Vlašín.

Terapie: Kromě lokální kortikosteroidní terapie je ve většině případů nutné podání systémových kortikosteroidů ve středních dávkách. Popsána je úspěšná léčba imunoaférou (32).

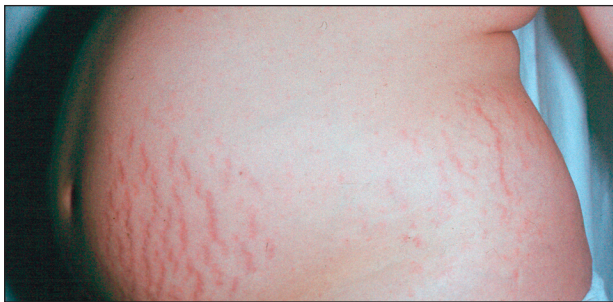PUPPP (pruritické urtikariální papuly a ložiska v těhotenství)

(syn.: *polymorfní erupce v těhotenství – PEP, toxický erytém v těhotenství, pozdní prurigo v těhotenství*)

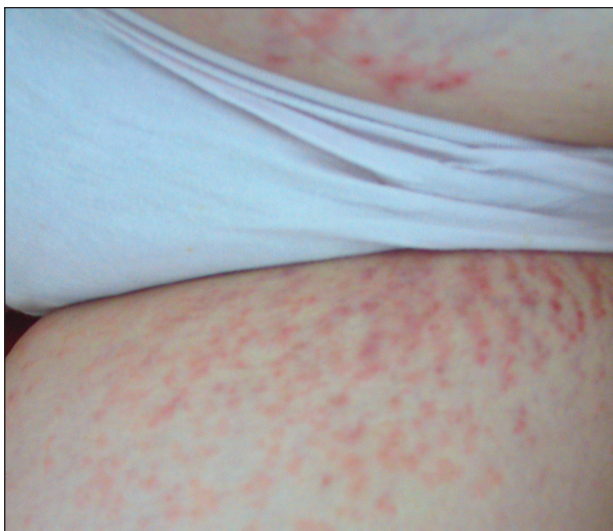PUPPP je silně svědivá dermatóza vyskytující se v těhotenství a spontánně odeznívající po porodu. Odhadovaná incidence je 1:200 těhotenství. Byla popsána v roce 1979 Lawleyem a spolupracovníky. Etiopatogeneze je neznámá.

PUPPP typicky začíná v posledním trimestru prvního těhotenství, asi v 12 % jde o vícečetné těhotenství. Převažuje plodů mužského pohlaví se nepotvrdila. V dalších těhotenstvích se vyskytne jen vzácně. Některé studie naznačují úlohu vyššího váhového přírůstku a tím i roli poškození vaziva při napínání kůže (23). Uvažuje se i o hormonálních vlivech a produktech placenty. Lezionální keratinocyty u PUPPP exprimují progesteronové receptory (14).

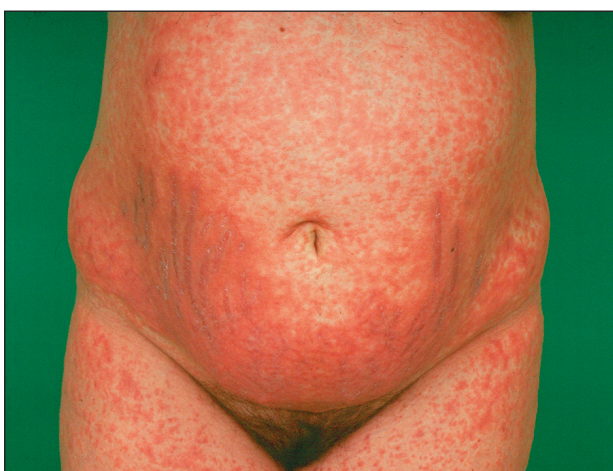Klinický obraz: Silně svědivé urtikariální papuly se objevují ve striích na břiše, stehnech a prsou, s různým rozsahem výsevu od několika papul až po generalizovaný exantém. Typicky se vyhýbají oblasti pupku. Mohou se objevit i puchýřky, výskyt bul je ale vzácný, někdy jsou projevy multifornní. Exantém zpravidla nepostihuje obličej, dlaně a plosky (obr. 7–10).



Obr. 7. PUPPP, klinický obraz, Hypertextový atlas dermatopatologie, www.muni.cz/atlasses.



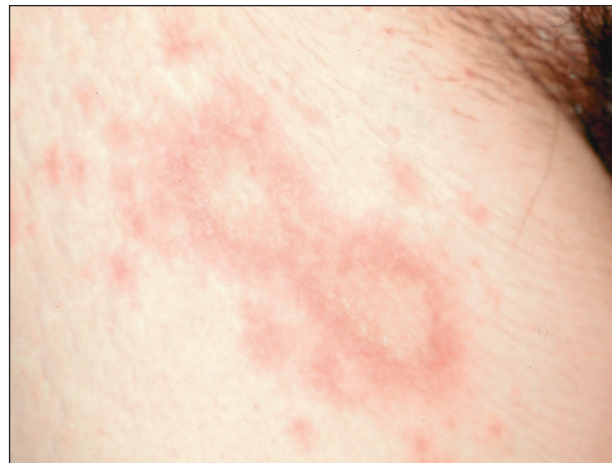Obr. 8. PUPPP, klinický obraz.



Obr. 9. PUPPP, klinický obraz, Hypertextový atlas dermatopatologie, www.muni.cz/atlasses.

Průběh: Onemocnění se objevuje ve třetím trimestru u primigravid. Silné svědění zvyšuje stres rodičky v posledních týdnech před porodem. Onemocnění má ale benigní průběh a nulový dopad na plod. Dermatóza zpravidla odezní do týdne po porodu. V dalších těhotenstvích se nevrací.

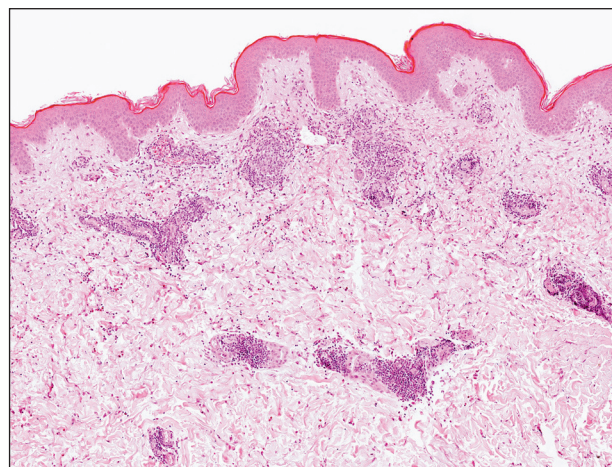
Vyšetření: Není nutné, biopsie a vyšetření přímou



Obr. 10. PUPPP, detail multiformní morfy.

a nepřímou imunofluorescencí odliší pemphigoid gestationis v indikovaných případech.

Histologický nález: Fokální spongióza, v papilárním a středním kóriu lymfocytární infiltrát s příměsí eozinofilů. Někdy popisovaný jaderný prach bez známek vaskulitidy (obr. 11). Imunofluorescenční vyšetření je negativní, můžeme najít nespecificky uloženy IgM, komplementu a fibrinu v junkční zóně.



Obr. 11. PUPPP, histologie, hematoxylin-eozin, Hypertextový atlas dermatopatologie, www.muni.cz/atlasses, foto doc. Feit.

Léčba: Terapie v těhotenství vyžaduje zvýšenou opatrnost. Dáváme přednost lokální léčbě antipruriginózními externy (tekutý pudr, zinkový olej) s krátkodobou aplikací slabých až středně účinných steroidů. Při úporném svědění podáváme antihistaminika v nízké dávce. Naprosto výjimečně je nutné podání kortikosteroidů celkově.

Intrahepatální cholestáza v těhotenství (intrahepatic cholestasis of pregnancy – ICP)

(syn.: *těhotenská cholestáza, porodní cholestáza, těhotenská žloutenka, pruritus gravidarum*)

ICP je silně svědivé onemocnění vázané na těhoten-

ství, popsáno bylo i při používání hormonální antikoncepce. Mezi těhotenské dermatózy je zařadil Schornick v roce 1998, ačkoliv primárním projevem je pruritus, kožní změny vznikají až sekundárně. ICP může být provázeno žloutenkou, v těžkých případech vede i k ohrožení plodu. Incidence se odhaduje na méně než 1:500 těhotenství. Onemocnění má geografickou variabilitu, nejčastěji se vyskytuje v Chile a ve Skandinávii.

V etiologii se uplatňuje cholestáza, která vede ke zvýšení hladin žlučových kyselin v krvi. Zvyšují se i hladiny bilirubinu, transamináz, cholesterolu a triacylglycerolů. Zvýšené hladiny žlučových kyselin vedou k intenzivnímu pruritu. Cholestáza je podmíněna geneticky, v britské populaci je popsána mutace genu ATP8B1, která je popsána i u dědičných cholestáz (22), dále byla popsána heterozygotní mutace genu ABCB4 (5); úlohu zřejmě pak hraje zvýšená citlivost hepatocytů na estrogeny, které negativně ovlivňují transport žlučových kyselin, a progesteron. Ženy s cholestázou mají nižší sérové hladiny estrogenů a dehydroepiandrosteronsulfátu (DHEAS), produkovaného fetálními nadledvinami (19).

Klinický obraz: Pruritus začíná na dlaních a ploskách, rozšiřuje se na extenzorové oblasti končetin, břicho a celé tělo. Pro ICP je typický pruritus bez kožních změn, vyrážka je způsobena až škrábáním, rozsah souvisí s délkou trvání pruritu. V pokročilých případech jsou přítomny rozsáhlé pruriginózní změny. Asi v 15 % se objevuje žloutenka, typicky s odstupem 2–4 týdnů po začátku pruritu. Postižené ženy mohou mít i další příznaky, jako jsou anorexie, únava, bolest v epigastriu. V těžších případech se může rozvinout i nedostatek vitamínu K.

Průběh: ICP se objevuje na konci druhého trimestru a v třetím trimestru těhotenství. Nástup je náhlý. Po porodu spontánně mizí, v dalších těhotenstvích recidivuje až v 50 % případů. ICP může znamenat vážné ohrožení plodu. Fetální játra dokážou jen omezeně vylučovat žlučové kyseliny, a tak jejich zvýšená hladina zatěžuje plod. Plod je ohrožen předčasným porodem, intrapartálním stresem, poruchami srdečního rytmu i smrtí *in utero* v souvislosti s nedostatečným zásobením placenty kyslíkem (19). Je doporučeno sledování matek s ICP a zvažování indukce porodu při průkazu zralosti plíc.

Vyšetření: Zvýšené hladiny žlučových kyselin (běžně se nevyšetřuje), bilirubinu a jaterních enzymů.

Histologický nále: Nediagnostické změny typu pruriga.

Léčba: Emoliencia, antipruriginózní externa, celkově antihistaminika. Používány jsou také léky ovlivňující hladiny žlučových kyselin jako cholestyramin či ursodeoxycholová kyselina.

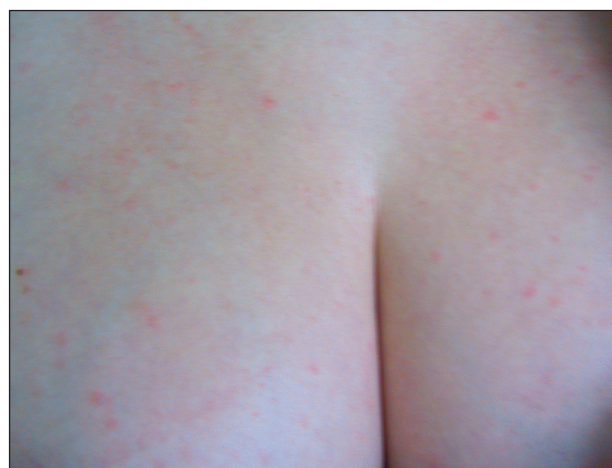Atopické projevy v těhotenství (AEP)

(syn.: *těhotenské prurigo*, *prurigo gestationis*, *časné prurigo v těhotenství*, *papulózní dermatóza v těhotenství*, *pruritická folikulitida*, *ekzém v těhotenství*)

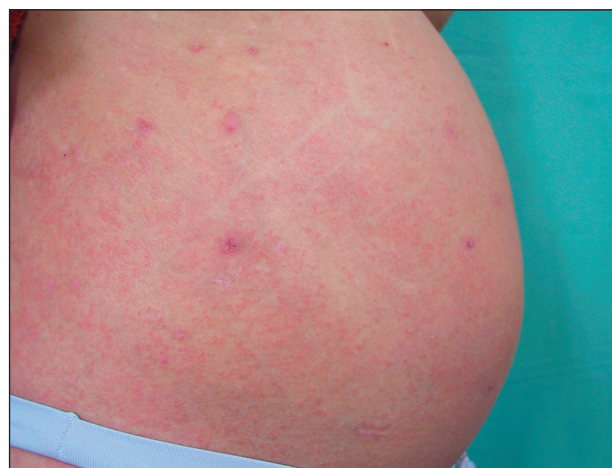Nová klasifikace do nich zahrnuje jak ekzémové projevy, tak prurigo, pruritickou folikulitidu a dříve popisovanou papulózní dermatitidu (1). Jejich společný podklad ukazují překrývající se klinické i histopatologické nálezy. AEP jsou nejčastějším kožním onemocněním v těhotenství. Pacientky s ekzémovými projevy tvořily 50 % souboru Ambros-Rudolphové. Pacientky mají jasnou atopickou predispozici, ale u většiny z nich jde o první výsev ekzému. Pruriginózní projevy v těhotenství byly poprvé popsány Besnierem v roce 1904 jako prurigo gestationis. V té době prurigo označovalo atopickou dermatitidu. V roce 1968 Nurse rozlišil časné prurigo (nyní atopické) a pozdní prurigo, které je nyní známo jako PUPPP. Odpověď na vysoké procento exacerbací atopického ekzému v těhotenství je možno hledat již ve zmíněných imunologických změnách v organismu matky. Potlačení imunitní odpovědi a snížení produkce cytokinů typu Th1 ve prospěch Th2 může vést k exacerbaci atopické dermatitidy, která patří k onemocněním s převahou Th2 odpovědi (1).

Klinický obraz: Zahrnuje projevy atopického ekzému, převážně ve flexurách, papulózní výsevy (vzácně folikulárně vázané) a prurigo. Ekzémové projevy jsou častější než projevy pruriginózní, obraz pruritické folikulitidy je vzácný (obr. 12, 13).

Průběh: Ekzém počíná již v prvním trimestru, může se



Obr. 12. Papulózní erupce na atopické bazi.



Obr. 13. Atopický ekzém, prurigo.

Tab. 2. Specifické těhotenské dermatózy

	Počátek	Předilekční lokalizace	Klinický obraz	Diagnostika	Ohrožení plodu
PG	primigravida, II., III. trimestr, post partum, recidivy	okolí pupku, břicho	urtikariální papuly, multiformní projevy, puchýře	DIF (C3), IIF (fixace komplementu)	předčasný porod, hypotrofičský plod
PUPPP	primigravida, III. trimestr, bez recidiv	strie, břicho mimo pupek, stehna	urtikariální papuly, multiformní projevy	klinický obraz	0
ICP	II., III. trimestr, recidivy	dlaně, plosky extenzorové plochy	pruritus, prurigo, ikterus	↑ bilirubin, ↑ transaminázy	předčasný porod, smrt <i>in utero</i>
AEP	I. trimestr	atopické predilekce	ekzém, papuly, prurigo	anamnéza, ↑ IgE	0
IH	III. trimestr, recidivy	břicho, stehna	drobné pustuly na erytematózním podkladě	↓ Ca, ↓ parathormon, histologie	smrt <i>in utero</i> , perinatálně, metabolický rozvrat matky

objevit i v druhém trimestru, později se objevují pruriginózní změny. Jde o prvoroďičky i multipary, které ale často udávají podobné změny v předchozích těhotenstvích.

Vyšetření: Pozitivní osobní a rodinná anamnéza atopie, zvýšená hladina IgE.

Histologický nález: Spongiotická dermatitida, akutní, subakutní, obraz lichen simplex. V zánětlivém infiltrátu chybějí eozinofily.

Terapie: Emoliencia, antipruriginózní externa, lokální kortikosteroidy slabě a středně účinné. Lokální imunomodulátory nejsou v těhotenství povoleny. Antihistaminikům se vyhýbáme v prvním trimestru a těsně před porodem. Jelikož jejich účinky na plod nejsou dostatečně prozkoumány, patří k lékům, u nichž užitek musí převážet riziko podání.

Klasifikace specifických těhotenských dermatóz pomíjí další nozologické jednotky, které jsou jasně asociovány s těhotenstvím. Je to impetigo herpetiformis, erythema nodosum gravidarum a pruritus gravidarum. V roce 1962 popsal Spangler papulózní erupci v těhotenství spojenou s ohrožením plodu. Existence této jednotky se nepotvrdila a papulózní výsevy jsou nyní řazeny k atopickým projevům v graviditě. Přehled klinických znaků a průběhu vybraných specifických těhotenských dermatóz je uveden v tab. 2.

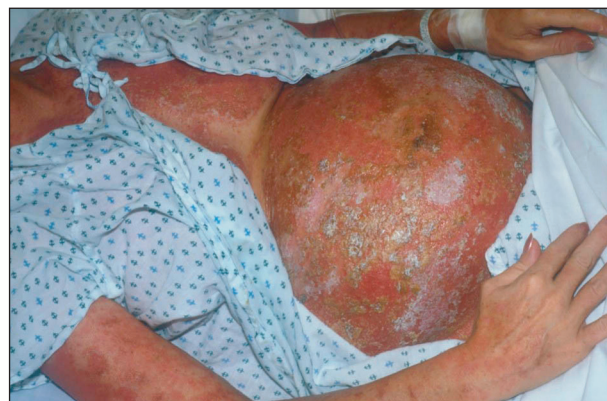Impetigo herpetiformis (IH)

Impetigo herpetiformis popsal Hebra v roce 1872. Je považováno za formu generalizované pustulózní psoriázy Zumbuschova typu. Jednoznačná asociace s psoriázou ale prokázána nebyla, pacientky mají zpravidla negativní jak osobní, tak rodinnou anamnézu. Je extrémně vzácné, dosud bylo publikováno méně než 200 případů. Jeho vzácnost je pravděpodobně důvodem, proč mu nebylo vyhrazeno místo v klasifikaci specifických těhotenských dermatóz.

U onemocnění je typická hypokalcémie s hypoparathyroidismem, kompenzačně se může objevit i hyperparathyroidismus (33). Popsána je i koincidence s ICP (7).

U IH je uvažováno o roli dosud neidentifikovaných receptorů pro estrogény, prozánětlivých cytokinů a dysbalanci mezi CD4 a CD8 lymfocyty. Předpokládá se převaha Th1 profilu, stejně jako u psoriázy (13). U autoinflamatorních dermatóz se sterilním neutrofilním zánětem, jako je pustulózní psoriáza, byl popsán i subset lymfocytů produkující IL-8 a GM-CSF, odlišný od Th1 i Th2 lymfocytů (15).

Klinický obraz: Náhlý výsev erytematózních ložisek s povrchovými drobnými sterilními pustulami herpetiformně uspořádanými na břicho, stehnech, v intertriginózních lokalizacích. Výsev nepostihuje obličej, dlaně a plosky, popsáno je ale postižení ústní sliznice a nehtových lůžek (obr. 14). Celkové příznaky jsou časté – slabost, horečka, nauzea, průjem.



Obr. 14. Impetigo herpetiformis, klinický obraz. DermAtlas, foto dr. Cohen. <http://dermatlas.med.jhmi.edu/derm>. Laskavě zapůjčeno dr. C. Lehmanem.

Průběh: IH se objevuje zpravidla v třetím trimestru těhotenství. Někdy pacientky pozorují nenápadné výsevy pustul již od druhého trimestru. Onemocnění ohrožuje matku a plod. Hypokalcémie vede ke křečím a tetanii u matky, objevuje se metabolický rozvrat, může dojít k selhání srdce a ledvin. Placentární insuficience pak ohrožuje plod smrtí *in utero*, perinatálně, popsána je

porucha dýchacího centra novorozence (6). Projevy dermatózy se po porodu zpravidla upravují, ale mohou se vrátit v těžší podobě v dalších těhotenstvích, exacerbace je popsána i v závislosti na menstruačním cyklu (13).

Vyšetření: Hladiny kalcia, parathormonu, fosfátů, bílkovin.

Histologický nález: Spongiformní pustula, Munroovy mikroabscesy ve stratum corneum. Parakeratóza a akantóza jsou mírné. Imunofluorescenční vyšetření je negativní.

Terapie: V terapii se používají celkové steroidy a cyklosporin, bylo popsáno i úspěšné použití metotrexátu a retinoidů (3, 6). Vzhledem k možnému poškození plodu je vždy nutno zvážit poměr rizika a užítu pro matku i plod. Zásadní je úprava metabolických parametrů.

Erythema nodosum gravidarum

U těhotných žen je pozorován častý výskyt erythema nodosum v prvním a druhém trimestru těhotenství, erythema nodosum je popsáno i při užívání hormonální antikoncepce (16).

Erythema nodosum je považováno za reakci pozdního typu přecitlivělosti na různé antigeny, především infekční. Výrazná prevalence žen svědčí o hormonálních faktorech podílejících se na rozvoji onemocnění.

Klinický obraz: Výsev nodule s predilekcí na bérce.

Průběh: Erythema nodosum se objevuje v prvním a druhém trimestru. Je považováno za benigní onemocnění, které se do druhého trimestru spontánně zhojí. Ačkoliv je vždy nutné vyloučit infekční a lékové faktory, souvislost s těhotenstvím potvrzují recidivy v dalších graviditách a při užívání HAK. Není popsáno ohrožení plodu.

Vyšetření: Vyloučení infekční příčiny (streptokoky, mykobakteria, yersinie, kampylobakter aj.) sarkoidózy a polékové reakce.

Histologický nález: Septální panikulitida.

Terapie: Lokální antiflogistická léčba, lokální středně a silně účinné kortikosteroidy, bandáže, při velké bolesti protizánětlivé léky (paracetamol, kyselina acetylsalicylová, ibuprofen lze krátkodobě použít ve druhém trimestru), při velkém rozsahu střední dávky kortikosteroidů celkově.

Pruritus gravidarum

Pruritus je v těhotenství hlavním dermatologickým příznakem a je popisován asi u 18 % těhotných (28). Z výše uvedeného přehledu je jasné, že jde o příznak u heterogenní skupiny onemocnění, která jsou exacerbována či vyvolána těhotenstvím. K úplnému výčtu je třeba doplnit pruritus polékový, pruritus při infekčních chorobách, těhotenském diabetu či při thyreopatii, pruritus při anémii a lymfomech.

Generalizovaný pruritus se zvýšením hladiny žlučových kyselin bez cholestázy, který se objevuje již v prvním trimestru, řadí do specifických těhotenských dermatóz jako pruritus gravidarum bez cholestázy Weisshaarova a spolupracovníci (30).

CHOROBY ZHORŠOVANÉ TĚHOTENSTVÍM

Těhotenství ovlivňuje také průběh stávajících dermatóz. U některých dermatóz může během těhotenství dojít jak ke zlepšení, tak ke zhoršení (akné, psoriáza). Řada kožních chorob se v těhotenství zhoršuje a může komplikovat i jeho průběh (viz tab. 3).

Tab. 3. Dermatózy zhoršované v těhotenství (volně podle Wintona, 1989)

Infekce	kandidóza trichomoniáza condylomata accuminata herpes simplex/progenitalis herpes zoster lepra AIDS
Autoimunitní choroby	SLE sklerodermie systémová dermatomyositis pemfigus autoimunitní progesteronová dermatitida
Metabolické	porphyria cutanea tarda acrodermatitis enteropathica
Choroby pojiva	Ehlersův-Danlosův syndrom pseudoxanthoma elasticum
Další	mycosis fungoides neurofibromatóza melanom

Kvasinkové vulvovaginitidy se vyskytují v těhotenství až 20krát častěji než u ostatních žen, převážně ve třetím trimestru a jsou zdrojem obtěžujícího fluoru a pruritu. V průběhu těhotenství je poševní sliznice pro kvasinkovou infekci vnímavější. Úspěšnost léčby je v graviditě výrazně nižší. Kvasinka byla vykultivována až u 50 % novorozenců postižených matek (31).

Trichomoniáza je spojena s vyšším rizikem předčasného porodu a předčasným odtokem plodové vody. V některých zemích se prevalence infekce u těhotných udává až 60 %, v České republice nejsou relevantní údaje k dispozici. Lékem volby je metronidazol, který se nesmí podávat v první polovině gravidity.

Condylomata accuminata se mohou v těhotenství rychle zvětšovat, až do rozměrů, kdy blokují porodní kanál. V terapii se dává přednost fyzikálním metodám (kryolizace, laser) a chirurgickému odstranění, lokální chemoterapie je kontraindikována. Přenos infekce na novorozence je možný, existuje souvislost se vznikem juvenilní papilomatózy laryngu (24).

Infekce herpes progenitalis u těhotných je závažnou komplikací v porodním období. Při porodu se může u floridní infekce matky nakazit až 50 % novorozenců se závažným průběhem v podobě kožního, diseminovaného

(plíce, játra) či neurologického onemocnění (31). Nebezpečné jsou především primoinfekty matek, kdy je indikován císařský řez, u rekurentních atak je riziko přenosu infekce na plod výrazně menší (3–5 %) (24, 31). Acyklovir je možno v těhotenství podávat v indikovaných případech. Prostup placentou není dostatečně prozkoumán, přechází do mateřského mléka.

Infekce varicelou může vést u matky vzácně k pneumonii, plod je ohrožen předčasným porodem. V dospělosti jsou častější spíše manifestace pásového oparu, u kterých není popsáno poškození plodu (31).

Průběh systémového lupus erythematoses (SLE) se v graviditě spíše zhoršuje. U SLE se předpokládá převaha Th2 cytokinového profilu (IL 4, IL 10) nad Th1 (9, 10), která je v těhotenství dále potencována (28). Rizikové je těhotenství u aktivního SLE a u kombinace s antifosfolipidovým syndromem, u onemocnění v remisi může těhotenství proběhnout bez problémů. Sledovány musí být také matky se subakutním kožním lupus erythematoses (SCLE) a pozitivitou Ro/SSA protilátek o molekulové váze 52 kD, u kterých hrozí nebezpečí vzniku kongenitálního srdečního bloku. Ro/SSA protilátky se mohou vyskytnout i u matek s klinicky němým onemocněním.

U Ehlersova-Danlosova syndromu je těhotenství rizikem především u typu I – s abnormitami kolagenu V, u kterého jsou popsány předčasné porody. U typu IV – vaskulárního, s abnormitami kolagenu III, vedoucími k poškození cév, jsou popsány ruptury velkých cév, především aorty, plicních arterií a ruptura dělohy. Mortalita matek dosáhla v popsáných případech až 25 % (31).

Ačkoliv maligní melanom patří mezi nejčastější tumory u žen ve fertilním věku, v absolutních číslech se naštěstí v těhotenství vyskytuje vzácně. Dosavadní studie naznačují, že se melanomy v těhotenství nechovají agresivněji, zdá se ale, že jsou v těhotenství diagnostikovány v pokročilejším stadiu. Klinik často odkládá excizi pigmentové léze na dobu po porodu. Prognóza se pak odvíjí od stagingu tumoru (4, 8). Terapie pokročilého onemocnění s diseminací je v těhotenství obtížná.

ZÁVĚR

Kvalitu nově navržené klasifikace prověří čas a lepší poznání etiopatogeneze těhotenských dermatóz. Sdružení překrývajících se jednotek pruriga, pruritické folikulitidy a papulózní dermatitidy do projevů atopického ekzému je jednoznačným kladem nové klasifikace. Prioritní je rozpoznání a léčba dermatóz, které mohou negativně ovlivnit průběh těhotenství. V léčbě je nutno volit léčiva s minimálním rizikem poškození plodu.

LITERATURA

1. AMBROS-RUDOLPH, CM., MULLEGGGER, RR., VAUGHAN-JONES, SA, KERL, H., BLACK, MM. The specific dermatoses of pregnancy revisited and reclassified: Results of a retrospective two-center study on 505 pregnant patients. *J Am Acad Dermatol*, 2006, 54, 3, p. 395–404.
2. BEDNAREK-TUPIKOWSKA, G., KUBICKA, E. Hypercortisolism in pregnancy. , 2006, 116, p. 232–235.
3. BUKHARI, IA. Impetigo herpetiformis in a primigravida: succesful treatment with etretinate. *J Drugs Dermatol*, 2004, 3, p. 449–451.
4. DARYANANI, D., PLUKKER, JT, DE HULLU, JA., KUIPER, H., NAP, RE., HOEKSTRA, HJ. Pregnancy and early-stage melanoma. *Cancer*, 2003, 97, p. 2248–2253.
5. DIXON, PH., WEERASEKERA, N., LINTON, KJ., DONALDSON, O., CHAMBERS, J., EGGINTON, E., WEAVER, J., NELSON-PIERCY, C., DE SWIET, M., WARNES, G., ELIAS, E., HIGGINS, CF., JOHNSTON, DG., MCCARTHY, MI., WILLIAMSON, C. Heterozygous MDR3 missense mutation associated with intrahepatic cholestasis of pregnancy: evidence for a defect in protein trafficking. *Hum Molec Genet*, 2000, 9, p. 1209–1217.
6. DOEBELIN, B., ESTIVAL, JL., NAU, A., DUPIN, M., COMBEMALE, P. Impetigo herpetiformis and Ondine curse. *Ann Dermatol Venerol*, 2005, 132, p. 559–561.
7. FAN, P., GAO, T., LI, M., LIAO, W., FU, M., LIU, Y., IKEDA, S. A case of impetigo herpetiformis associated with intrahepatic cholestasis of pregnancy. *J Dermatol*, 2006, 33, p. 563–566.
8. GRIN, CM., DRISCOLL, MS., GRANT-KELS, JM. The relationship of pregnancy, hormones, and melanoma. *Semin Cutan Med Surg*, 1998, 17, p. 167–171.
9. GOMEZ, D., CORREA, PA., GOMEZ, LM., CADENA, J., MOLINA, JF., ANAYA, JM. Th1/Th2 cytokines in patients with systemic lupus erythematosus: is tumor necrosis factor α protective? , 2004, 33, p. 404–413.
10. HEINE, G., SESTER, U., SESTER, M., SCHERBERICH, JE., GIRNDT, M., KÖHLER, H. A shift in the Th₁/Th₂ ratio accompanies the clinical remission of systemic lupus erythematosus in patients with end-stage renal disease. *Nephrol Dial Transplant*, 2002, 17, p. 1790–1794.
11. HOLMES, RC., BLACK, MM. The specific dermatoses of pregnancy. *J Am Acad Dermatol*, 1983, 8, p. 405–412.
12. HOLT H.B., MEDBAK, S., KIRK, D., GUIRGIS, R., HUGHES, I., CUMMINGS, MH., MEEKING, DR.: Recurrent severe hyperandrogenism during pregnancy: a case report. *J Clin Pathol*, 2005, 58, p. 439–442.
13. CHAIDEMENOS, G., LEFAKI, I., TSAKIRI, A., MOURELLOU, O. Impetigo herpetiformis: menstrual exacerbations for 7 years postpartum. *J Eur Acad Dermatol Venerol.*, 2005, 19, p. 466–469.
14. IM, S., LEE, ES., KIM, W., SON, G., KIM, J., LEE, M., KANG, WH. Expression of progesterone receptor in human keratinocytes. *J Korean Med Sci*, 2000, 15, p. 647–654.
15. KELLER, M., SPANOU, Z., SCHAERLI, P., BRITSCHGI, M., YAWALKAR, N., SEITZ, M., VILLIGER, PM., PICHLER, WJ. T cell regulated neutrophilic inflammation in autoinflammatory diseases. *J Immunol*, 2005, 175, p. 7678–7686.
16. KOŠTÁLOVÁ, M., ETTLER, K., KOŠTÁL, M., ROUSKO-

- VÁ, L. Kožní změny v těhotenství, *Časopis ženských lékařů Gynekolog*, <http://www.gyne.cz/clanky/2005/305c11.htm>.
17. LAFFITE, E., BORRADORI L. Bullous pemphigoid: Clinical features, diagnostic markers and immunopathogenic mechanisms. In: Hertl M. *Autoimmune Diseases of the Skin*, SpringerWienNewYork, 2005, p. 72–83
 18. LAWLEY, TJ., YANCEY, KB. Skin changes and diseases in pregnancy. In Freedberg I.M., Eisen A.Z., Wolff K., Austen K.F., Goldsmith L.A. Katz S.I. *Fitzpatrick's Dermatology in General Medicine*, New York, McGraw-Hill, 2003, p. 1361–1366.
 19. LESLIE, KK., REZNIKOV, L., SIMON, FR., FENNESSEY, PV., REYES, H., RIBALTA, J. Estrogens in intrahepatic cholestasis of pregnancy. *Obstet Gynecol*, 2000, 95, p. 372–376.
 20. LICHT, P., HARBARTH, P., MERZ, W.: Evidence for a modulation of human chorionic gonadotropin (hCG) subunit messenger ribonucleic acid levels and hCG secretion by γ -aminobutyric acid in human first trimester placenta in vitro. *Endocrinology*, 1992, 130, p. 490–6.
 21. MEGAHED, M. Subepidermal blistering diseases, herpes gestationis. In: *Histopathology of blistering diseases*. Berlin, Springer, 2004. p. 170–175.
 22. MÜLLENBACH, R., BENNETT, A., TETLOW, N., PATEL, N., HAMILTON, G., CHENG, F., CHAMBERS, J., HOWARD, R., TAYLOR-ROBINSON, SD., WILLIAMSON, C. ATP8B1 mutations in British cases with intrahepatic cholestasis of pregnancy. *Gut*, 2005, 54, p. 829–834.
 23. PIERSON, JC., TAM, CC. Pruritic urticarial papules and plaques of pregnancy; <http://www.emedicine.com/derm/topic351.htm>, poslední revize 2005.
 24. SALAVEC, M. Virová onemocnění kůže a sliznic působená herpes simplex viry a lidskými papilomaviry. *Čes slov Derm*, 2006, 81, p. 249–269.
 25. SHORNICK, JK. Pemphigoid (herpes) gestationis. In: Black MM., McKay M., Braude P. *Color Atlas and Text of Obstetric and Gynecologic Dermatology*, London, Mosby-Wolfe, 1995, p. 29–36.
 26. SHORNICK, JK. Dermatoses of pregnancy. *Semin Cutan Med Surg*, 1998, 17, p. 172–181.
 27. SHORNICK, JK., ARTLETT, CM., JENKINS, RE., BRIGGS, DC., WELSH, KI., GARVEY, MP., KELLY, SE., BLACK, MM. Complement polymorphism in herpes gestationis: association with C4 null allele. *J Am Acad Dermatol*, 1993, 29, p. 545–549.
 28. SHORNICK, JK., JENKINS, RE., ARTLETT, CM., BRIGGS, DC., WELSH, KI., KELLY, SE., GARVEY, MP., BLACK, MM. Class II MHC typing in pemphigoid gestationis. *Clin Exp Dermatol*, 1995, 20, p. 123–126.
 29. ŠTORK, J. Specifické gestační dermatózy. *Čs Derm*, 1990, 65, p. 206–212.
 30. WEISSHAAR, E., WITTELER, R., DIEPGEN, TL., LUGER, TA., STÄNDER, S. Pruritus in der Schwangerschaft. *Hautarzt*, 2005, 56, p. 48–57.
 31. WINTON, GB.: Skin diseases aggravated by pregnancy. *J Amer Acad Dermatol*, 1989, 20, p. 1–16.
 32. WOHL, S., GESAU, A., KARLHOFER, F., DERFLER, K., STINGL, G., ZILLIKENS, D. Pemphigoid gestationis: treatment with immunoadsorption. *J Dtsch Dermatol Ges*, 2003, 1, p. 126–130.
 33. WOLF, R., TARTLER, U., STEGE, H., MEGAHED, M., RUZICKA, T. Impetigo herpetiformis with hyperparathyroidism. *J Eur Acad Dermatol Venereol*, 2005, 19, p. 743–746.

Došlo do redakce: 7. 2. 2007

As. MUDr. Hana Jedličková, Ph.D.
 I. dermatovenerologická klinika LF MU a FN
 U sv. Anny v Brně
 Pekařská 53
 602 00 Brno
 E-mail: hana.jedlickova@fnusa.cz

DOŠKOLOVÁNÍ LÉKAŘŮ – KONTROLNÍ TEST

TĚHOTENSKÉ DERMATÓZY

1. Těžký hirsutismus matky může být způsoben:

- syndromem polycystických ovárií
- nadbytkem fetální aromatázy
- hypokortisolismem matky
- fetální produkci testosteronu

2. V těhotenství:

- pigmentové névy se stávají aktivní a je větší nebezpečí rozvoje maligního melanomu
- je maligní melanom diagnostikován v pokročilejších stádiích, ale není ovlivněn těhotenstvím
- je větší nebezpečí rozvoje maligního melanomu a maligní melanom rychleji metastazuje
- je maligní melanom vzácný, lépe je odložit excizi podezřelé léze na dobu po porodu

3. PUPPP:

- se projevuje pod klinickým obrazem pruritu, následně urtikariálních lézí
- se projevuje svědivými papulami, urtikariálními projevy, multifonnými projevy
- se projevuje svědivými papulami, urtikariálními projevy, multifonnými projevy, vezikulami
- typicky postihuje strie a oblast pupku

4. ICP:

- se projevuje pruritem, který je způsoben zvýšenými hladinami bilirubinu
- se projevuje pruritem, který je způsoben zvýšenými hladinami žlučových kyselin
- se projevuje zvýšenými hladinami jaterních enzymů, ale hladiny bilirubinu zůstávají v normě
- je geneticky podmíněné onemocnění, v dalších těhotenstvích se již nevrací

5. Pemphigoid gestationis:

- cílovým antigenem je zpravidla antigen BP230
- protilátky u PG vážou komplement
- vzhledem k ohrožení plodu jsou v terapii indikovány vysoké dávky steroidů
- objevuje se i u nádorů dělohy a vaječníků

6. Impetigo herpetiformis:

- je zpravidla provázeno hypoparathyroidismem,

ohrožuje plod hyperkalcémií, placentární insuficience může vést až ke smrti

- je zpravidla provázeno hyperparathyroidismem, ohrožuje plod hyperkalcémií, placentární insuficience může vést až ke smrti
- je zpravidla provázeno hypoparathyroidismem, ohrožuje plod hypokalcémií, placentární insuficience může vést až ke smrti
- je zpravidla provázeno hyperparathyroidismem, ohrožuje plod hypokalcémií, placentární insuficience může vést až ke smrti

7. Atopická erupce:

- je nejčastějším kožním projevem v těhotenství
- začíná typicky v třetím trimestru jako tzv. pozdní prurigo
- častým klinickým obrazem je pruritická folikulitida
- pacientky mají negativní atopickou anamnézu

8. Herpes proenitalis:

- se přenáší na novorozence v 80 % případů
- riziko je stejné jak u primoinfekce, tak i u inaparentního postižení
- acyklovir neprochází placentou a nepřechází do mateřského mléka
- floridní infekce herpes proenitalis je indikací k císařskému řezu

9. Lupus erythematosus:

- se v těhotenství lepší, exacerbuje po porodu
- neonatální lupus hrozí především u pozitivních protilátek proti histonům
- neonatální lupus je charakterizován lupus nefritidou novorozence
- aktivní lupus se v těhotenství zpravidla horší

10. PUPPP:

- je nejčastější těhotenskou dermatózou, má benigní průběh
- je častější u plodů mužského pohlaví a vícečetných těhotenstvích
- začíná v posledním trimestru prvního těhotenství, nerecidivuje v následujících těhotenstvích
- začíná v druhém trimestru prvního těhotenství, recidivuje v následujících těhotenstvích

Pozn. Správným zodpovězením otázek kontrolního testu získáte 6 kreditů kontinuálního vzdělávání lékařů ČLK. Správné odpovědi na otázky kontrolního testu budou uveřejněny v příštím čísle časopisu. Ti z vás, kteří chtějí být zařazeni do slosování o ceny 82. ročníku časopisu roku 2007, nechtějí zašlou správné odpovědi na kontrolní test na adresu redakce (Dermatovenerologická klinika I. LF UK a VFN, U nemocnice 2, 128 00 Praha 2) vždy nejpozději do jednoho měsíce od vydání daného čísla.

Správné odpovědi na otázky kontrolního testu k článku publikovaném v č. 3/2007.

Vašků V., Vašků A.: Dermatologie a genetika 2007.

Správné odpovědi: 1a, 2a, 3b, 4c, 5b, 6c, 7b, 8d, 9b, 10a.