

Melanoma clitoridis a biopsie sentinelové uzliny

Košťálová M.¹, Košťál M.², Ettler K.¹, Hadži Nikolov D.³, Jandová E.¹, Šimková M.¹

¹Klinika nemocí kožních a pohlavních
přednosta doc. MUDr. K. Ettler, CSc.

²Gynekologicko-porodní oddělení Krajské nemocnice Pardubice

³Fingerlandův Ústav patologie

přednosta prof. MUDr. I. Šteiner, CSc.

Univerzita Karlova v Praze, Lékařská fakulta a Fakultní nemocnice v Hradci Králové

Souhrn

Melanoma clitoridis a biopsie sentinelové uzliny

Melanom je druhá nejčastější malignita na vulvě. Clitoris bývá postižen vzácně. Popisujeme případ 77leté ženy s maligním melanomem klitoris, řešeným parciální vulvektomií s oboustrannou inguinální lymfadenektomií. Detekce sentinelové uzliny byla provedena peroperačně aplikací metylénové modři do okolí tumoru. Chtěli jsme ověřit způsob drenáže takto centricky umístěného tumoru. Byla nalezena pouze jedna negativní sentinelová uzlina v pravém třísele. Žádná další z odstraněných lymfatických uzlin také nevykazovala tumorózní invazi.

Klíčová slova: melanom – klitoris – sentinelová uzlina

Summary

Melanoma Clitoridis and Sentinel Lymph Node Biopsy

Vulvar melanoma is the second most common vulvar malignancy. Involvement of the clitoris is rare. Clitoral malignant melanoma was diagnosed in a 77-year-old woman. Partial vulvectomy with bilateral inguinal lymphadenectomy was performed. Methylene blue dye was administered in the peritumoral skin for detection of sentinel lymph node during operation, in order to confirm the drainage pattern in such centrally localized tumour

One negative sentinel lymph node was identified in the right inguinal region. None of further excised lymph nodes were infiltrated by tumor cells.

Key words: melanoma – clitoris – sentinel lymph node

ÚVOD

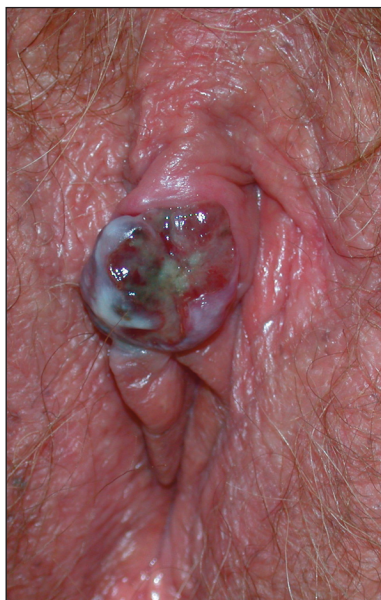Melanom ženského pohlavního ústrojí se vyskytuje vzácně a má špatnou prognózu. Dosud publikované studie prokazují, že v době diagnózy má 60–65 % pacientek pouze lokální onemocnění, přibližně 33 % má postižení regionálních lymfatických uzlin a 5–6 % má vzdálené metastázy (20, 21). Jednoznačná shoda ve volbě vhodné léčby však není. V minulosti byly tyto léze léčeny radikální vulvektomií s oboustrannou inguinální lymfadenektomií. Nyní se preferuje více konzervativní léčba, tak jako na jiných částech těla. Radikální excize s 2 cm okra-

ji se jeví jako dostatečná pro dobře ohraničené léze (4). Zda ovšem provést i inguinální lymfadenektomii a v jakém rozsahu (jednostranná, oboustranná, povrchová, hluboká) je dodnes nejasné (4). Na jedné straně tak může být zvýšeno riziko lokoregionální recidivy, na druhé straně pak zbytečná morbidita spojená s kompletní lymfadenektomií. Peroperační lymfatické mapování zavedl v r. 1992 Morton a spol. u maligního melanomu (18). Abramova a spol. (2002) úspěšně detekovala sentinelové uzliny u 6 pacientek s vulvárním nebo vaginálním melanomem. Dovolujeme si uvést naši vlastní kazuistiku primárního maligního klitoridálního melanomu s biopsií sentinelové uzliny (BSU).

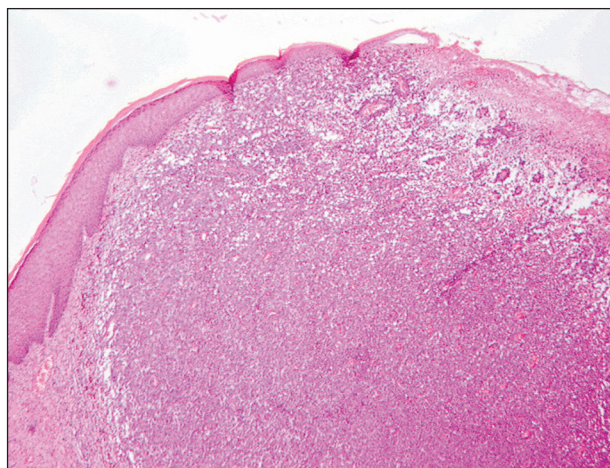
POPIS PŘÍPADU

Sedmdesátisedmiletá pacientka byla poslána na oddělení gynekologie pro 6 měsíců trvající zbytnění klitorisu spojené s bolestí, svěděním a krvácením. Při fyzikálním vyšetření bylo patrné namodralé zbarvení klitorisu, který byl exulcerován, krvácel na povrchu a byl uzlovitě zvětšen do průměru asi 2 cm (obr. 1). Histologické vyšetření z provedené parciální excize potvrdilo maligní melanom (Clark IV, Breslow 4 mm). Komisi pro tmavé nádory kožní kliniky žádné další pigmentace ani ložiska melanomu jinde na těle zjištěny nebyly, byl stanoven kožní fototyp II. Bylo doporučeno ultrazvukové vyšetření tříselných uzlin, tomografie břicha a snímek plic. Všechna provedená vyšetření byla negativní a neprokazovala rozšíření choroby. Proto byla doporučena parciální vulvektomie s peroperačním lymfatickým mapováním. Asi 20 minut před provedením incizí v tříselech byly aplikovány 2 ml metylénové modři periklitoridálně. Poté byly vykonány separátní incize v tříselech. Sentinelová uzlina byla nalezena pouze v pravém třísele. Peroperační palpací však byly zjištěny další uzliny velikosti fazole, a proto jsme provedli povrchovou exenteraci pravého třísla se ziskem 12 uzlin. Vlevo se sentinelová uzlina neobjevila, a tak jsme postupovali méně radikálně s odstraněním pouze 3 uzlin. Nakonec jsme provedli modifikovanou parciální vulvektomii. Histologické vyšetření neprokázalo ani v sentinelové uzlině ani v ostatních uzlinách metastatické postižení. Melanom klitorisu byl hodnocen jako nodulární, maligní, exulcerovaný o průměru 14 mm, Breslow 5 mm, Clark IV s okraji bez nádoru více než 3 cm (obr. 2).

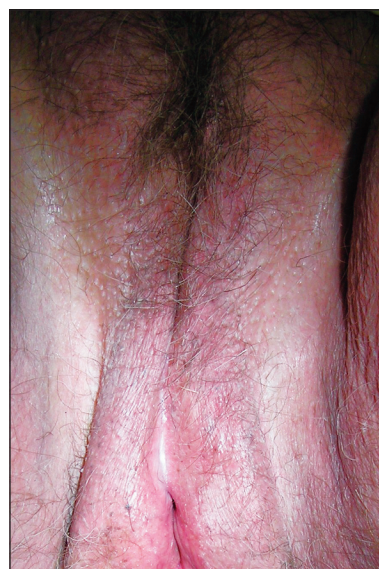
V pooperačním období se objevil lymfedém pravé dolní končetiny, který v mírné formě i přes léčbu přetrvává. Ingvinnální a vulvární incize jsou po 9 měsících dobře zhojeny (obr. 3) a pacientka je bez známek recidivy.



Obr. 1. Exulcerovaný melanom klitorisu.



Obr. 2. Nodulární maligní melanom, HE 4x.



Obr. 3. Vulva 9 měsíců po chirurgickém výkonu.

Vzhledem ke klasifikaci maligního melanomu (dle AJCC 2003) IIA nebyla zahájena adjuvantní léčba, pacientka je nadále dispenzarizována (3).

DISKUSE

Melanom je druhá nejčastější malignita na vulvě, ale představuje méně než 1 % všech melanomů (8). Labium maius bývá postiženo v 5 %, labium minus v 11 %, obě labia v 5 %, clitoris až v 26 % (22). Objevuje se u žen všech věkových skupin, častěji ale u starší populace. Téměř polovina případů je u žen 70letých a starších (4). Více než 90 % melanomů postihuje bílé ženy (4). Maligní melanom se může objevit i na dalších gynekologických orgánech, a to primárně nebo metastaticky. Gupta a spol. (2004) popisují 23 případů maligního melanomu ovária. Wechter a spol. (2004) zase uvádí 20 případů vulvárního melanomu. Alexander a spol. (2004) zdokumentovali

první případ metastazujícího vulvárního melanomu u těhotné ženy s placentární metastázou a zdravým novorozencem. Luxman a spol. (1997) pozorovali zřejmě první případ metastáz do endometria a myometria z primárního ložiska na vulvě. Chung a spol. (1980) udávají 19 případů vaginálního melanomu s maximem výskytu v dolní třetině vaginy.

Není jasné, proč se melanomy vyskytují na místech chráněných před sluncem. Vulvární melanom se chová biologicky podobně jako kožní melanom a má i podobné prognostické ukazatele, přestože jeho patogeneze je pravděpodobně jiná (22). Prognóza závisí na velikosti léze a hloubce invaze. Clarkova a Breslowova klasifikace, běžně užívaná pro melanomy jinde na těle, se uplatňuje i na vulvě. Nejnápadnější na vulvě se jeví modro-černé léze s nepravidelnými okraji, často ulcerované, krvácející a větší než 1 cm v průměru (4). Postižené přivádí k lékaři obvykle zvětšení ložiska, svědění, bolest nebo krvácení.

Vulva je lymfaticky drénována především do třísel a to nejprve do povrchových lymfatických uzlin, pak přes fascia cribriformis do hlubokých uzlin ve fossa ovalis (5).

V případě klitorisu může být však tato drenáž i přímo do pánevních uzlin (19). Pecorelli (2003) zjistil, že pokud nejsou postiženy tříselné uzliny u klitoridálního melanomu, nebývají postiženy ani pánevní uzliny, a proto se od pánevní lymfadenektomie upouští (4). Peroperační mapování lymfatických uzlin a biopsie sentinelové uzliny se osvědčila u dlaždicobuněčného karcinomu vulvy (12). Tato technika užívá většinou metylénovou modř aplikovanou do okolí léze. Preoperačně lze využít s úspěchem lymfoscintigrafii pomocí koloidu značeného ^{99m}Tc. Abramova a spol. (2002) měla úspěšnost detekce sentinelové uzliny u melanomu vulvy touto technikou 100 %. Podobné výsledky jsou publikovány u kožních melanomů i v domácí literatuře (11). Preoperační i peroperační mapování lze kombinovat (1, 3). Krajsová a spol. (2005) dokonce uvádí vyšší počet získaných sentinelových uzlin při chirurgickém mapování. Modré zbarvení preparátu však někdy ztěžuje jeho přesné histologické vyšetření (11). Lymfoscintigrafie tříselných uzlin je pro blízkost primárního ložiska na vulvě někdy spojena s technickými problémy, protože bývá překryta svítícím primárním ložiskem nad spádovou oblastí (10).

Přestože je BSU u melanomů hodnocena převážně kladně, objevují se i kontraverzní názory (7, 14), které nedoporučují BSU všeobecně provádět, pokud nebudou další důkazy o zlepšení prognózy nemocného. Většinou jsou uváděny 3 scénáře, jak by BSU mohla ovlivnit prognózu pacientů s melanomem.

První říká, že BSU zlepšuje prognózu, neboť mikrometastázy jsou časně odstraněny, a tak se snižuje možnost vzdálených metastáz (16). Tato myšlenka je založena na předpokladu, že melanomové buňky metastazují primárně lymfatickými cestami a potenciál k vzdálenému metastazování získají až po jisté době inkubace v regionálních uzlinách (inkubační hypotéza) (16).

Druhá teorie tvrdí, že se prognóza BSU nemění, jeli-

kož melanomové buňky metastazují simultánně lymfatickými i hematogenními cestami a mikrometastázy v sentinelových uzlinách pouze naznačují metastatický potenciál melanomových buněk (markerová hypotéza) (15, 16).

Třetí scénář se opírá o hypotézu, že BSU dokonce zhoršuje prognózu, protože melanomové buňky jsou vyjmuty z imunologicky aktivního prostředí a tak dochází ke zhoršení imunitní odpovědi proti melanomovým antigenům (7).

Gutzmer a spol. (2005) se v retrospektivní analýze 673 pacientů s melanomem přiklání k markerové hypotéze a dále uvádějí, že BSU prognózu pacientů nezlepšuje. Jeli BSU negativní, je jen malá pravděpodobnost postižení dalších uzlin (17).

Tradičně byl vulvární melanom léčen stejně jako dlaždicobuněčný karcinom radikální vulvektomií s oboustrannou exenterací třísel. Značná morbidita (lymfedém 30–70 %, zřeknutí se pohlavního styku až v 75 %, hojení per secundam int., cystokéla, rektokéla, inkontinence moči, striktura vaginy, dyspareunie apod.) spojená s tímto výkonem však vedla ke snahám tento výkon omezit (5). Vyšetření sentinelové uzliny umožňuje odhalit nemocné s vysokým rizikem relapsu onemocnění, u kterých je vhodné provést exenteraci regionálních lymfatických uzlin a u kterých je indikována následná adjuvantní léčba. U ostatních je možné provést parciální vulvektomii nebo jen lokální excizi s 2 cm okraji zdravé tkáně a monitorováním regionálních uzlin pomocí sonografie či počítačové tomografie. Důležitá je také přesnost detekce metastáz nebo mikrometastáz v sentinelové uzlině. Původní detekce při barvení hematoxylin-eozinem se dnes doplňuje imunohistochemickým vyšetřením (S100 protein, HMB 45, atd.) a zatím spíše experimentálně se používají molekulárně biologické metody (RT-PCR, Reverse Transcriptase-Polymerase Chain Reaction) (10).

V současné době lze BSU považovat pouze za metodu vyšetřovací, stagingovou a ne za léčebnou. Excize sentinelové uzliny neovlivňuje dobu relapsu ani celkovou dobu přežití nemocných s melanomem (7, 10). Naše skromná zkušenost potvrzuje, že podobně jako u ostatních kožních melanomů, může být provedena úspěšně BSU i u vzácného klitoridálního melanomu a upřesní tak staging onemocnění.

LITERATURA

1. ABRAMOVA, L., PAREKH, J., IRVIN, WP., RICE, LW., TAYLOR, PT., ANDERSON, WA., SLINGLUFF, CL. Sentinel node biopsy in vulvar and vaginal melanoma: presentation of six cases and a literature review. *Ann Surg Oncol*. 2002, 9, p. 840–846.
2. ALEXANDER, A., HARRIS, LM., GROSSMAN, D., BRUGGERS, CS., LEACHMANN, SA. Vulvar melanoma: Diffuse melanosis and metastasis to the placenta. *J Am Acad Dermatol*. 2004, 50 (2), p. 293–8.
3. ARENBERGEROVÁ, M. Nová klasifikace AJCC. Dupo-

- ručný terapeutický postup u pacientů s maligním melanomem v jednotlivých stádiích, délka a typ dispenzarizace. *Referátový výběr z dermatologie. Speciál I*, 2005, 47, p. 30–34.
4. CREASMAN, WT., PHILLIPS, JL., MENCK, HR. A survey of hospital management practices for vulvar melanoma. *J Am Coll Surg*, 1999, 188(6), p. 670–5.
 5. GHURANI, GB., PENALVER, MA. An update on vulvar cancer. *Am J Obstet Gynecol*. 2001, 185, p. 294–9.
 6. GUPTA, D., DEEVERS, MT., SILVA, EG., MALPICA, A. Malignant melanoma involving the ovary: a clinicopathologic and immunohistochemical study of 23 cases. *Am J Surg Pathol*, 2004, 28(6), p. 771–80.
 7. GUTZMER, R., AL GHAZAL, M., GEERLINGS, H., KAPP, A. Sentinel node biopsy in melanoma delays recurrence but does not change melanoma-related survival: a retrospective analysis of 673 patients. *Br J Dermatol*, 2005, 153, p. 1137–42.
 8. CHANG, AE., KARNELL, LH., MENCK, HR. The National Cancer Data Base report on cutaneous and noncutaneous melanoma: a summary of 84,836 cases from the past decade. The American College of Surgeons Commission on Cancer and the American Cancer Society. *Cancer*, 1998, 83, p. 1664–78.
 9. CHUNG, A., CASEY, M., FLANNERY, J. et al. Malignant melanoma of the vagina – report of 19 cases. *Obstet Gynecol*, 1980, 55, p. 720.
 10. KRAJSOVÁ, I., VÍTKOVÁ, I., ŠUK, J., PROCHÁZKOVÁ, J., ŠUKOVÁ, T., VOKÁČOVÁ, A. Význam vyšetření sentinelových uzlin u melanomu: I. Obecný přehled. *Čes-slov Derm*, 2005, 80,3, p. 140–46.
 11. KRAJSOVÁ, I., VÍTKOVÁ, I., ŠUK, J., PROCHÁZKOVÁ, J., ŠUKOVÁ, T., VOKÁČOVÁ, A. Význam vyšetření sentinelové uzliny u melanomu: II. Výsledky vyšetření SLN u souboru 177 nemocných kožní kliniky Všeobecné fakultní nemocnice. *Čes-slov Derm*, 2005, 80,3, p. 147–55.
 12. LEVENBACK, C. Intraoperative lymphatic mapping and sentinel node identification: gynecologic applications. *Recent Results Cancer Res*, 2000, 157, p. 150–8.
 13. LUXMAN, D., JOSSIPHOV, J., COHEN, JR. et al. Uterine metastasis from vulvar malignant melanoma. A case report. *J Reprod Med*, 1997, 42, p. 244–46.
 14. MEDALIE, N., ACKERMAN, AB. Sentinel node biopsy has no benefit for patients whose primary cutaneous melanoma has metastasized to a lymph node and therefore should be abandoned now. *Br J Dermatol*, 2004, 151, p. 298–307.
 15. MEIER, F., WILL, S., ELLWANGER, U. et al. Metastatic pathways and time courses in the orderly progression of cutaneous melanoma. *Br J Dermatol*, 2002, 147, p. 62–70.
 16. MORTON, D., HOON, DS., COCHRAN, AJ. et al. Lymphatic mapping and sentinel lymphadenectomy for early-stage melanoma: therapeutic utility and implications of nodal microanatomy and molecular staging for improving the accuracy of detection of nodal micrometastases. *Ann Surg*, 2003, 238, p. 538–49.
 17. MORTON, D., THOMPSON, JF., ESSNER, R. et al. Validation of accuracy of intraoperative lymphatic mapping and sentinel lymphadenectomy for early-stage melanoma: a multicenter trial. Multicenter Selective Lymphadenectomy Trial Group. *Ann Surg*, 1999, 230, p. 453–63.
 18. MORTON, D., WEN, D., WONG, J. Technical details of intraoperative lymphatic mapping for early stage melanoma. *Arch Surg*, 1992, 127, p. 392–9.
 19. PECORELLI, S. FIGO annual report on the results of treatment in gynecological cancer. *Int J Gynecol Oncol*, 2003, 83 (suppl 1), p. 7–26.
 20. RAGNARSSON-OLDING, BK., KANTER-LEWENSOHN, LR., LAGERLOF, B., NILSSON, BR., RINGBORG, UK. Malignant melanoma of the vulva in a nationwide, 25-year study of 219 Swedish females: clinical observations and histopathologic features. *Cancer*, 1999, 86, p. 1273–84.
 21. RAGNARSSON-OLDING, BK., NILSSON, BR., KANTER-LEWENSOHN, LR., LAGERLOF, B., RINGBORG, UK. Malignant melanoma of the vulva in a nationwide, 25-year study of 219 Swedish females: predictors of survival. *Cancer*, 1999, 86, p. 1285–93.
 22. WECHTER, ME., GRUBER, SB., HAEFNER, HP., LOWE, L., SCHWARTZ, JL., REANOLDS, KR., JOHNTSON, CM., JOHNSON, TM. Vulvar melanoma: A report of 20 cases and review of the literature. *J Am Acad Dermatol*, 2004, 50 (4), p. 554–62.

Došlo do redakce: 16. 3. 2007

MUDr. Marie Košťálová
Klinika nemocí kožních a pohlavních
Sokolská 581
500 05 Hradec Králové
E-mail: kostamar@volny.cz