dermatologie_2_07 19.4.2007 7:59 Str. 94
proLékaře.cz | 2.4.2026

Čes.-slov. Derm. 82, 2007, No. 2, p. 94–96

Naevus hypermelanoticus

Frey T.

Subkatedra korektivní dermatologie IPVZ Praha
vedoucí MUDr. T. Frey, CSc.

Souhrn

Naevus hypermelanoticus

Článek seznamuje s typem melanocytového névu označovaným naevus hypermelanoticus. Jde o běžný névus, který se na kůži obvykle projevuje jako černá skvrna průměru 2 až 18 mm. V histologickém obraze dominuje velké množství melaninu ve str. corneum, v epidermis i v melanofázích horního koria. Důležité je odlišení hypermelanotického névu od počínajícího melanomu.

Klíčová slova: **hypermelanotický névus – melanocytární névus – melanin – pigmentová parakeratóza**

Summary

Naevus Hypermelanoticus

Article presents a type of melanocytic naevus called naevus hypermelanoticus. It is a common naevus usually manifesting like a dark dot of 2–18 mm in diameter. Histological examination shows a great amount of melanin in the horny layer and other parts of epidermis, and melanophages in the upper dermis. Differentiation between naevus hypermelanoticus and evolving melanoma is important.

Key words: **hypermelanotic naevus – melanocytic naevus – melanin – pigmented parakeratosis**

Mediální kampaně zaměřené na maligní melanom zvyšují pozornost, která je věnována pigmentovým útvarům na kůži. Je zdůrazňováno, že včasná excize počínajícího melanomu může zachránit život nemocného. Jelikož počínající melanom má v kůži obvykle podobu tmavé skvrnky, jsou v posledních letech hojně vyšetřovány a excidovány i takové pigmentové útvary, které stály v minulosti pro svou nenápadnost stranou pozornosti.

Cohen a spolupracovníci v roce 1997 na 316 případech popsali klinické, histopatologické a ultrastrukturální rysy benigního melanocytového névu, pro který navrhli označení *hypermelanotický névus – naevus hypermelanoticus (NH)* (3). Tento termín je uveden v některých novějších učebnicích kožní histopatologie (5), a může se proto stát, že se s ním setkají i kliničtí lékaři v obdržených histologických zprávách. Seznámení se s jeho klinickými a histopatologickými rysy, tak jak je autoři originální práce popsali, je proto užitečné.

Klinický obraz NH představuje, podle originální publikace, černá nebo tmavě hnědá skvrna, méně často plochá papula. Velikost je mezi ∅ 2 mm až 18 mm, jako průměrná velikost je udáván ∅ 5 až 6 mm (obr. 1). Nejčastější lokalizací jsou záda, ale NH se vyskytoval běžně i jinde na trupu a na končetinách, zatímco oblast hlavy k typické lokalizaci nepatřila. Věkové rozmezí postižených osob bylo značně široké (od 4 do 92 let), ale nejčastější výskyt byl u jedinců mladšího a středního věku (průměrné stáří bylo asi 40 let). Lehce převažovaly ženy.

Histopatologicky je NH charakterizován ostrým ohraničením a hojným výskytem melaninu ve stratum corneum, v keratinocytech a v melanofázích koria (obr. 2). Ke stanovení jeho diagnózy bylo použito těchto pěti kritérií:

1. Přítomnost melaninu v kompaktním stratum corneum, napodobující parakeratózu („pigmentová parakeratóza“) (obr. 3).
2. Malá hnízda névových buněk v prodloužených epidermálních čepech. V 52 % případů byla hnízda névových buněk přítomna také v horním koriu (obr. 4).
3. Hojný výskyt melaninu v keratinocytech spodních a středních vrstev epidermis.
4. Řídký až středně hustý lymfocytový infiltrát s roztroušenými melanofágy v horním koriu.
5. Ostré ohraničení, symetrie a nepřítomnost cytologických atypií.

Klinický i histologický obraz pro NH charakteristický nebo jemu blízký byl již dříve popsán a nejedná se tedy

dermatologie_2_07 19.4.2007 7:59 Str. 95
proLékaře.cz | 2.4.2026

Obr. 1. Naevus hypermelanoticus: tmavá skvrna 3x2 mm na zádech 28 letého muže.

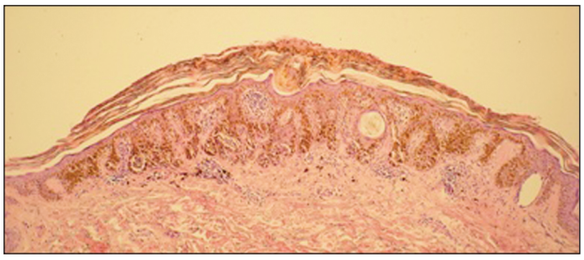

Obr. 2. Naevus hypermelanoticus: v histopatologickém obraze patrné ostré ohraničení névu s výrazným zmnožením melaninu.

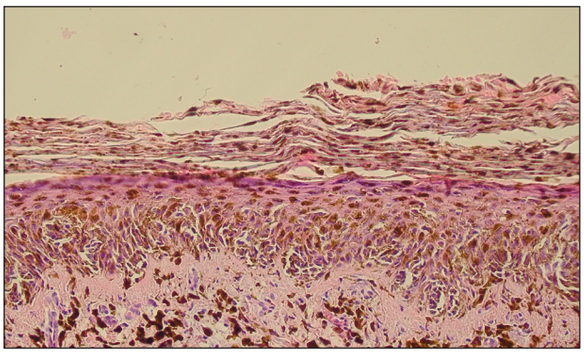

Obr. 3. Naevus hypermelanoticus: dobře patrná „pigmentová parakeratóza“, zmnožení melaninu v epidermis, melanofágy horního koria.

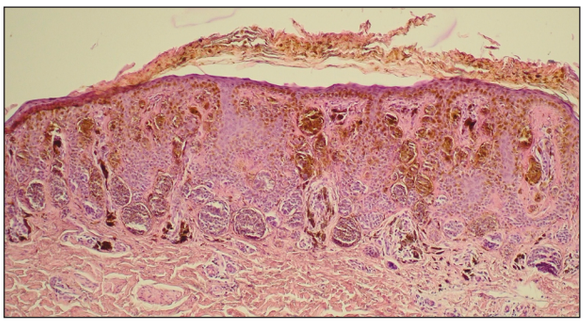

Obr. 4. Naevus hypermelanoticus: „compound“ typ s hnízdy melanocytů i v horním koriu.

o nový typ melanocytového névu. Pod řadou názvů je v literatuře možno nalézt névy, které více či méně odpovídají NH. Kombinaci znaků lentigo simplex a junkčního névu vystihoval název „névoidní lentigo“ (4). Jiní autoři zvolili termín „jentigo“ (junkční névus + lentigo), resp. „compendigo“ pokud byla v névu přítomna i dermální komponenta (1). Skutečnost, že tento typ névu často vzniká i ve věku, kdy se ostatní melanocytové névy již obvykle nově netvoří, vystihoval termín „new nevus of midlife“ (2). Clark et al. névus s intenzivní melaninovou pigmentací keratinocytů v protažených epidermálních čepech nazvali lentiginózní melanocytový névus (2).

To, že zvolili nový název, zdůvodňují Cohen et al. (3) tím, že nikdy dříve nebyly klinické, histopatologické a ultrastrukturální rysy tohoto névu popsány na tak velkém souboru případů. Jistě přispěla i okolnost, že se dříve navrhované názvy všeobecně neujaly, což vedlo u tohoto névu k terminologické nejednotnosti. Současně chtějí autoři zdůraznit to, že navzdory klinicky znepokojivému vzhledu NH jde o afekci zcela benigní, kterou je však nutno histologicky odlišit od počínajícího melanomu.

Setkáme-li se tedy s termínem NH, vězme, že jde o silně pigmentovaný benigní melanocytový névus, pravděpodobně velmi běžný, jehož klinické i histologické rysy mohou být blízké některým jiným melanocytovým névům. Klinická diferenciální diagnóza zahrnuje vedle počínajícího melanomu a lentigo maligna hlavně lentigo simplex, junkční a dysplastické névy, modrý névus, deep penetrating nevus a Reedův tumor. V histologické diferenciální diagnóze je třeba odlišit dysplastický névus (atypical mole, Clarkův névus), který má výraznější architektonické abnormality (např. fenomén „ramen“, „bridging“, fibroplázie). Cytologické atypie, mitózy a případně pagetoidní šíření jsou znaky lentigo maligna nebo jiných typů melanoma *in situ*. Histologicky je NH asi nejblíže k lentigo simplex, k junkčnímu névu, k naevus recurrens, k retikulárnímu a genitálnímu lentigu. V přítomnosti dermální složky v NH může být podobnost s compound névem. Odlišení NH od uvedených melanocytových névů může být někdy nesnadné a vodítkem je pak jen velké množství melaninu, kterému vděčí tento névus za své jméno.

LITERATURA

1. ACKERMAN, AB., MAIZE, JC. *Pigmented lesions of the skin*. Philadelphia: Lea & Febiger, 1987: 82.
2. CLARK, WH. Jr., ELDER, DE., GUERRY, D. IV, EPSTEIN, MN., GREENE, MH., VAN HORN, M. A study of tumor progression: the precursor lesions of superficial spreading and nodular melanoma. *Hum Pathol* 1984, 15, p. 1147–1165.
3. COHEN, LM., BENNION, SD., JOHNSON, TW., GOLITZ, LE. Hypermelanotic nevus: Clinical, histopathologic and ultrastructural features in 316 cases. *Am J Dermatopathol* 1997, 19, p. 23–30.

dermatologie_2_07 19.4.2007 7:59 Str. 96
proLékaře.cz | 2.4.2026

4. GARTMANN, H. Zur dignität der naevoiden Lentigo. *Z Hautkr* 1978, 53, p. 91–100.
5. KERL, H., GARBE, C., CERRONI, L., WOLFF, HH. *Histopathologie der Haut*. Springer-Verlag Berlin Heidelberg New York 2003: 627–628.

Došlo do redakce: 6. 12. 2006.

MUDr. Tomáš Frey, CSc.
Subkatedra korektivní dermatologie IPVZ
Kožní klinika FNKV
Šrobárova 50
100 00 Praha 10

EUROMELANOMA DAY 2006: EVROPSKÝ DEN MELANOMU V ČR 2007

Datum: pondělí 7. 5. 2007

Vážené kolegyně, vážení kolegové,

v letošním roce připravujeme již **7. ročník Evropského dne melanomu v ČR** ve spolupráci s pracovní skupinou Euromelanoma Day při EADV, vedenou prof. A. Katsambasem. Vloni jsme společně vyšetřili rekordní počet osob – více než **6.000**, a to díky Vašemu velkému úsilí. Víme, že tato osvětové akce, během níž otevíráme své ambulance našim spoluobčanům bez nároku na honorář (vykazujeme zdravotním pojišťovnám jen ty pacienty, u kterých jsme nalezli patologické změny), přináší právě dermatologům tak často opomíjenou prestiž. Připojte se k nám proto i Vy ostatní, co ještě váháte a pomozte nám vyšetřit ještě více osob, nechť všichni potenciální pacienti vědí, že **diagnostika a léčba pigmentových projevů a kožních nádorů patří do rukou právě nám a nikoli jiným odbornostem!** Nejprve je nutné, abyste všichni vyplnili přiloženou přihlášku (i ti, kdo ji vyplňovali již opakovaně), poté od nás dostanete dotazníky pro pacienty a pokyny, jak postupovat. Seznam přihlášených pracovišť bude publikován na webu a dán k dispozici novinářům, aby si Vás mohli Vaši pacienti najít. Stačí ordinovat třebas i jen jednu hodinu v tento den a dostanete se do seznamu dermatologů, který budou znát opravdu všichni - to přece za to stojí. Pochopte, prosím, že ty z Vás, kteří se opakovaně přihlásili a neodeslali následně vyplněné dotazníky, do seznamu neuvedeme. Na spolupráci i letos se těší Jana Hercogová.

Přihláška pro rok 2007 (na fax 26608 2359):

Jméno.....

Adresa pracoviště.....

Tel.....Fax.....

E-mail.....

Ordinační hodiny 7. 5. 2006: od ..... do ..... hod

Budu se aktivně účastnit Evropského dne melanomu 7.5.2007 a souhlasím s uvedením svého jména, kontaktů a ordinačních hodin na webových stránkách a pro media. Po skončení akce odešlu vyplněné dotazníky na adresu: Dermatovenerologická klinika UK 2. LF a FN Na Bulovce, Budínova 2, 180 81 Praha 8.

ANO - NE

Datum.....Podpis.....