

Virová onemocnění kůže a sliznic působená herpes simplex viry a lidskými papilomaviry

Salavec M.

Klinika nemocí kožních a pohlavních FN a LF UK v Hradci Králové
přednosta doc. MUDr. Karel Ettlér, CSc.

Souhrn

Virová onemocnění kůže a sliznic působená herpes simplex viry a lidskými papilomaviry

Virová onemocnění kůže a sliznic jsou svým výskytem poměrně častou diagnózou dermatovenerologických ambulancí. Kožní či slizniční změny leckdy již svou morfologií budí podezření na virovou etiologii. Aplikace nových technik v laboratorní diagnostice virových onemocnění může zkrátit dobu potřebnou ke stanovení diagnózy. Navíc se vedle pokroků v diagnostických procedurách objevily i pokroky v terapeutickém ovlivnění těchto klinických jednotek. Článek přináší shrnutí epidemiologických, molekulárně-biologických, klinických a diagnostických, jakož i terapeutických aspektů těchto častých onemocnění.

Klíčová slova: kůže – sliznice – virus – HSV-HPV – Cocksackie – diagnostika – terapie – epidemiologie

Summary

Viral Diseases of the Skin and Mucous Membranes Caused by Herpes Simplex (Part I), and Human Papilloma Viruses (Part II)

Viral infections of the skin and mucous membranes are frequently diagnosed in daily dermatological practice. In some cases already the morphology of skin lesions could suggest viral etiology. Introduction of new methods in the viral skin disorders diagnostics may contribute to early diagnosis confirmation. Moreover, the advances in therapeutical approaches has been reported. Epidemiology, molecular-biologic features, clinical and diagnostic as well as therapeutic aspects of these common diseases are summarized in this review.

Key words: skin – mucous membranes – virus – HSV – HPV – Cocksackie – diagnosis – management – epidemiology

ÚVOD

Virová onemocnění kůže a sliznic jsou svým výskytem poměrně častou diagnózou dermatovenerologických ambulancí. Kožní či slizniční změny leckdy již svou morfologií budí podezření na virovou etiologii. Aplikace nových technik v laboratorní diagnostice virových onemocnění může zkrátit dobu potřebnou ke stanovení diagnózy. Navíc se vedle pokroků v diagnostických procedurách objevily i pokroky v terapeutickém ovlivnění těchto klinických jednotek.

Viry tvoří skupinu infekčních agens s výraznou morfologií a jedinečným způsobem replikace. Neobsahují funkční ribosomy či jiné buněčné organely. K množení virů dochází uvnitř buněk za využití buněčného syntetic-

kého aparátu. Hovoříme tedy o tzv. „obligatorních intracelulárních parazitech“. Nejdůležitější součástí viru je genetická informace, tzv. virový genom. Ten je tvořen buď DNA či RNA podle typu viru. Genetická informace je ve virové částici (partikule, označované též jako virion) obklopena vysoce organizovaným proteinovým pláštěm (kapsid). Viriony slouží k přenosu genetické informace, funkčně intaktní, na vnímavou hostitelskou buňku. Kapsidy některých typů virů (např. herpes viry) jsou umístěny uvnitř tzv. obálky (obalu) virionu, složeného z lipidů, proteinů a sacharidů. Jiné typy virů tento obal postrádají (např. papilomaviry). Virový obal je citlivý na suché prostředí, dochází ke ztrátě nakažlivosti. V suchém prostředí jsou proteiny pláště obvykle stabilní, tedy u virů bez obalu přetrvává po vysušení infekciozita po dlouhou dobu (5).

Každý typ viru může infikovat a replikovat se v pouze omezeném počtu buněčných typů. Spektrum vnímavých typů buněk závisí na typu virů. Lidské papilomaviry mohou infikovat velmi úzký okruh buněk – diferencované lidské, epidermální buňky. Naproti tomu herpes simplex viry jsou schopné infikovat a replikovat se v řadě lidských i zvířecích buněk. Dokonce v určitých tkáních mohou být viry infekční pouze pro buňky s určitým stupněm diferenciací. Např. viry onemocnění molluscum contagiosum jsou schopné replikace pouze v částečně diferencovaných epidermálních buňkách (buňky suprabazální vrstvy epidermis), virus je ale schopen penetrace do buněk papilární části koria (5).

Virové infekce se do kůže dostávají 3 cestami: přímou inokulací (přímý dermatotropismus), při systémové infekci či šířením z ložiskové virové infekce. U papilomavirových infekcí, herpes simplex a varicella-zoster virových afekcí představuje vylučování viru z kožních lézí důležitý zdroj přenosu viru na další jedince. Vznik kožních změn může být podmíněn přímým efektem replikace viru na infikované buňce, odpovědí hostitelské buňky na virus či interakcí replikace a hostitelské odpovědi. O roli imunitní odpovědi v patogenezi kožních lézí indukovaných viry není mnoho poznatků (5).

Lidské papilomaviry, herpes simplex viry i viroví původci jednotek typu tubera mulgentium a molluscum contagiosum infikují kůži přímou inokulací a k jejich replikaci dochází v epidermis. Za vzhled časných kožních lézí je zodpovědný cytopatický efekt virů. Do jaké míry přispívá k vývoji těchto lézí imunitní odpověď, není známo. Inkubační doba je všeobecně krátká, protože k rozvoji změn dochází v místě inokulace. Delší inkubační perioda u bradavic je pravděpodobně dána pomalou replikací viru či omezeným rozsahem šíření viru z buňky na buňku (5).

U systémových infekcí je kůže infikována během virémie tak, že hlubší okrsky kůže jsou infikovány častěji než epidermis (korium). Není jasné, jak je určována distribuce virových exantémů. Poškození typu lytických změn v napadených infikovaných buňkách je přímou příčinou vzniku lézí (např. varicella) (5).

Recidivující infekce herpes simplex a herpes zoster reprezentují lokální šíření viru na kůži po reaktivaci

latentní virové infekce přítomné v oblasti periferních nervů. Při vzniku lézí hrají též důležitou roli lytické změny napadených buněk.

V průběhu infekce jsou důležité imunologické i neimunologické typy odpovědi organismu. Opačně však může mít i virová infekce signifikantní přímé i nepřímé účinky na imunitní systém (zejména viry infikující lymfoidní buňky, Epstein-Barrův virus, HIV) (5).

Protilátková odpověď na infekci virem představuje nejdůležitější obranný mechanismus před reinfekcí stejným typem viru. Humorální imunita nicméně nepředstavuje faktor, který by podstatně přispíval k hojení změn u primárních virových infekcí. Existuje několik mechanismů, kterými mohou protilátky inhibovat šíření viru. Jednak jde o neutralizaci viru zábranou vazby viru na cílovou buňku (může být zvýšeno komplementem), zvýšenou fagocytózou virů s následnou inaktivací a komplementem zprostředkované imunitní lýzy infikovaných buněk (5).

Specifická buňkami zprostředkovaná imunitní odpověď vzniká také v průběhu virových infekcí a ovlivňuje průběh. Znamená obvykle ochranný mechanismus, i když někdy může zvýšit stupeň buněčných patologických změn. U nemocných s narušenou, buňkami zprostředkovanou imunitní odpovědí se často setkáváme s obtížemi jak u primárních, tak u recidivujících infekcí. Dochází k rozvoji rozsáhově závažných infekcí s chronickým či diseminovaným průběhem. Mechanismy tohoto typu imunitní odpovědi nejsou též plně pochopeny (5).

Senzibilizované T-lymfocyty vedou k lýze infikovaných buněk a uvolnění lymfokinů, které přitahují fagocytární typy buněk. Přirozené zabíječské buňky, virově specifické cytotoxické lymfocyty, ale i na protilátkách závislá buňkami zprostředkovaná cytotoxicita může vyústit v experimentálních podmínkách v inhibici infekce (5).

Zánětlivé buňky vykazují svůj antivirový účinek zčásti též díky produkci interferonů. Produkce interferonů, indukovaná přítomností cizí RNA nebo DNA, vede k její sekreci do extracelulární tekutiny. V buňkách, které přijdou do kontaktu s interferonem, dochází k rozvoji rezistence. Řada virů se ovšem velmi liší ve schopnosti míry indukce interferonové produkce a v citlivosti buněk na účinek interferonů. Přítomnost interferonu koreluje též s fází hojení u některých kožních virových

Část I

INFEKCE HERPES SIMPLEX VIRY

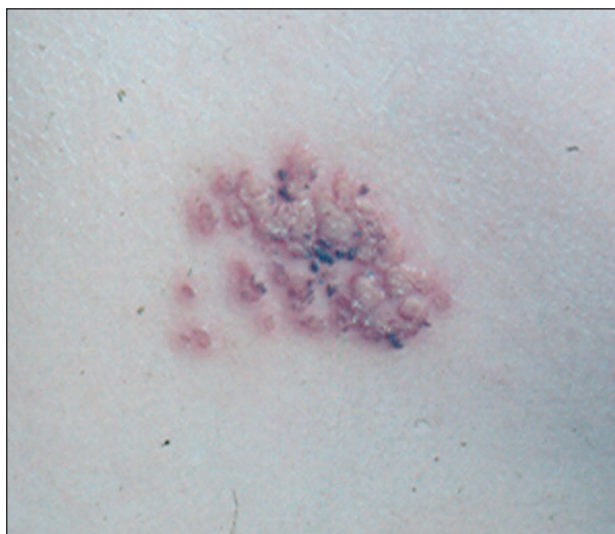Infekce herpes simplex viry (HSV) jsou definovány jako chronicky-přetrvávající infekce s individuálně rozdílnou incidencí recidiv. Původce je v zásadě klasifikován do 2 základních typů, označovaných HSV-1 a HSV-2. Časté recidivy i klinické následky mohou hrát značný význam (např. novorozenecké herpetické infekce před

zavedením účinné antivirové terapie, herpetické encefalitidy s neurologickými komplikacemi). Infekce těmito typy virů může být příčinou i řady dalších neurologických poruch (meningitidy, myelitidy a radikulitidy) a oftalmologických komplikací (poškození rohovky může vyústit až ve slepotu). HSV mohou stát v pozadí závaž-

ných infekcí kožních, jako např. eczema herpeticatum či erythema exsudativum multiforme Hebrae. Infekce HSV s postižením krajiny genitálu jsou zahrnuty i v kategorii tzv. STI – sexuálně přenášených infekčních chorob. Zcela jistě pak taková infekce usnadní možnost získání i rozvoje infekce HIV.

ETIOPATOGENZE

HSV-1 a HSV-2 jsou řazeny k tzv. humánním herpesvirům (tab. 1). Tato skupina virů se vyznačuje sklonem k přechodům do latentních stadií. Skupina se dělí do 3 celků: α , β a γ herpes viridae. HSV-1 a HSV-2 patří k α herpetickým virům (viz tab. 1 podle G. Grosse, 9). Po primární infekci sliznic a kůže přežívají viry v příslušných senzoryckých gangliích v neinfekčním, latentním stavu. V tomto stavu nejsou v neuronech prokazatelné (molekulárně biologickými technikami) virové strukturální proteiny, pouze genom HSV a regulační proteiny spojené s fází latence. Replikace viru je snad řízena buněčným imunitním dozorem. Ovlivnění těchto kontrolních mechanismů vede k aktivaci herpetické infekce na kůži. Replikace DNA u HSV v centrálním nervovém systému



Obr. 1. Herpes simplex.

může mít za následek rozvoj encefalitidy a postižení optického nervu. Faktory podporující rozvoj chronických recidiv u herpetických infekcí jsou nejrůznějšího charakteru. V zásadě je lze rozdělit do 3 skupin (9):

- kožní (obr. 1) a mukokutánní trauma (popáleniny, expozice UV záření, stav po laserovém, zejména ablačním výkonu, úrazy s povrchovým traumatem kůže);
- změny v oblasti gangliomu, např. zánětlivé procesy;
- systémové příčiny, např. zvýšení tělesné teploty, horečky, menstruace, stres (psychická zátěž, nedostatek spánku apod.).

Viry HSV jsou charakterizovány jako velké DNA typy virů. Jsou citlivé na okolní prostředí, velikosti 150 až 200 nm. Virová partikule se skládá z DNA jádra, obklopeného proteinovým pláštěm (kapsid, 162 identických proteinových jednotek – kapsoméry). Další zevní strukturou je obal složený z lipo- a glykoproteinů. Genom dvojité šroubovice DNA obsahuje přibližně 150 000 nukleotidových párů, kódujících téměř 90 polypeptidů (9).

Genomy HSV-1 a HSV-2 vykazují asi 50 homologických nukleotidových sekvencí. HSV-1 a HSV-2 lze rozlišit sérologicky monoklonálními protilátkami. Rezervoárem viru je člověk. HSV-1 je považován za orofaciální typ, HSV-2 je charakterizován jako genitální typ. Literární údaje ovšem udávají stále vyšší incidenci HSV-1 typu u genitálních infekcí a opačně – HSV-2 typu viru u infekcí lokalizovaných v krajině ústní dutiny.

Přenos HSV probíhá kapénkovou infekcí, inkubační doba je přibližně 4 dny. U primárních infekcí orofaryngální i genitální krajiny je virus vylučován 7–10 dnů. Přenos HSV-2 typu probíhá zpravidla pohlavním stykem. Tyto viry jsou přenášeny i autoinokulačními mechanismy (eczema herpeticatum). Vylučování HSV může probíhat i bez vzniku viditelných lézí. To platí zejména pro krajinu genitálu (vagina, cervix uteri u žen, uretra a sliznice ústní dutiny u obou pohlaví). Toto bezpříznakové vylučování je uváděno jako nejčastější příčina přenosu HSV mezi partnery; typické je právě u stavů před a po recidivách infekce genitální krajiny. Reaktivace latentních virů je možná i bez prokazatelných imunitních defektů. Frekvence a stupeň závažnosti recidiv je ale u imunodeficientních jedinců podstatně vyšší.

Tab. 1. Přehled humánních herpetických virů – podle G. Grosse

Skupina virů	Název původce	Typ HHV	Klinický projev
α herpesvirý	Herpes simplex virus typ 1 (HSV-1)	HHV 1	„opar“, encefalitidy
	Herpes simplex virus typ 2 (HSV-2)	HHV 2	herpes genitalis
	Varicella zoster virus (VZV)	HHV 3	plané neštovice, herpes zoster
β herpesvirý	Humánní cytomegalovirus (CMV)	HHV 5	retinitis
	Humánní herpesvirus typ 6	HHV 6	exanthema subitum
	Humánní herpesvirus typ 7	HHV 7	exanthema subitum
γ herpesvirý	Epsteina-Barrové virus (EBV)	HHV 4	inf. mononukleóza Burkittův lymfom
	Humánní herpes virus typ 8	HHV 8	Kaposiho sarkom

EPIDEMIOLOGIE

Oba typy virů jsou celosvětově rozšířeny. Protilátky proti HSV-1 jsou prokazatelné u více než 80 % populace, ve vyspělých průmyslových státech jsou prokazatelné i protilátky proti HSV-2 u 20 % (v rizikových skupinách až u 60 %, vzestup od puberty) populace (13). Odhady nově infikovaných jedinců HSV-2 v SRN jsou v počtu okolo 300 000/rok.

Primární infekce HSV-1 většinou probíhá asymptomaticky, u přibližně 9 % s minimem příznaků. Primární onemocnění jako např. gingivostomatitis herpetica, herpetická keratokonjunktivitida jsou pozorovány pouze u 1 % jedinců postižených HSV-1 infekcí. Klesá i prevalence orálních infekcí HSV-1 v dětském věku. Podle literárních údajů však v některých zemích stoupá počet genitálních infekcí HSV (16), a to i s podílem HSV-1 virů u infekcí genitální krajiny. Sérologická prevalence HSV-1 je podle řady studií 70–80 % a u HSV-2 7–22 % (1).

V prevalenci HSV-2 existují poměrně velké rozdíly i v rámci Evropy. V severní Evropě je udávána prevalence HSV mezi 15 a 35 %, zatímco ve Španělsku se pohybuje okolo 2 až 6 % (13). 70 až 80 % případů herpes genitalis v SRN je řazeno k sérologickému HSV-2, 20–30 % k typu HSV-1. Podíl HSV-1 pozitivních herpes genitalis je ve Švédsku udáván okolo 50 %, v Norsku dokonce okolo 70–80 %. Infekce HSV-1 nevykazují často vyšší stupně závažnosti a nemají takový sklon k recidivám jako infekce HSV-2. Souhrny epidemiologických dat v posledním desetiletí vykazují průměrnou prevalenci HSV-1 70–80 % a prevalenci HSV-2 7–22 % (1). V prevalenci infekcí HSV-2 existují na území Evropy velké rozdíly, zejména mezi jižní a severní částí Evropy. Ve Skandinávii je udávána séroprevalence HSV mezi 15–35 %, ve Španělsku u věkové skupiny 14–17 let, případně 15–45 let pouze v rozsahu 2–6 % (13). Ve Švédsku je podíl HSV-1 pozitivních případů herpes genitalis až 50 %, v Norsku dokonce mezi 70–80 %. Infekce HSV-2 jsou častěji zjišťovány u žen (faktory ovlivňující infekce žen nejsou zcela jasné).

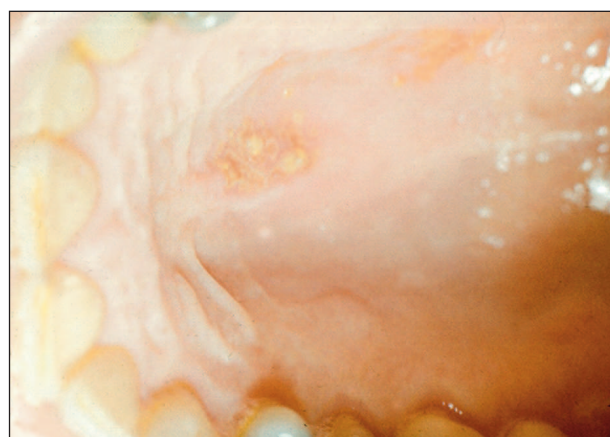
KLINICKÉ OBRAZY HSV INFEKČÍ

Infekce viry skupiny herpes simplex jsou nejčastěji

charakterizovány jako mukokutánní infekce – postihují kůži a sliznice (mukokutánní infekce viz tab. 2 podle Grosse, 9). Postižení vnitřních orgánových systému včetně CNS je méně časté. V zásadě rozeznáváme dvě klinické manifestační formy: primární a recidivující sekundární herpetické infekce. Z rezervoárů dochází k přenosu virové infekce a výskytu kožních a slizničních příznaků infekce herpes simplex viry. Primární infekce HSV se objevuje po přímém kontaktu kůže či kůže a sliznic, popř. čistě slizničních kontaktech. Přenos viru probíhá buď heterologně (např. herpes gladiatorum) nebo také autologně (např. eczema herpeticatum).

Infekce HSV-1 v orofaciální krajině

Za infekce HSV v oblasti obličeje a dutiny ústní jsou převážně zodpovědné HSV-1. Infekce probíhá často asymptomaticky, manifestní klinický obraz se udává přibližně u 1 % postižených. Nejčastějším typem primární orofaciální infekce v dětství je tzv. gingivostomatitis herpetica (obr. 2) (stomatitis aphtosa). Oblast nosu či očí, vnitřního či zevního boltce bývá postižena velmi zřídka. U dospívajících se primární infekce manifestuje pod obrazem faryngitidy či syndromu podobného infekční mononukleóze (6). Herpetická gingivostomatitida je charakterizována výsevem bolestivých vezikul a erodovaných lézí na sliznici ústní dutiny včetně jazyka a rtů. Onemocnění je provázeno horečnatým stavem a je provázeno bolestivostí i polykacími obtížemi. Může vést až k dehydrataci organismu. Pravidelně pozorujeme i regionální lymfadenitidu. Neléčená infekce se zhruba po 2–3 týdnech hojí. Mohou se objevit i kontaktní infekce v oblasti



Obr. 2. Stomatitis herpetica.

Tab. 2. Onemocnění působená HSV – podle G. Grosse

Onemocnění	Typ viru	Primární infekce	Recidivující infekce
<i>Mukokutánní typ</i>			
• Gingivostomatitis herpetica	HSV-1	x	
• Keratoconjunctivitis herpetica	HSV-1	x	x
• Herpes labialis, orofacialis	HSV-1	x	
• Eczema herpeticatum	HSV-1 (HSV-2)	x	
• Herpes genitalis	HSV-2, HSV-1*	x	x

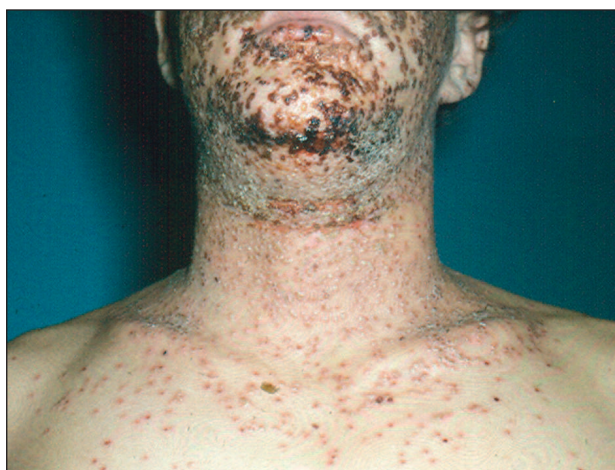*až 30 % HSV-1 pozitivních

prstů a genitálií. Stav může být komplikován i superinfekcí kvasinkami, případně bakteriemi, dále šířením herpetické infekce na oblast obličeje včetně projevů meningálních infekcí.

Reaktivace HSV může probíhat asymptomaticky, případně oligosymptomaticky nebo pod obrazem recidivujících herpetických infekcí. Manifestní infekce v oblasti sliznic ústní dutiny je nejčastěji lokalizována na rtech a označována jako herpes labialis. Takovýmto typem infekce trpí 20–40 % populace. Obvykle jde o klasický výsev skupiny ohraničených malých puchýřků, méně často pozorujeme i více než 2 skupiny puchýřků. Nejdůležitějšími provokujícími faktory bývají expozice UV záření, výkony ablativními lasery v rámci tzv. „resurfacing“ zákroků, ale i řada jiných infekcí provázených zvýšením teploty, u predisponovaných osob i stres či menstruační cyklus. Onemocnění trvá až do zhojení 8–10 dnů. Často předcházejí tzv. prodromy. Jsou charakterizovány pocity napětí, pálením, píchávkami bolestmi před výsevem puchýřků. Puchýřky se velmi rychle mění v eroze. Asymptomatické vylučování HSV je podle Grosse (9) prokazatelné až u 80 % zdravé populace (běžně 3 %, děti mezi 1.–2. rokem 20 %). Jsou známy i subklinické formy s tvorbou zánětlivých otoků v oblasti rtů bez výsevu puchýřků. V diferenciální diagnostice je důležité odlišit chronické recidivující aftózní onemocnění, morbus Behçet, primární stadium syfilidy (bez subjektivních příznaků), kontaktní dermatitidy a impetigo contagiosa. Obdobně může klinicky vyhlížet i herpes zoster s výsevy puchýřků, které ale sledují oblast tzv. dermatomů.

Jiné HSV infekce mimo krajinu genitální a onemocnění spojovaná s HSV infekcemi

Eczema herpeticatum je charakterizováno jako rozvíjející se infekce HSV na podkladě endogenního ekzému, či na podkladě jiných zánětlivých dermatóz (např. u ichtyózy, Darierovy choroby, T-buněčných kožních lymfomů, Sézaryho syndromu apod., obr. 2). Onemocnění se objevuje jako manifestace primárního či recidivujícího charakteru s výsevem herpetických puchýřků – charakte-



Obr. 3. Eczema herpeticatum.

ristické jsou monomorfní puchýřky a eroze, některé eflorescence jsou na ekzematózní kůži kryty i krustami. Onemocnění je provázeno celkovými symptomy – horečkou, generalizovaným zduřením lymfatických uzlin. Komplikací může být HSV infekce vnitřních orgánových systémů a CNS.

Udává se i dále, že téměř polovina případů **erythema exsudativum multiforme Hebrae** (EEM) je asociována s HSV infekcí. EEM se typicky projevuje výsevem kokardovitých eflorescencí, je běžně dále provázeno hemoragickými eflorescencemi na sliznici ústní dutiny a spojivce, stejně jako v oblasti genitálu. Přibližně 10 dnů po reaktivaci HSV se objevují erytémy na kůži (20). V těchto lézích lze prokázat DNA HSV pomocí polymerázové řetězové reakce (PCR). Incidence HSV-1 je častější. S HSV asociované erytémy jsou lokalizovány na končetinách. Terapie kortikoidy vede k rychlému vyléčení kožních změn. Při více než 4 recidivách EEM za rok je doporučována dlouhodobá imunopresivní terapie deriváty acykloviru v dávce 400 mg/den (12).

Herpetické infekce se mohou lokalizovat i výsevem bolestivých plaků a puchýřků v oblasti prstů (**herpes digitalis**) či v oblastech nehtových valů (**herpetické paronychie**). Popsány jsou i případy lokalizovaných infekcí ve dlaních. Nejčastější příčinou je autoinokulace obou typů HSV-1 nebo HSV-2. Postižen bývá zejména personál stomatologických zdravotních zařízení. U dětí to pak může být kontakt s aktivní infekcí při herpetické gingivostomatitidě. Průběh těchto infekcí může být komplikován i otokem lymfatických uzlin a silnou bolestivostí. Terapeuticky se užívají systémově podávané deriváty acykloviru. K atypickým až erozivně ulcerózním eflorescencím může dojít u imunoprimovaných pacientů (HIV pozitivní jedinci) (8).

Herpes gladiatorum (herpes traumaticus) je termín pro herpetickou infekci, která byla poprvé popisována u těžkých atletů a zápasníků. Jde o infekci s ložisky v oblasti obličeje, hrudníku a končetin. Vedle typicky seskupených puchýřků se objevují i pustuly a makulózní změny. Vznik této formy onemocnění je podmíněn inokulačními mechanismy. Klinický obraz je obtížně odlišitelný od bakteriální folikulitidy, popř. impetigo contagiosa. Virus totiž postihuje i folikulární struktury a může připomínat obraz herpetické folikulitidy, zejména ve vousaté oblasti obličeje.

Herpetické infekce v oblasti krajiny nosu a boltců se projevují bolestivými lézemi se zarudlým ohraničeným okrajem. Pro infekci HSV je nicméně typický recidivující průběh. Z těchto ložisek může dojít k šíření infekce jak do CNS, tak na prsty a dlaně.

Herpes genitalis

Genitální infekce HSV může probíhat pod obrazem herpes genitalis, ale též asymptomaticky. Kromě typické genitální lokalizace lze výsevy pozorovat i v oblasti hýždí a v perianální krajině. Primární infekce jsou řazeny mezi tzv. STI – sexuálně přenosná infekční onemocnění. Tyto

infekce jsou charakterizovány významnou zánětlivou reakcí s diseminovanými, symetricky lokalizovanými erytémovými ložisky a uzlíky s následným rychlým vývojem puchýřků, pustulek, erozí až ulcerací. U více než 2/3 pacientů zjišťujeme zvýšenou teplotu, cefaleu, bolesti svalstva a bolesti páteře. U pacientů bez průkazu HSV-1 a HSV-2 protilátek přetrvávají obtíže déle než 2 týdny. U žen s primární infekcí HSV se zjišťuje i výtok z vagíny a uretry, event. dysurické obtíže jako následek vývoje puchýřků v blízkosti meatus urethrae. Obtíže při močení mohou být ovšem vyvolány HSV indukovanou dysfunkcí autonomního nervového systému. U žen bývá pozorována i aseptická meningitida (nutné vyšetření likvoru u pacientů s horečnatým stavem). U obou pohlaví jsou pozorovány parestezie a dysestezie v oblasti stehien a perinea. Jsou považovány za komplikaci. Primární perianální infekce HSV-2 a herpetické proktitidy bývají zjišťovány u homosexuálních mužů (15).

Recidivující herpetické infekce v oblasti genitálu jsou podmíněny endogenní reaktivací perzistujícího viru v ganglion sacrale. U recidivujících infekcí se objevují hyper- a dysestezie i bolestivost v prodromálním stadiu (na rozdíl od primárního herpes genitalis). V popředí obtíží stojí bolesti a nikoliv svědění (svědění je spíše typické pro kandidamycetické infekce genitálu). Asi 1/5 HSV-2 séropozitivních pacientů vykazuje charakteristické recidivy s vývojem často unilaterálně lokalizovaných puchýřků ve skupinkách. Onemocnění trvá přibližně 8–10 dnů. U řady pacientů není zjišťována diagnóza herpetické infekce i navzdory symptomatickým recidivujícím výsevům. Zejména u žen se mohou objevit kožní změny charakterizované erytémy, ragádami, ale i jinými atypickými eflorescencemi. Asi 1/3 pacientů vykazuje více než 6 a další 1/3 více než 2 recidivy za rok. Zbývající 1/3 postižených udává občasné výsevy herpetických infekcí. Přenos HSV infekce na partnera je pozorován i u asymptomatického vylučování viru. Komplikacemi častých recidivujících infekcí jsou stavy ovlivňující psychosociální soužití partnerů.

Neonatální infekce HSV je spojována se séropreválencí HSV-2 v určitých zemích. K infekci dosud nenarozených, popř. novorozenců dochází asi v 5 % případů *in utero*, u 80 % během porodu a ve zbývajících 15 % po porodu (21). U více než 2/3 případů je prokazatelný HSV-2 typ. Tyto neonatální infekce jsou symptomatické a vyskytují se téměř výhradně v oblasti kůže, očí či ústní dutiny. U 35 % může dojít ke vzniku encefalitidy, u 25 % jsou zjišťovány diseminované infekce. Oba typy těchto komplikací končí bez terapie fatálně (11). Rizikovým faktorem infekce novorozenců je přímý kontakt plodu s infekčním sekretem z genitálií matky (infekce při klasickém porodu primárně infikovaným porodním kanálem, u recidivujících herpetických infekcí je uváděné riziko infekce novorozenců pouze okolo 3 %). K přenosu HSV může dojít také asymptomatickým vylučováním viru.

Závažnými a do určité míry život ohrožujícími stavy

jsou **infekce HSV u pacientů s vrozeným či získaným (iatrogenní imunosuprese) imunitním defektem**, u podvyživených jedinců a u HIV pozitivních pacientů. Těžké a atypické projevy se vyskytují především u HIV pacientů v pokročilých stádiích (počty CD4 buněk < 100/mm³) (2, 8). U takto postižených jedinců pozorujeme prolongované hojení a bolestivost kožních lézí. U imunitních deficitů pozorujeme i projevy perianálního herpesu s ulceracemi a reakcí uzlin a dále rozsáhlé erozivně ulcerující až nekrotizující herpetické léze, chronickou herpetickou proktitidu a přetrvávající infekce v oblasti obličeje, ale i na ruce. Při přetrvávání těchto změn může dojít k tvorbě papulózniích až veruciformních eflorescencí (10).

Řada neléčených STI může vést ke vzniku ulcerací v oblasti genitálu. Ulcerativní změny v krajině genitálu příznivě podporují nákazu HIV. Proto mají infekce HSV-2 velký význam v tomto vztahu, zejména v rozvojových zemích (3). I četné klinické studie prokázaly, že HSV séropozitivita zvyšuje riziko HIV infekce a že infekce HSV-2 podporují přenos HIV (19). Souvisí to snad s průnikem CD4 pozitivních lymfocytů jako cílových buněk HIV infekce do herpetických lézí po reaktivaci HSV-2 infekce a destrukci epitelové bariéry. Bylo dále prokázáno, že HIV infikované CD4 buňky jsou přítomny ve zvýšené míře v herpetických lézích a že HSV specifické regulační proteiny zvyšují replikaci virů HIV (4). To má za následek zvýšené vylučování HIV na slizničním povrchu. O otázce možného snížení přenosu HIV antivirovou léčbou se diskutuje, k potvrzení této hypotézy jsou nutné ovšem další studie. Mezi klesajícími hodnotami CD4 lymfocytů a zvýšenou reaktivací HSV jsou potvrzené korelace. Recidiva HSV je tedy následkem oslabení buněčného imunitního systému. Jisté je, že musíme pohlížet na infekce HSV-2 jako na rizikový faktor získaných HIV infekcí.

DIAGNOSTIKA HSV INFEKČÍ

HSV infekce mají poměrně typické příznaky. Zejména recidivující herpes labialis nepředstavuje diagnostický problém. Herpetická gingivostomatitida může napodobit v klinickém obrazu řadu jiných onemocnění (viz dříve). Problém mohou představovat recidivující infekce herpes genitalis. Asymptomatická infekce HSV-2 se vyskytuje asi u 20 % postižených, ale až u 60 % pacientů s manifestním herpes genitalis není diagnóza stanovena. Základem správné diagnózy je velmi pečlivé klinické vyšetření urogenitální krajiny včetně uretry, vagíny, cervixu, perianální krajiny a anální sliznice. Na primární herpes genitalis poukazují klinicky oboustranně lokalizované bolestivé léze s trváním nejméně 7 dnů. U 2/3 pacientů se objevují i celkové symptomy jako horečka a bolesti hlavy. Při podezření na herpes v oblasti krajiny očí či postižení CNS herpetickou encefalitidou je nutná spolupráce s oftalmologem, neurologem (vyšetření likvoru),

s ORL lékaři. Infekce HSV se vyskytují často v oblasti očních víček a předního segmentu očního. Vzácná je akutní nekróza sítnice, pozorovaná také u VZV a CMV infekcí. Tabulka 3 (podle Grosse, 9) uvádí diferenciální diagnózy herpes genitalis.

Tab. 3. Diferenciální diagnóza herpes genitalis – podle G. Grosse

Primární herpes genitalis	Recidivující herpes genitalis
• Kandidová vulvitida/balanitida	• Primární syfilis
• Kontaktní dermatitida	• Ulcus molle
• Trichomoniasis	• Morbus Behçet
• Varicella, herpes zoster	• Plazmocelulární vulvitida/balanitida
• Erythema exsudativum multiforme	• Lékové exantémy/ fixní lékové exantémy
• Autoimunitní puchýřnaté dermatózy	• Spinoceulární karcinom, prekancerózy (vulvární intraepitelové neoplazie)
• Mollusca contagiosa	• Morbus Crohn
	• Morbus Reiter
	• Vestibulitis
	• Psoriasis vulgaris
	• Lichen planus

Laboratorní diagnostika

Jako hrubý ukazatel je považována exfoliativní cytologie (Tzanckův test) s průkazem cytopatologií v epitelových buňkách při infekci herpetickými viry. Jde o jednoduchou a rychlou metodu, která vyžaduje Wrightovo-Giemsovo barvení stěru ze spodiny puchýře s průkazem balónovitých epitelových buněk, případně vícejaderných obrovských buněk, světelným mikroskopem. Nevýhodou je nízká senzitivita Tzanckova testu a nemožnost rozlišení HSV-1, HSV-2 a varicella-zoster (VZV) infekcí. Jedinou jistou diagnostickou metodou je průkaz viru, který je doporučován při nálezu orálně či genitálně lokalizovaných puchýřků a erozí a u diseminovaných či atypických erozivních eflorescencí. Ke kultivaci HSV v primárních buněčných kulturách je zapotřebí 3–5 dnů. Pro diagnostické účely je vhodná tekutina puchýře z čerstvých eflorescencí a stěry spodiny puchýřků. Průkaz virového antigenu je možný pomocí monoklonálních protilátek. Výhodou je rychlá dostupnost výsledků. Ve srovnání s virovými kulturami je citlivost tohoto testu pouze maximálně 80 %. Největší citlivost vykazuje polymerázová řetězová reakce (PCR). Pomocí metody PCR jsou prokazatelná i velmi malá množství DNA HSV. Využívá se při diagnostice infekcí v neurologii (vyšetření likvoru); pozitivní výsledky lze očekávat nejdříve po 2. dnu klinických příznaků. Pomocí metody hybridizace *in situ* ve tkáňových kulturách lze DNA herpes simplex virů prokázat přímo. Podřadný význam má sérologická diagnostika. Při sérokonverzi IgM protilátek lze diferenciálně diagnosticky odlišit primární a recidivující infekce HSV. Při nízkém počtu recidiv ale zpravidla nenacházíme ani IgM, ani vzestup IgG protilátek. Latentní, případně asymptomatické

infekce HSV-1 a HSV-2 lze diagnostikovat pomocí typově specifických protilátek. To může hrát významnou roli v diagnostice partnerů s herpes genitalis (2). Taková sérologická typizace je doporučována i u HIV pozitivních pacientů a rizikových pacientů.

TERAPIE

Nespecifická terapie manifestních infekcí HSV zahrnuje užití analgetik, antiflogistik (včetně derivátů kyseliny salicylové) a nesteroidních antirevmatik (NSAID). V lokální terapii užíváme antiseptika s jódovými deriváty, organickými barvivy. Indikací pro antivirovou terapii jsou klinicky manifestní HSV infekce. Subklinické a latentní infekce nejsou podle Grosse (9) v SRN indikací pro specifickou antivirovou terapii. S výjimkou recidivujících infekcí v oblasti ústní dutiny se doporučuje léčba systémově účinnými antivirovými prostředky.

Terapeutické cíle u primárních infekcí HSV jsou nezávisle na typu viru charakterizovány snížením replikace viru, zkrácením doby subjektivních obtíží (bolestivost) a zábranou systémových komplikací. Při včasné a správně dávkované léčbě jsou tyto cíle (užitím nukleosidových analogů – acykloviru, u diagnózy genitálního herpes i valacykloviru a famcycloviru) dosažitelné. Brivudin není účinný u infekcí působených HSV-2, je užíván pouze k terapii herpes zoster (9). U recidivujících infekcí se terapií snažíme o snížení počtu recidiv. Při nasazení dnes užívaných typů protivirové terapie to však není vždy možné. I v klinických studiích při využití prostředků ovlivňujících imunitní odpověď (tzv. IMR – „Immune Response Modifier“, Resiquimod) nebyl počet recidiv významně ovlivněn. Léčebnými cíly recidivujících infekcí HSV jsou zkrácení doby vylučování viru, snížení rozsahu zánětlivých symptomů a rychlé zhojení herpetických lézí.

Primární infekce HSV v orální krajině jsou indikací pro léčbu systémově podávanými antivirovými prostředky (per os či intravenózně aplikované, viz tab. 4 podle Grosse, 9). U dětí se osvědčuje podání suspenzí acykloviru. Symptomatická léčba zahrnuje i podle potřeby analgetika, antipyretika a antiseptické roztoky k výplachům ústní dutiny.

U recidivujících infekcí orální krajiny je acyklovir užíván jako epizodická léčba, preventivní léčba nebo chronická terapie (tzv. supresivní léčba) (viz tab. 4). Základním předpokladem pro úspěch epizodických léčebných pokusů je včasná aplikace léků a správné dávkování. Lokální léčba je doporučována pouze u lehkých případů herpes labialis. Podávají se krémy s deriváty acykloviru, pencycloviru (Vectavir). Lokálními symptomatickými léky jsou externa s extraktem z meduňky, lotia obsahující zinksulfát a roztoky s idoxuridinem. U závažných případů herpes labialis s četným výsevem puchýřků, s otoky a s erytémem se upřednostňuje systémová léčba (7).

Tab. 4. Terapie HSV infekcí – podle G. Grosse

Účinná látka (per os)	Dávka	Délka léčby
Primární herpes simplex infekce (krajina orální a genitální)		
Acyklovir	3 x 400 mg	5–10 dnů
Acyklovir	5 x 200 mg	5–10 dnů
Acyklovir i.v.	3 x 5 mg/kg tělesné hmot.	7–10 dnů
Famcyklovir	3 x 250 mg	5–10 dnů
Valacyklovir	2 x 1g	5–10 dnů
Epizodická terapie recidivujících herpes labialis a herpes genitalis		
Acyklovir	3 x 400 mg (2 x 400 mg)	5 dnů
Acyklovir	5 x 200 mg	5 dnů
Famcyklovir	2 x 125 mg	5 dnů
Valacyklovir	2 x 500 mg	5 dnů
Supresivní terapie herpes labialis a herpes genitalis		
Acyklovir	3 x 400 mg	řada měsíců
Famcyklovir	2 x 125 mg	řada měsíců
Valacyklovir	1 x 500 mg	řada měsíců

Acyklovir – pro terapii infekcí dutiny ústní i genitálu
Famcyklovir, Valacyklovir – terapie herpes genitalis

Preventivní antivirová terapie (krátkodobá supresivní terapie) může být podle Grosse (9) indikována u pacientů frekventně exponovaných faktorům usnadňujícím manifestaci herpetické infekce (stres, expozice UV světlu, zákroky ablativními lasery v oblasti obličeje). U častých a velmi častých recidiv (>6 recidiv/rok) je doporučována kontinuální supresivní terapie po dobu nejméně 6 měsíců k omezení recidiv herpetické infekce.

U primárního herpes genitalis je indikována systémová antivirová terapie za užití derivátů acykloviru, valacykloviru a famcykloviru (tab. 4). U recidivujících herpes genitalis lze ovlivnit stupeň závažnosti a délku perorální terapie. Předpokladem je včasné zahájení léčby. Doporučuje se i systémová epizodická terapie (tab. 4). Lokální terapie za použití antivirových extern nevede k přesvědčivým výsledkům. Perorální supresivní terapie podávaná po více měsíců je doporučována u více než 6 recidiv za rok v genitální oblasti (tab. 4).

Diseminované infekce HSV s orgánovým postižením, eczema herpeticatum a herpetická encefalitida jsou indikací pro systémovou parenterální terapii deriváty acykloviru. Doporučuje se podání 5–10 mg/kg tělesné hmotnosti/den a to 3x denně i. v. po dobu nejméně 7 až 10 dnů. Virové infekce rezistentní na deriváty acykloviru, valacykloviru a fanacykloviru jsou vzácné a byly popsány dosud pouze u imunosuprimovaných pacientů. Tyto typy infekcí jsou léčeny preparátem Foscarnet v i. v. aplikaci (3x denně 40 mg/kg tělesné hmotnosti po dobu nejméně 14 dnů) (2). U imunosuprimovaných nebo u HIV pozitivních pacientů nedostatečně reagujících na terapii acyklo-

virem se doporučuje zvýšení dávky či podání Foscarnetu i. v.

V časném těhotenství terapie acyklovirem indikována není (nevyjasněná rizika). Principiálně je terapie acyklovirem v graviditě použita pouze při přísné indikaci, jako např. u primárního herpes genitalis, u HSV infekcí ohrožujících život matky a u manifestního herpes genitalis na počátku porodních stahů. Přesto přibývá případů preventivního podání acykloviru u recidivujících herpetických infekcí (17).

Manifestní infekce HSV u novorozenců jsou indikací k okamžité terapii acyklovirem i. v. v dávkách 20 až 60 mg/kg tělesné hmotnosti po dobu nejméně 14–21 dnů. Základem této indikace je virologicky stanovená diagnóza. Perorální či lokální antivirová terapie je v této indikaci neúčinná.

PREVENCE

Zábrana kontaktu s infekčním sekretem může vést ke snížení rizika primárních infekcí HSV. Týká se to zejména herpes neonatorum, kdy je při primárním herpetickém onemocnění těhotných v době porodu indikován císařský řez. Určitou prevenci může znamenat i snížení rizika drobných poranění u novorozenců a kontaktů s herpetickými lézemi matky. Doporučuje se vyšetření všech ulcerací v oblasti genitálu typově specifickými testy (virové kultury, fluorescenční testy) na HSV. Při sledování pacientů se sexuálně přenášenými infekcemi musí být dostupné virologické a sérologické testy na HSV infekce. Nesmíme zapomenout na pečlivé vyšetření, event. léčbu sexuálních partnerů pacientů s herpes genitalis.

U asymptomatických partnerů osob s herpes genitalis je třeba důkladného poučení o klinickém obrazu onemocnění s nabídkou možnosti průkazu HSV protilátek.

Stanberry se spolupracovníky prokázal v rámci kontrolované studie účinnost vakcinace (2-glykoprotein D subjednotka) HSV-1 a HSV-2 séronegativních žen až v 75 % snížení počtu herpes genitalis. U mužů a u žen s pozitivní protilátkovou odpovědí proti HSV-1 účinnost této vakcíny nebyla prokázána (18). Další typy očkovacích látek jako např. očkovací látka připravená z HSV DNA jsou ve stadiu klinických testů. Významnou součástí prevence je poradenská činnost, zejména s aspektem na psychologické a partnerské problémy spojené s infekcemi herpes viry (13). Jde o možnosti objasnění ochrany HSV negativního partnera před infekcí (kondomy, sexuální abstinence v období recidiv, antivirová supresivní terapie). U často recidivujících herpes genitalis se doporučuje psychosomatická terapie k ovlivnění závažné psychické zátěže (14).

Část II

INFEKCE HUMÁNNÍMI PAPILOMAVIRY

PŮVODCE A ZAŘAZENÍ

Papilomaviry patří mezi malé DNA typy. Výskyt je uváděn jak u lidí, tak u četných zástupců savců, ale i u určitých druhů ptáků (32). Některé typy papilomavirů jsou asociovány s rozvojem neoplastických změn v organismu. Papilomaviry jsou přísně specifické na hostitele; lidské papilomaviry (HPV) infikují výhradně lidské jedince, zvířecí druhy se nemnoží v lidském organismu. Infekce HPV je udávána u lidských jedinců již od jejich výskytu v evoluci. Fylogenetické analýzy některých sub-

typů (HPV 16 a 18) prokázaly africký původ se šířením a rozvojem lidského života na Zemi (32).

HPV se vyznačují ikosahedrálním pláštěm a vykazují průměr okolo 55 nm. Genom papilomavirů se skládá z prstencovité uzavřené, dvouvláknové DNA s 8000 základními páry. Genom všech HPV je velmi obdobný a zahrnuje geny pro 2 strukturální proteiny: L1 (hlavní protein pláště) a L2 (vedlejší protein pláště), stejně jako (podle typu HPV) 5–6 genů pro tzv. časné proteiny E1, E2, E4, (E5), E6 a E7. Posledně jmenované jsou odpovědné za replikaci viru a za transformační vlastnosti.

Virový původ bradavic známý již počátkem 20. století

Tab. 5. HPV typy v benigních a maligních tumorech – podle U.R. Henggeho (33)

Tumor	HPV typy
Benigní kožní bradavice	
Plantární bradavice	1, 2, 4, 63
Mozaikové bradavice	2
Verrucae vulgares	2, 4, 27, 26–29, 41, 49, 57, 75–77, 7
Pigmentované bradavice	4, 60, 65
Verrucae planae juveniles	3, 10, 28, 29, 49
Eflorescence asociované s EV	5, 8, 9, 12, 14, 15, 17, 19, 20, 21–25, 36, 38, 47, 50
Ploché bradavice u pacientů s EV	3, 10
Kožní bradavice u pacientů po transplantaci ledvin	1–6, 8, 10, 12, 15–17, 25, 27–29, 41, 49, 57, 75–77, aj.
Benigní tumory v oblasti hlavy a krku	
Orální papilomy a leukoplakie	2, 6, 7, 11, 13, 16, 32, 57, 72, 73
Fokální epitelové hyperplazie Heck	13, 32
Papilom laryngu	6, 11
Papilom spojivek	6, 11
Nosní papilon	6, 11, 57
Anogenitální léze	
Condylomata accuminata	2, 6, 11, 16, 27, 30, 40–42, 44, 45, 54, 55, 57, 61, 90
CIN, VAIN, VIN, PAIN, PIN	6, 11, 16, 18, 26–27, 30–31, 33–35, 39, 40, 42–45, 51–59, 61–62, 64, 66–69, 71–74, 82–84, 86, 87, 89, 91, aj.
Maligní tumory	
Karcinom cervixu	6, 11, 16, 18, 31, 45, 26, 33, 35, 39, 51, 52, 55, 56, 58, 59, 66, 68, 73, aj. (neklasifikované HPV)
Karcinomy vulvy, vagíny, penisu a perianální krajiny	6, 11, 16, 18, 31, 33
Condylomata gigantea Buschke-Löwenstein	6, 11
Dlaždicobuněčné karcinomy u pacientů s EV	5, 8, 14, 17, 20, 47
Kožní tumory (včetně tumorů u transplantovaných jedinců)	1–2, 4–9, 11, 14–16, 18–21, 23–25, 29, 32, 36–38, 41–42, 48, 51, 54, 56, 60, 61, 69, 77, 92, aj.
Morbus Bowen	1–2, 5–6, 11, 15–16, 20, 25, 34–35, 38, aj.
Dlaždicobuněčný karcinom prstů	16
Karcinom laryngu	6, 11, 16, 18, 30, 35
Karcinom faryngu	2, 3, 6, 11, 16, 18, 57
Karcinom tonzil	16, 5, 33, aj.
Karcinom ezofagu	6, 11, 16, 18, aj.
Karcinom nosní	16, 57
Karcinom spojivek, víček a slzných váček	6, 11, 16, 18

CIN – cervikální intraepitelové neoplazie, VAIN – vaginální intraepitelové neoplazie, VIN – vulvární intraepitelové neoplazie, PAIN – perianální intraepitelové neoplazie, PIN – intraepitelové neoplazie penisu, EV – epidermodysplasia verruciformis

byl popsán v italské odborné literatuře (14). Tehdy totiž bylo prokázáno, že nebuněčné filtráty vulgárních veruk jsou vhodné k přenosu lézí na jiné osoby (14). Papilomaviry nelze kultivovat v normálních buněčných kulturách. Teprve koncem 70. a počátkem 80. let minulého století byly prokázány a klasifikovány papilomaviry díky hybridizačním, klonujícím a sekvenčním technikám. V dnešní době je klasifikace postavena na srovnání DNA sekvence nejsilněji konzervovaného genu u papilomavirů – L1 genů. V r. 2004 bylo podle Referenčního centra pro papilomaviry v německém Heidelbergu známo 118 klasifikovaných typů HPV (další klasifikace viz elib.tiho-hannover.de/dissertation/karl_ws05.pdf, deVilius et al. 2004), u většiny byl genom kompletně rozčleněn. Pomocí fylogenetické analýzy sekvence L1 genů jsou papilomaviry rozděleny do 5 kmenů či superskupin (Papillomavirinae) A-E. Lidské papilomaviry jsou zastoupeny pouze ve skupinách A, B a E (14, 17). Skupina A s genotypy A1-A15 zahrnuje převážně viry asociované s postižením sliznic a genitální krajiny. Spadají sem např. typy HPV 16 a HPV 18 zjišťované u karcinomu děložního hrdla nebo typy HPV 6 a HPV 11 zjišťované u kondylomata accuminata (tab. 5 – HPV typy u benigních a maligních tumorů, podle Henggeho, 32). V této skupině ale nacházíme typy charakteristické pro výskyt bradavic (HPV 2, 27, 57 – vulgární veruky skupina A4; HPV 3, 10 – ploché bradavice skupina A7). Typy asociované s tzv. epidermodysplasia verruciformis (EV), např. HPV 5 a HPV 8 jsou zahrnuty do skupiny B. V posledních letech byly tyto posledně jmenované HPV typy (asociované s EV) nalézány i u nemelanocytárních tumorů typu aktinických keratóz, morbus Bowen, bazo- a spinocelulárních karcinomů, ale dokonce i ve zdravé kůži. Ve skupině E1 jsou zařazeny kožní HPV působilé vznik plantárních veruk (tab. 5, podle Henggeho, 32).

U HPV typů vyskytujících se v oblasti genitálu (superskupina A) je dále užíváno dělení na nízko- a vysoce rizikové typy ve vztahu k jejich prevalenci u prekanceróz nízkého a vysokého stupně (cervikální intraepiteliální neoplazie, CIN). Nízkorizikové typy zjišťujeme často u lézí s nízkým stupněm CIN, zřídka u karcinomů cervixu (např. HPV 6, 11, 40, 42–44). Vysoce rizikové typy se objevují často u lézí s vysokým stupněm cervikální intraepiteliální neoplazie a karcinomů děložního čípku (např. HPV 16, 18, 31, 33, 35, 39, 45, 51, 52, 56, 58, 59, 66, 68). Toto rozdělení hraje praktickou roli v rámci prevence neoplastických změn při HPV screeningu (32).

Životní cyklus

Papilomaviry infikují výjimečně vícevrstevnatý dlaždicový epitel kůže a sliznic. Plnohodnotná replikace exprese genů a zrání virů je možná pouze v již diferencovaných keratinocytech (34), to znamená, že životní cyklus virů je úzce svázan s buněčnou diferenciací dlaždicových epitelů. Specifita a přísný tropismus k vícevrstevnatému dlaždicovému epitelu jsou u papilomavirů podloženy specifickými, buněčnými regulačními protei-

ny, případně epitelspecifickými faktory (chybí u neepitelových buněk). HPV viry se pravděpodobně dostávají do spodních vrstev epitelu přes mikrotraumata kožního povrchu a infikují nediferencované dělicí se buňky bazální vrstvy. Po adsorpci a příjmu virionů endocytózou dochází k transportu k buněčnému jádru a k jevu označovanému „uncoating“ (odhalení, odkrytí) virové DNA. V bazálních buňkách je exprese virových genů dále potlačena. Pouze časné geny E1, E2 (a E5) jsou slabě exprimovány (32). Virová DNA se nachází v nízkém počtu kopií. Velmi časná exprese virových genů vede též k zesílené proliferaci a k laterálnímu šíření HPV u infikovaných bazálních buněk. S postupující diferenciací keratinocytů dosahuje virová DNA suprabazální až povrchové vrstvy epitelu. Ve svrchním stratum spinosum dochází navíc k vegetativní replikaci virové DNA, ke transkripci a translaci pozdních virových proteinů (L1, L2) a celé stavby viru. Zralé viriony jsou uvolňovány odlučujícími se buňkami. Mimo hostitelské buňky zůstávají HPV dlouho stabilní a infekční. Striktně epiteliální cyklus umožňuje minimální kontakt s imunitním systémem; to je velmi důležitým předpokladem pro potencionální chronickou infekci a má tedy i velké terapeutické implikace (34).

Infekční mechanismy

Vedle hostitelských faktorů (individuální HLA a kvalita obranyschopnostních reakcí) se na vzniku klinických projevů kondylomat a bradavic podílejí i virově specifické faktory. Expres virových genů je přísně regulována a odehrává se výjimečně v epitelových buňkách (16). Zajímavé je, že nezjišťujeme žádnou zánětlivou reakci a že vrozený imunitní systém nereaguje u akutních infekcí HPV na patogenního původce. Hostitelský imunitní systém dlouhou dobu toto patogenní agens ignoruje, což podmiňuje chronický a nepředvídatelný průběh HPV infekcí.

Existuje více vysvětlení pro nápadnou absenci odpovídající silné imunitní odpovědi (23):

- Absence tvorby HPV specifických paměťových T-buněčných populací u pacientů s bradavicemi.
- Pacienti s HPV infekcemi vykazují specifické T-buňky, po stimulaci nedochází ovšem ke klonální expanzi.
- Pacienti vykazují dostatečná množství cirkulujících HPV specifických T-buněk, které ale nejsou schopné proniknout k HPV infikovaným tkáním.
- HPV specifické lymfocyty představují slabý typ efektorových buněk a produkují pouze malá množství potřebných cytokinů nebo dalších efektorových buněk.

Poslední mechanismus je podporován imunohistochemickými vyšetřeními u spontánně regredujících condylomata accuminata, vykazujících za normálních okolností hustý mononukleární infiltrát (15). Tento infiltrát se skládá převážně z CD4 T-lymfocytů nesoucích receptor pro IL-2 (CD25) a vykazujících antigenní kontakt (CD45RO pozitivní, 15). Keratinocyty v regredujících lézích exprimují HLA-DR, ICAM-1 a IL-12p40. Endotelové buňky

cév u bradavic exprimují adhezivní molekuly E-selektin a V-CAM, stejně jako chemokin RANTES (skupina IL-8) (15). Pravděpodobně je při tom důležitá „směs cytokinů“ (interferon- γ), umožňujících přístup T-buněk (pozorovaná infiltrace epitelu T-buňkami v regresi) k cílovým antigenům (5). Konečně pravděpodobně dochází v rámci zánětu také k aktivaci důležité vrozené imunity (např. přirozených zabíječských – NK buněk). Regredující kondylomata a bradavice tedy vykazují Th1 imunitní odpověď; jednotlivé efektorové buňky však musí být ještě blíže identifikovány.

Vedle toho může dojít i ke specifické indukcii tolerance keratinocyty, protože keratinocyty prezentují antigeny bez kostimulačních molekul T-buňkám (7). Zvláště při absenci zánětlivých signálů CD4+ buňkami mohou buňky prezentující antigen samy účinkovat tolerogenním způsobem. Onkoprotein HPV/E7 je zásadně málo imunogenní a vykazuje velkou podobnost s humánními proteiny (nerozpoznání jako autoantigeny).

Protilátky proti HPV jsou považovány za marker u dlouhotrvajících infekcí a kumulativně vysoké expresi virových částic. Přetrvávají i léta po zhojení v nízkých titrech. Nicméně senzitivita dosahuje i u HPV – DNA pozitivních pacientů pouze 50–60 %; proto není sérologická diagnostika rutinně vhodná. Není jasné, proč je humorální odpověď proti HPV prokazatelná pouze u 50 % pacientů. K identifikaci virových antigenů pro diagnostiku HPV (např. ELISA testy) se prosadil vývoj neinfekčních virových plášťů (tzv. „virus-like particles“: VLP) (63). VLP jsou virové obaly neobsahující DNA, které se mohou „spontánně“ vytvořit z denaturovaných L1, případně L1/L2 strukturálních proteinů.

DIAGNOSTIKA HPV INFEKCE

Průkaz infekce HPV a identifikace zodpovědných typů HPV má význam jednak v epidemiologických studiích k charakterizaci vztahu virů s různými epitelovými lézemi/tumory, dále k epidemiologickým charakteristikám šíření virů v populaci a konečně ke zjišťování přirozených průběhu HPV infekcí. Na druhé straně je užíváno vyšetření HPV také pro diagnostické účely (gynekologická diagnostika u pacientů s nejasným cytologickým nálezem, prognostické objasnění cervikálních dysplastických lézí nízkého a středního stupně, kontroly po konzizaci).

Nevýznamnou roli hraje HPV analýza v charakterizaci kožních onemocnění. HPV infekce jsou prokazovány různými přímými i nepřímými postupy (32). Při hodnocení různých diagnostických postupů podle citlivosti a specifčnosti musíme brát ohled na vlastnosti virů a jejich replikace v infikované tkáni.

Na základě schopnosti maligní transformace infikovaných buněk se genitální HPV typy rozdělují na „nízkorizikové“ (HPV-6, 11, 42, 43, 44) a „vysoce rizikové“ (HPV-16, 18, 31, 33, 35, 39, 45, 51, 52, 56, 58, 59, 66,

68). U ostatních genitálních HPV typů není onkogenní potenciál dosud charakterizován. U kožních HPV je připisován onkogenní potenciál především typům HPV-5 a 8; tyto typy dominují u karcinomu kožního dlaždicového epitelu u pacientů s epidermodysplasia verruciformis (45).

Stanovení protilátek

Poněvadž se infekce HPV omezuje na epitelové struktury a není přítomna viremická fáze, je zpravidla protilátková odpověď pouze slabě vyjádřena (10). Problémy v interpretaci sérologických výsledků jsou tedy způsobeny faktem, že ne všichni infikovaní pacienti vytvářejí protilátky (27). Testy protilátkové aktivity tedy nejsou vhodné k diagnóze stávajících HPV infekcí individuálních pacientů, mohou ale přinést užitek v epidemiologických studiích.

Průkaz DNA u HPV

HPV mohou být detekovány průkazem virových nukleových kyselin, proteinů (antigeny) a virionů, diagnostické postupy jsou založeny na průkazu virové DNA (32).

Průkaz viru DNA hybridizací je často prováděn s tzv. „hybrid-capture“ systémem (DNA v roztoku je hybridizováno RNA sondami, hybridy jsou následně navázány na imobilizované monoklonální protilátky či na HPV specifické oligonukleotidy a detekovány chemiluminiscencí) (39). Pomocí komerčního testovacího systému může být identifikováno celkem 18 HPV typů. Rozdělení na nízko a vysoce rizikové HPV typy je prováděno za užití dvou sondových směsí obsahujících nízko rizikové HPV typy 6, 11, 42, 43 a 44 a na straně druhé vysoce rizikové HPV typy 16, 18, 31, 33, 35, 39, 45, 51, 52, 56, 58, 59 a 68. Test vykazuje senzitivitu až 97%. Přesná typizace tímto testem přesto není možná a není možné ani jeho užití u kutánních HPV.

Amplifikační postupy

Převážně užívanou technikou při průkazu DNA u HPV zůstává PCR. Ve srovnání s hybridizačními postupy je průkaz DNA pomocí PCR citlivější (43). Hranice průkazu hybridizačního testu 2. generace činí asi 1000 virových genomů, zatímco analytická senzitivita PCR testů se pohybuje od 10–1000 virových genomů (v závislosti na HPV typu) (43).

DNA analýza u HPV může být prováděna v různých materiálech; převážně se užívají stěry a tkáňové vzorky.

Průkaz cervikálních lézí se zvýšeným stupněm dysplazie (CIN 2/3) se provádí analýzou DNA s vyšší senzitivitou ve srovnání s cytologickým vyšetřením (59). Test HPV (DNA analýza) je tedy dnes považován za primární screeningový test, který by měl nahradit cytologická vyšetření.

HPV – DNA kvantifikace. Množství HPV (tzv. „viral load“) v CIN lézích bylo popsáno jako možný marker progresu (59). Kvantifikace DNA je tedy vhodná i pro

monitoring léčebné odpovědi. Novější PCR techniky (TaqMan, Light-Cycler) dovolují při užití tzv. „molekulárních signálů“ („molecular beacons“) amplifikaci v reálném čase (RT-PCR), umožňující také přímé kvantitativní hodnocení (26). Přitom může být současnou amplifikací humánního genu vztaženo množství HPV na počet buněk ve vyšetřovaném vzorku.

EPIDEMIOLOGIE A SPONTÁNNÍ PRŮBĚH PAPILOMŮ

Na kůži lokalizované výsevy bradavic (*verrucae vulgares*) a *condylomata accuminata* jsou častým nálezem. V euroamerické populaci je incidence odhadována mezi 7–10 % u bradavic a v 1 % u kondylomat. Maximum výskytu podle věku bylo uvedeno v dnes již historické práci Massinga – je udáváno nejprve mezi 10. a 14. rokem, poté mezi 21. a 25. rokem života (42).

Příčinou kožních výsevů bradavic jsou různé HPV typy. V Evropě převládá zastoupení HPV 2, 4, 27 a 57. Massing a Epstein (42) dokumentovali spontánní průběh onemocnění bradavicemi:

- v 53 % došlo ke spontánní remisi v prvních 12 měsících,
- u 63 % došlo ke spontánní remisi do dvou let,
- u 86 % spontánních remisí v průběhu 10 let.

To znamená, že vysoké procento kožních bradavic se zhojí spontánně v čase bez nutnosti terapeutické intervence. Znamená to ale také, že u třetiny případů mohou přetrvávat bradavice déle než 2 roky. Terapie je doporučována vždy v závislosti na lokalizaci, symptomech (bolestivost a tlaková citlivost), na funkčních, kosmetických a psychosociálních vlivech.

KLINICKÉ OBRAZY PAPILOMAVIROVÝCH INFEKČÍ

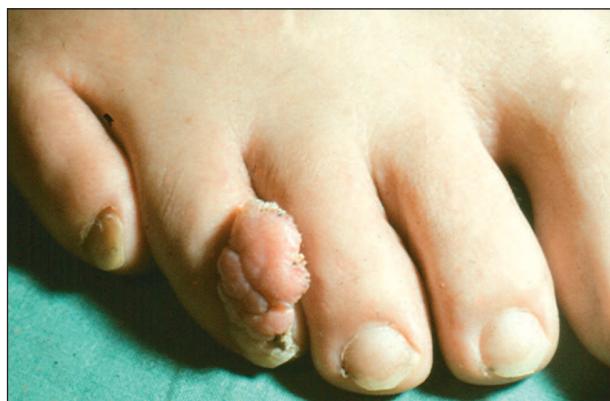Verrucae vulgares

Bradavice vznikají jako epitelové hyperplazie, které se jeví nezávisle na lokalizaci jako malé ploché papulky až květákovité šedožluté tumory (obr. 4). Typické jsou bodovité kapilární trombózy viditelné často jako červené až černé body.

Představují nejčastější virové onemocnění kůže. K rozvoji onemocnění přispívá řada predisponujících faktorů: atopie, imunitní nedostatečnost, věk, akroasfyxie (prochladlé periferní části končetin), hyperhidróza, imunitní defekty. Přenos se děje zejména ve vlhkém prostředí (sprchy, bazény, fitness centra a sauny).

Diagnostika

Diagnóza je možná většinou již pohledem. U atypických variant je nutno pomýšlet na řadu diferenciálních



Obr. 4. *Verruca vulgaris*.

diagnóz (tab. 6). Při rychlém růstu, atypické lokalizaci, formě nebo zabarvení je třeba vyloučit probatorní excizi s histologickým vyšetřením možnost dlaždicobuněčného karcinomu. Histologicky nacházíme hyperkeratózu s parakeratózou, akantózou, papilomatózou a vakuolizované buňky s tvorbou „haló“ perinukleárně (koilocyty).

Tab. 6. Diferenciální diagnostika HPV infekcí podle lokalizace – podle U. R. Henggeho (33)

Lokalizace (diagnóza)	Diferenciální diagnózy
Prsty (<i>verrucae vulgares</i>)	dorzální cysta, callus, atypické mykobakteriízy, Heberdenovy uzly, tuberculosis cutis verrucosa, ecthyma contagiosum, molluscum contagiosum
Hřbet rukou	aktinická keratóza, dlaždicobuněčný karcinom, acrokeratosis verruciformis Hopf, lichen planus, lichen nitidus
Periungválně/ subungválně	paronychie, fibrokeratom, glomus tumor
Palmární	clavus, callus, lues, lichen planus planus, psoriasis vulgaris, arzenové keratózy, keratosis punctata palmaris
Plantární	epithelioma cuniculatum, clavus, dlaždicobuněčný karcinom
Periorbitální, periorální, brada	fibroma pendulans, névus z névových buněk, seboroická keratóza, cornu cutaneum, maligní melanom
Čelo, tváře	seboroická keratóza a névus névových buněk
Genitální	folliculitis, granuloma venereum, condylomata lata, papillae corone glandis
Sliznice	bílý névus (white sponge), ektopické mazové žlázy, Cowdenův syndrom, xanthoma disseminatum

Jiné negenitální formy bradavic

Verrucae planae juveniles

V klinickém obraze pozorujeme ploché oválné papule velikosti až 4 mm v průměru, v barvě kůže až lehce nahnědlé s lokalizací především v obličeji, na hřbetech rukou a prstů a na distálních částech předloktí mladých žen. Vykazují vysoké procento spontánního zhojení.

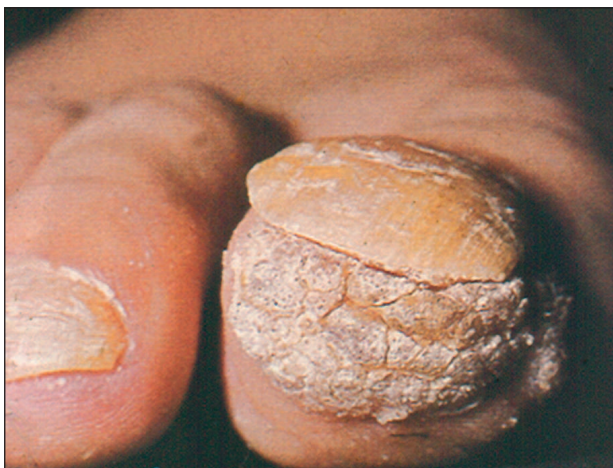V terapii užíváme deriváty kyseliny vitamínu A, kyretáž nebo laserovou ablativní terapii (Er: YAG laser).

Verrucae plantares (mozaikovitě bradavice)

K šíření viru dochází v místech mechanické tlakové zátěže, bradavice vykazuje tzv. endofytický růst. Subjektivně udávají postižení bolestivost. Doporučuje se snížení tlakové zátěže vhodnou ortopedickou obuví.

Periungvální bradavice

Jde o lokalizační variantu bradavic v oblasti nehtového valu (obr. 5). Terapie bývá bolestivá.



Obr. 5. Verruca vulgaris (subungválně a periungválně).

Filiformní bradavice

Výskyt je udáván v oblasti očních víček, brady a v oblasti červeně rtů.

Slizniční bradavice

Většinou jde o jednotlivé splývající veruciformní papulky na bělavé sliznici dutiny ústní. Subjektivně není udávána bolestivost, často dochází ke spontánnímu zhojení. Doporučuje se bioptické vyšetření k vyloučení leukoplakií.

Manifestace HPV infekcí v ústní dutině

V ústní dutině bylo prokázáno nejméně 40 různých typů HPV (57). K nejčastějším změnám způsobeným HPV patří:

- condylomata accuminata,
- orální dlaždicobuněčný papilom,
- verrucae vulgares orální sliznice,
- fokální epitelová hyperplazie – morbus Heck (FEH).

Asociace mezi HPV a přítomností karcinomu v ústní dutině byla prokázána (49, 57). Výsledky metaanalýz posledních epidemiologických studií prokázaly HPV jako nezávislý rizikový faktor pro vývoj orálního dlaždicobuněčného karcinomu s relativním rizikem 2,9 – 5,4 (33). Nejdůležitější asociace mezi orálními karcinomy a HPV je popisována u typu 16.

HPV a normální ústní sliznice: Na základě zvýšeného zájmu o HPV infekce posledního desetiletí byla prokázána v řadě studií přítomnost HPV původců v normálně vyhlížející, zdravé sliznici ústní dutiny. HPV infekce jsou označovány jako latentní za předpokladu klinicky a morfologicky (světelný mikroskop) normálně vyhlížející sliznice orální dutiny. Na rozdíl od sliznice krajiny genitální neposkytuje test kyselinou octovou informace vedoucí k diagnóze HPV při změnách sliznice ústní dutiny (37). Je tedy stále nejasné, zda může dojít reaktivaci latentní orální infekce ke vzniku klinických příznaků.

Příčina infekce HPV ve zdravé sliznici ústní dutiny není známa. Možné mechanismy přenosu zahrnují vertikální transmissi, auto-, případně heteroinokulaci a orální kontakty. Procento detekce DNA papilomavirů v orálním stěru novorozenců se pohybuje mezi 4 a 87 %. Objasnění přenosu virové infekce je především důležité z hlediska ovlivnění strategií prevence a ovlivnění vakcinačních programů proti HPV. Stejně tak je nejasné, v jakém procentu případů dochází k přechodu vertikální infekce na klinicky detekovatelné genitální, laryngeální nebo orální změny.

Léze orální sliznice s potvrzenou HPV etiologií:

Condyloma accuminatum

Condyloma accuminatum je řazeno mezi sexuálně přenosná onemocnění postihující kůži a slizniční krajinu anogenitálního traktu. Kondylomata vykazují silnější proliferativní růst než papilom (11).

Papilom dlaždicobuněčného epitelu

Papilom dlaždicobuněčného epitelu je častý benigní tumor epitelu sliznice dutiny ústní. Lokalizován je nejčastěji v oblasti tvrdého patra na hřbetu a v laterální oblasti jazyka a na dolním rtu. Roste je exofytický tumor, histologicky nalézáme dlouhé tenké prstovité výběžky dlaždicového epitelu vyživované stromatem pojivové tkáně (1). Od r. 1997 bylo v literatuře popsáno 223 případů, z nichž mělo 49,8 % průkazně HPV (56).

Verruca vulgaris

Klasická bradavice se vyskytuje i v oblasti ústní dutiny, nejčastěji v oblastech sliznic spojovaných s ortokeratotickým procesem – rty, gingiva, tvrdé patro (4). *Pojem orální veruka by měl být omezen na léze odpovídající typu verruca vulgaris na zevní kůži.* Diagnóza může být potvrzením kožního HPV typu v lézích. Klinicky není snadné odlišení od papilomu dlaždicobuněčného epitelu a od kondylomat. Syrjänen prokázal DNA lidských papilomavirů u 73,6 % lézí, nejčastěji šlo o typ 2, 4 a 57 (56). U imunosuprimovaných jedinců je často nalézán v orálních bradavicích typ 7.

Fokální epitelová hyperplazie – FEH (morbus Heck)

Tento pojem užívali v r. 1965 Archard a spol. Popsali četné uzlovité proliferace orální sliznice u indiánů v USA a Brazílii a také u aljašských eskymáků. Následně byla

tato jednotka popsána celosvětově, nicméně největší prevalence byla zaznamenána ve Střední Americe, Grónsku a u indiánů (8, 52). FEH se vyskytuje nejčastěji u jedinců do 18 let, nicméně množí se výskyt i u dospělých.

Onemocnění se manifestuje nejčastěji na dolním rtu, bukální sliznici, v ústních koutcích a na horním rtu. Probíhá asymptomaticky. Změny mohou mít bleděbělavé zabarvení. V etiologii jsou zjišťovány HPV typy 13 a 32 (47). Onemocnění je dáváno i do spojitosti s možnou genetickou predispozicí postižených pacientů vůči infekcím způsobeným dříve uvedenými HPV typy. V tomto směru se podobá FEH jednotce epidermodysplasia verruciformis kůže působené také normálně se nevyskytujícími, specifickými HPV typy (40).

Většina autorů nepovažuje terapii FEH za nezbytnou; průběh bývá příznivý s častou spontánní regresí. V terapii jsou užívány vitaminy, podofylin, kryoterapie a ablativní lasery (CO₂). Byl popsán i terapeuticky úspěšný zásah imiquimodem (41).

Jiné změny s podezřením na asociaci s HPV

Do souvislosti s HPV je dávána i celá řada dalších jednotek, např. keratoakantom, lichen planus a tzv. „bílý névus“ („white sponge naevus“).

HPV a orální prekancerózy

Epitelové změny orální sliznice jsou spojovány se zvýšeným rizikem maligní transformace. Při lokalizaci na sliznici ústní dutiny jsou tyto prekancerózy buď klinicky bělavé (leukoplakie) nebo s červeným zabarvením (erytroplakie) (6). Oba pojmy vystihují pouze klinický popis bez specifických histopatologických charakteristik.

Podle WHO klasifikace (1978) se **leukoplakie** vyskytují ve dvou formách:

- leukoplakie homogenní (rovnoměrně bělavé s jemným povrchem),
- leukoplakie nehomogenní (bělavé a červené zbarvení).

3–5 % leukoplakií přechází do karcinomu dlaždicobuněčného epitelu. Maligní transformace se vyskytuje častěji u nehomogenních leukoplakií a u žen kuřaček. Nezbytná je diagnostická biopsie u všech klinicky podezřelých změn. Do r. 2003 byly v literatuře publikovány výsledky vyšetření 964 vzorků leukoplakií; 31,1 % vykazovalo pozitivní DNA lidského papilomaviru (56). Typ 6 a 11 jsou nejčastějšími HPV typy u leukoplakií (55,8 %), následované typy 16 a 18 (u 28,2 % vyšetřovaných případů) (45). Erytroplakie je definována jako patognomonicky intenzivně zarudlá plaka (6). Do dnešní doby bylo v literatuře publikováno 32 případů, z nichž 9 bylo pozitivních na DNA HPV typu 16 (22, 56).

HPV a orální karcinomy

Orální karcinomy představují 6. nejčastější maligní onemocnění; v rozvojových zemích jsou uváděny dokonce na 3. místě, zatímco v rozvinutých zemích na místě 8.

Více než 90 % těchto maligních onemocnění představují karcinomy dlaždicobuněčného epitelu. Oblasti s vysokým rizikem (země) jsou Francie (oblasti pramene Rýnu), Maďarsko, Indie, Brazílie, Čína (Hongkong) a Filipíny. Klinické projevy tohoto tumoru bývají variabilní. Často vycházejí z prekanceróz. U manifestních karcinomů dlaždicového epitelu je udávána desetiletá doba přežití u 40–50 % (19). Asi u 1/3 případů lze zjistit DNA HPV typů 11, 16 nebo 18 (13, 56).

Ackermanův verukózní karcinom představuje lokálně invazivní, nemetastazující formu dlaždicobuněčného karcinomu s charakteristickými makroskopickými a mikroskopickými vlastnostmi. Vyskytuje se na různých místech ústní dutiny, na rtech a v oblasti laryngu. U starších pacientů byl dokonce popsán již v roce 1948 i v oblasti genitálního ústrojí (3). U 37,7 % vyšetřených jedinců (159 pacientů) byla prokázána DNA HPV typu, především typu 6 a 11 (47 %) poté následoval průkaz HPV typu 16/18 (35,3 %) a HPV typu 2 (17,7 %) (54).

Epidermodysplasia verruciformis – EV (verrucosis generalisata, syndrom Lewandowski-Lutz)

Jednotka byla popsána již v roce 1922 jako Lewandowski-Lutz syndrom. HPV typy u tohoto onemocnění mohou u geneticky vnímavých jedinců způsobit onemocnění a dokonce vznik karcinomu. V klinickém obrazu nalézáme izolované nebo splývající žlutavé až nahnědlé ploché verukózní papilomy v oblasti fotoexponovaných kožních okrsků. Další změny nalézáme ve dlaních a na ploskách, nejčastěji vícečetné, a někdy dochází i k exantemickým výsevům. V poslední době byly u EV zjištěny mutace v identifikovaných genech EVER-1 a EVER-2 chromosomu 17q (48). Pro EV je charakteristická absence kožní imunitní reakce na lokálně aplikované antigeny. DNA papilomavirů asociovaných s EV byla v malém množství zjištěna u dlaždicobuněčného karcinomu a kožních prekanceróz, stejně jako u imunosuprimovaných, ale i imunokompetentních pacientů. Zejména HPV typu 5 a 8, které bývají asociovány s EV, byly zjištěny i u psoriázy. Vysokou prevalencí v séru pacientů s psoriázou zaznamenaly protilátky namířené proti HPV-5L1 kapsidovému proteinu a proti časným E6-/E7- onkoproteinům.

V diferenciální diagnóze bereme v úvahu onemocnění xeroderma pigmentosum, popř. chronickou aktinickou dermatitidu. Diferenciace virů pomocí PCR napomáhá ke stanovení diagnózy.

Terapeuticky jsou doporučovány fotoprotektiva (včetně ochranných oděvů). Důležitá je i excize kožních změn podezřelých z karcinomatózní přeměny. Některými autory je k inhibici maligní transformace doporučován terapeutický pokus s Acitretinem v počáteční dávce 0,5 mg/kg/den; udržovací dávky jsou pak 0,1 mg/kg/den.

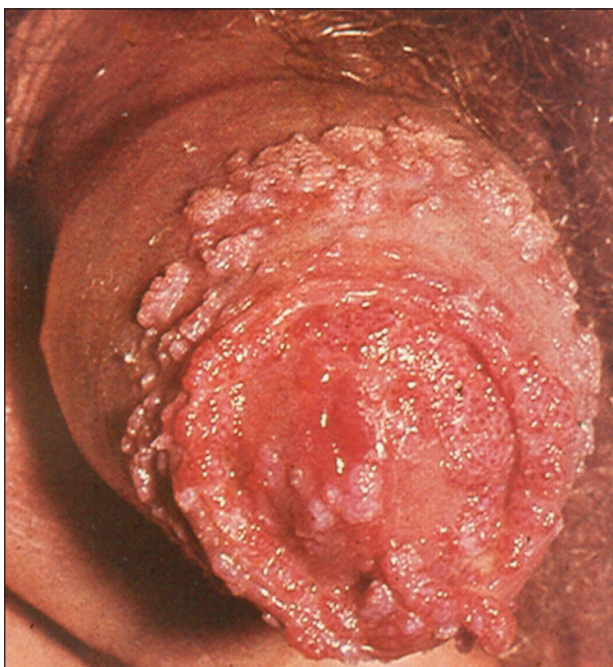Anogenitální manifestace HPV

K anogenitálním manifestacím řadíme: condylomata accuminata, bovenoidní papulózu, condylomata plana a condylomata gigantea Buschke-Löwenstein.

Condyloma accuminatum

Odhady postižení sexuálně aktivní populace mezi 15 až 49 lety jsou udávány mezi 1–2 %. Při výskytu condylomata accuminata je nutné důkladné vyšetření k vyloučení dalších sexuálně přenosných onemocnění. Subklinické změny lokalizované v oblasti genitálu mohou být rozpoznány vizualizací s užitím 3–5% roztoku kyseliny octové; po aplikaci dochází k charakteristickému bělavému zbarvení.

V klinickém obrazu nalézáme zpočátku menší, více či méně pigmentované papulky velikosti špendlíkové hlavičky postupně splývající ve větší ložiska malinovitého vzhledu (viz obr. 6).



Obr. 6. Condylomata accuminata.

Asi u 30 % pacientů dochází ke spontánní regresi, zejména u gravidních. Condylomata gigantea (Buschkeho-Löwensteinova) jsou destruktivně rostoucí velká condylomata. Představují riziko krvácení při prorůstání do corpora cavernosa.

Bovenoidní papulóza

Klinicky nacházíme u této jednotky četné ploché, pigmentované papuly v oblasti zevního genitálu. Postižení jsou relativně mladí, sexuálně aktivní dospělí jedinci obou pohlaví. Histologicky odpovídá bovenoidní papulóza intraepitelové neoplazii (carcinoma *in situ*, CIS), nicméně vykazuje benigní průběh. V roce 1987 popsali Lookingbill a spol. první případ bovenoidní papulózy na sliznici ústní dutiny (38). U většiny případů bovenoidní papulózy je prokazován HPV typ 16.

Diferenciální diagnostika

Kondylomata je nutné odlišit od tzv. papillae coronae glandis. Jde o anatomickou variantu s bělavými jemnými

papilami na přechodu sulcus coronarius a glans penis. Tyto drobné papuly se při testu s kyselinou octovou nezačernávají. V diferenciální diagnostice je třeba myslet i na ektopické mazové žlázy, které jsou klinicky prezentovány žlutobělavými uzlíky v oblasti penisu a prepucia. Jde o neškodnou změnu. Konečně je nutné diferenciálně diagnosticky vyčlenit projevy sekundárního stadia syfilidy – condylomata lata.

TERAPIE

EBM (evidence-based medicine) studie týkající se terapie papilomavirových infekcí nejsou četné (21). V současné době je pro terapeutické účely zařazována celá řada metod. Neexistuje kauzální virová terapie. Neuspokojivý zůstává počet recidiv u všech typů terapeutických postupů. Ablativní, chemodestruktivní i imunomodulační postupy jsou na základě papilomaspecifických faktorů, spolupráce pacienta a zkušenosti lékaře srovnatelné. Rozdílů jsou v cenách a terapeutických výdajích, které ovlivní výběr nejvhodnější metody. Expertní komise německé společnosti pro STD stanovila základní principy terapie kondylomat (tab. 7 podle Henggeho, 32).

Tab. 7. Doporučené terapeutické postupy u diagnózy condylomata accuminata podle německé STD společnosti (2000) – podle U.R. Henggeho (33)

Domácí terapie	Lékařské postupy
Podofylotoxin (0,15% krém, 0,5% roztok)	kyselina trichloroctová (<85% roztok)
Imiquimod krém (5%)	kryoterapie elektrochirurgie/laser kyretáž
Interferon β gel (0,1 mil. IE/g) adjuvantně ^a	

^a Po chirurgickém výkonu laserem, elektrokauterem či po kryoterapii u recidivujících bradavic

Studie publikující analýzu náklady/efekt vykazala náklady mezi 300–400 \$ u chirurgické excize, elektrodi-sekce a užití CO₂ laseru, zatímco kryoterapie, léčba kyselinou trichloroctovou, imiquimodem či podofylinem znamenala náklady 900–1600 \$. Náklady na terapii interferonem-α až do kompletního vyhojení byly 6665 \$. Tato studie ovšem nezahrnula kalkulace počtu recidiv různých terapeutických postupů (32).

DOPORUČENÉ TERAPEUTICKÉ POSTUPY**Keratolýza**

K nejběžnějším způsobům terapie bradavic patří lokální aplikace různých lékových forem s obsahem kyseliny salicylové či mléčné. Běžné je např. užití kyseliny salicylové v elastickém kolodiu, lze ji užit i v masti. V některých zemích se provádí terapie náplastmi s obsahem

kyseliny salicylové (až 60%). Náplasti se ponechávají po dobu 48 hodin, poté se odstraní demaskované okrsky bílé kůže. Tato forma terapie je méně vhodná pro léčbu kondylomat. Je nutné krýt nepostižené okrsky kůže měkkou zinkovou pastou.

Podofylin, podofylotoxin

Již řadu let je k terapii kondylomata accuminata užíván podofylin. Podofylin je hrubým extraktem cytotoxicky působící látky z noholistů (*Podophyllum peltatum*, *Podophyllum emodi*, čeled Podophyllaceae, tzv. lignany). Nejaktivnější složkou, která vykazuje destruktivní účinek na buňky, je podofylotoxin. 20–25% roztok podofylinu je užíván v terapii kondylomata accuminata. Z řady komerčně vyráběných přípravků s obsahem podofylotoxinu, v koncentraci 0,3–0,5% v lékové formě roztoku či gelu, jmenujme např. Condyllox® či dále uvedený Wartec® v krému. Podofylotoxin je antimykoticky působící látkou; reverzibilní vazbou na tubulin zastavuje růst buněk v tzv. metafázi.

Kryoterapie

Účinek kryoterapie spočívá v tepelně indukované epidermální a dermální buněčné nekróze a trombotizaci kapilární sítě. Tekutý dusík je aplikován pomocí spreje nebo tampónem (otevřené systémy). V tzv. uzavřených kryosystémech se využívá CO₂, N₂O, přičemž je sonda přikládána na zvlhčený kožní okrsek (tzv. „wet“ technika). Terapie je prováděna v týdenních intervalech. Úspěšné je pravidelné prostřídání cyklu zmrazení – rozmrazení – opětovné zmrazení (2, 24). Terapeuticky ovlivňujeme i 1–2 mm širokou část v okolí viditelné léze (infikované bazální buňky). Díky terapeutickému zásahu se objevuje erytém, edém a často i puchýř. Ošetřené okrsky kůže se hojí zpravidla bez tvorby jizev. Efektivita terapie je udávána 60–90 %, u 25–39 % se objevují recidivy výsevu bradavic (56). Srovnávací studií za užití kyseliny trichloroctové vykazala kryoterapie téměř stejné výsledky v efektivitě, počtu recidiv a komplikací (24). Předností je ovšem nízký cenový náklad a jednoduchá aplikace.

Chirurgická terapie

Viditelné bradavice lze odstranit různými chirurgicko-ablativními postupy. Tyto postupy lze užit i u kondylomat po označení kyselinou octovou. U rozsahově drobných nálezů v oblasti sliznic často postačí lokálně aplikovaná anestetika; u rozsahově větších kožních okrsků se užívá infiltrační nebo také svodná anestezie. Efektivita chirurgické terapie je velmi vysoká. Elektrokoagulací, vaporizací CO₂ laserem a dalšími chirurgickými metodami je dosahováno až 100% zhojení (9). Excize kondylomat s aplikací podofylinu jednou týdně byla srovnávána v randomizované studii. Iniciální hojení bylo dosaženo u 93 % pacientů s chirurgickým výkonem a u 77 % pacientů léčených podofylinem (58). Plasticko-chirurgické výkony jsou ovšem spojovány s rizikem jizvení a nelze vyloučit ani recidivující infekce.

Laserová terapie/elektrochirurgické metody

Monopolárním monokauterem lze odstranit větší, zrohovatělé a exofyticky rostoucí bradavice, ploché, splývající bradavice pak spíše za užití CO₂ laseru. Také zde je aplikována tzv. „vlhká“ technika (62). Hloubka výkonu je oběma technikami exaktně kontrolovatelná. Rizikem může být vznik depigmentovaných lézí. Prospektivní randomizovaná studie Robsona vykazala i efekt za užití pulzního barvivového laseru (585 nm) (50).

Při terapii kondylomat elektrokoagulací a laserem vznikají buněčné fragmenty obsahující viry (51). Proto je nutné užití odsávacích zařízení a používání laserových ochranných masek, rukavic a brýlí.

Kyretáž, skalpelová chirurgie

Excize papilomu nebývá zpravidla indikována. Výjimku tvoří kožní změny podezřelé z malignity a karcinomy *in situ*. Rozsáhlá kondylomata v oblasti prepucia jsou někdy lépe léčena cirkumcizí než za užití laseru či elektrokoauteru (recidivy s opakovanou aplikací terapie mohou vést k reaktivní fimóze). Odstranění pomocí kyretáže či ostré lžičky po infiltrační anestezii je doporučováno zvláště u izolovaných a stopkatých lézí, často lokalizovaných v perianální oblasti, na penisu a v třísllech. Při kyretáži bradavic u dětí se doporučuje lokální anestezie EMLA náplastmi aplikovanými na 2 hodiny do okluzy. Alternativně lze užit i sprej s chlorethylem. U kyretáže a kryoterapie je důležité léčebně ovlivnit i perilezionální okrsky kůže s přítomností menších množství u HPV v bazálních buňkách.

Chemodestrukce

50–80% roztok kyseliny trichloroctové způsobí i při aplikaci na povrch bradavice (1x týdně) koagulaci buněčných proteinů a tímto způsobem nekrózu buněk (25). Pro tuto formu terapie jsou vhodné drobné lehce keratinizované bradavice a kondylomata lokalizovaná v oblasti sliznic. Roztok zasychá cca po 30 s. Efekt je udáván asi u 70–80 % takto ošetřených jedinců. Procentuální počet recidiv při užití této terapie se pohybuje v rozmezí 6 až 50 % (2, 24). Výhodou jsou nízké náklady a jednoduchá aplikace včetně bezpečnosti při použití v graviditě.

Alternativou může být poleptání kyselinou dusičnou 1x týdně. Rizikem ale může být ulcerace nepostižené kůže.

Podofylotoxin, extrakt z rostliny *Podophyllum*, je indikován k terapii drobných stopkatých lézí v oblasti zevního genitálu. V České republice je registrován přípravek Wartec®, obsahující podofylotoxin v krému. Ve formě 0,5% roztoku i 0,15% krému je užíván v SRN. Toxin inhibuje mitotické dělení vazbou na buněčné mikrotubuly s následnou nekrózou buňky.

Terapeutický cyklus zpravidla znamená aplikaci 2x denně po dobu 3 dnů, následovanou pauzou 4 až 7 dnů. K hlavním vedlejším účinkům patří tlaková citlivost, pálení, svědění a epitelové ulcerace. Lokální podráždění se zhojují po terapii. Po 1–2 cyklech užití 0,5% roztoku

podofylotoxinu dochází ke zhojení lézí u 70–90 % neobřezaných mužů (60). U žen a mužů s obřízkou je udáván efekt v méně než 50 %. Vulvární a anální změny léčené 0,15% krémem s obsahem podofylotoxinu a podaným v 1–4 cyklech vykazuje 60–80% zhojení. Počty recidiv u obou preparátů se pohybují mezi 7–38 %.

Antimetabolity

V literatuře (33) je uváděno i užití roztoku s obsahem 5-fluorouracilu (Verrumal) aplikovaného 2x denně po dobu 3–6 týdnů. Zapotřebí je opatrnosti pro reakci zdravé tkáně, byly prováděny i kombinované terapie za užití 5-fluorouracilu s lidokainem a adrenalinem (35).

Imunomodulace

V závislosti na stupni keratinizace se doporučuje aplikace imiquimodu (Aldara 5% krém) 3–5x týdně (29). Terapie je indikována pouze pro kondylomata, nevýhodu bývá délka terapie nutná k vyvolání specifické imunitní odpovědi (průměrně 8–10 týdnů). Výhodou bývá nízký počet recidiv, který je udáván pod 15 %, zatímco u jiných postupů mohou recidivy dosáhnout až 50 %. Vedlejší účinky zahrnují vznik erytému, erozí a svědění a vyskytují se častěji u pacientů s atopickou expozicí (31).

Lokální imidazochinoliny stimulují vrozenou i získanou imunitu po vazbě na intracelulární Toll-like-receptory (TLR 7, 8), což vede k produkci cytokinů typů IFN α , TNF α , IL-1 α a IFN γ (30). Tak vede ke vzniku Th1 imunitní odpovědi. V poslední době byl také popsán přímý apoptotický účinek redukcí antiapoptoticky působících Bcl-2 a cytochromu c, stejně jako rozpustných faktorů, např. TRAIL (53).

Kontaktní senzibilizace

Z hlediska historického aspektu lze připomenout i imunitní terapii bradavic, která má počátky již před 25 lety v době, kdy bylo pozorováno, že aplikace univerzálního kontaktního senzibilizátoru dinitrochlorbenzolu (DNCB) na klinicky viditelné bradavice vede ke zhojení u jedinců senzibilizovaných vůči DNCB. Udává se, že Diphencypron (DCP) nebo dinitrochlorbenzol (DNCB) indukují hapteny zprostředkovanou imunitní odpověď (typ IV hypersenzitivní reakce), která prokazuje účinek na bradavice přímou či nepřímou cestou zánětlivým infiltrátem. Kompletní zhojení při použití DNCB bylo zjištěno u 69–91 % pacientů. Nevýhodou této terapie je nežádoucí senzibilizace a autoekzémové reakce lékařského personálu (v SRN kontaktní senzibilizátory nejsou povoleny). Tato forma terapie není dnes doporučována.

DALŠÍ POSTUPY A VŠEOBECNÁ OPATŘENÍ

Vzrůstající oblibu zaznamenává ozáření infračerveným světlem. Diskutuje se o fotokoagulaci drobných kapilár jako o možném principu účinku u této formy léčby.

U plochých bradavic bývají indikovány i deriváty kyseliny vitamínu A (lokální retinoidy; 0,05 a 0,01%).

Velmi důležitá jsou všeobecná opatření: např. lehká prodyšná obuv, prevence vlhkého chladného prostředí na končetinách (suché nohy, péče o meziprstní prostory). Při akrální lokalizaci potíží nutno doporučit zákaz kouření, nikotin vede ke zhoršení akrálního prokrvení.

TERAPEUTICKÉ POSTUPY, KTERÉ NEJSOU VŠEOBECNĚ DOPORUČOVÁNY

Interferon

Použití interferonu (IFN), cytokinu s antivirovým a antitumorózním imunomodulačním účinkem, bylo studováno u kondylomat ve 3 aplikačních formách – lokální, intralezionální a systémově podané formě. Primární lokální a systémová terapie IFN se při srovnání s placebem či podofylinem neprokázala jako efektivní. Určitá odpověď byla zaznamenána při intralezionální aplikaci přirozených a rekombinantních IFN. Tato forma terapie však nenalezla pro bolestivost a nákladnost širší uplatnění (9).

Cidofovir

Cidofovir, acyklický nukleosidfosfonát s antivirovou aktivitou namířenou vůči různým virovým DNA byl užít ve formě 1% krému u kondylomata accuminata a u atypických lokalizací. Příznivá odezva byla zjištěna asi u poloviny takto léčených případů (30). K lokálním vedlejším účinkům patří zarudnutí, svědění a bolestivost. Jsou ovšem dobře tolerovatelné. Pozitivní odezva byla pozorována i u HIV pacientů s kondylomaty a s molusky, stejně jako u erythroplasia Queyrat.

Fotodynamická terapie (PDT)

Lokální fotodynamická terapie s užitím 5-aminolevulinové kyseliny (ALA) jako fotosenzibilizátoru byla experimentálně užita i u papilomů a kondylomat (17, 20). Vyšetření u 38 pacientů s vaginální a vulvární intraepiteliou neoplazií nebo s kondylomaty vykázalo příznivý efekt u 57, příp. 66 % (18). Výhodou je detekce subklinických lézí pomocí fluorescence, nevýhodou pak bolestivost terapie a horší odpověď u silněji keratinizovaných bradavic.

Další substance s potencionálním účinkem

Iodoxuridin jako nukleosidový analog s antivirovou aktivitou proti HSV a VZV (varicella zoster virus) a Polyphenon E jako extrakt zeleného čaje (obsahující polyfenoly typu katechinu a flavan-3 oleje) jsou látkami klinicky testovanými v současné době. V minulosti byl lokálně použit bleomycin; tato forma terapie hraje dnes podřadnou roli.

TERAPEUTICKÉ VÝZVY

Kondylomata v graviditě

Zejména v prvních dvou trimestrech těhotenství dochází k rychlému šíření i zvětšování velikosti stávajících

kondylomat. Spoluzodpovědnost za tento fenomén je přičítána imunologické toleranci. Je možný přenos infekce na novorozence (transplacentární, perinatálně či po porodu). Není vyjasněná oprávněnost císařského řezu v prevenci dětské infekce. Při excesivním nálezu s obstrukcí porodních cest a s rizikem závažných těžkých krevních ztrát, je indikován císařský řez. Přítomnost kondylomat při porodu představuje riziko vývoje juvenilní papilomatózy laryngu 1:400. Je doporučena terapie kondylomat na konci těhotenství. Preparáty typu imiquimodu, aplikace roztoku podofylinu a interferonu nejsou v graviditě indikovány; možná je indikace léčby kyselinou trichloroctovou, kryoterapií a CO₂ laserem (12).

Kondylomata u dětí

Vyskytují se zřídka; přenos infekce se děje převážně asexuální cestou. Na infekci papilomaviry je třeba pomyslet při přítomnosti viditelných i subklinických změn v době porodu. Ve výjimečných případech může být zaznamenáno sexuální zneužití. Perzistují-li kondylomata, lze indikovat podle nálezu lokálně destruktivní postupy jako kryoterapii, ostrou lžičku, elektrokaustiku a laserové ošetření při krátkodobé narkóze. Význam indikace imiquimodu v dětském věku nebyl dosud určen.

Intraanální kondylomata

V análním kanálu se vyskytují 2 různé typy epitelu v tzv. transformační zóně. Obdobně jako u karcinomu cervixu lze prokázat ve tkáňových vzorcích análního karcinomu DNA HPV typů 16 a 18. U HIV pozitivních pacientů a u mužů s receptivním análním stykem často nacházíme nízkou- i vysoce rizikové HPV subtypy. Na základě lokalizace a faktorů prostředí u intraanálních kondylomat je stanovení vhodné terapie obtížné. Po chirurgickém snesení intraanálních kondylomat se u 40 % pacientů objevují recidivy. V literatuře se objevily zmínky o úspěšném použití análních tampónů s imiquimodem (36).

HPV infekce u orgánově transplantovaných a HIV pozitivních pacientů

Zvláštností většiny imunosuprimovaných pacientů je fakt, že ve vyšetřovaných lézích je prokazatelné více HPV virů. Klinické manifestace jsou rozsahově závažnější a úpornější, což je vysvětlitelné sníženou imunokompetencí. K výskytu dlaždícobuněčného karcinomu análního kanálu či cervixu dochází se signifikantně sníženou latentí (28).

Virová onkogeneze

Důležitým předpokladem v indukci epitelových tumorů HPV je schopnost virů stimulovat abnormální buněčný růst (zvýšená proliferace) a vytvořit podmínky pro vznik chronické infekce. Vedle benigních tumorů jsou infekce HPV asociovány s řadou maligních, epitelových tumorů, přičemž největší roli hraje karcinom cervixu. Četné epidemiologické a molekulárně-biologické studie jedno-

značně prokázaly etiologický význam infekcí genitálními vysoce rizikovými typy pro vývoj karcinomu cervixu (64). U jiných HPV asociovaných (pre)maligních lézí jako např. u skupiny nemelanocytárních kožních tumorů, je etiologický význam HPV infekcí nejasný. U nemelanocytárních kožních tumorů, ke kterým řadíme dlaždícobuněčný karcinom a prekancerózy (aktinické keratózy, morbus Bowen) stejně jako bazocelulární karcinomy, pravidelně nacházíme DNA HPV různých typů (hlavně skupina B1). To ale zjišťujeme i u zdravé kůže (61). U dlaždícobuněčného karcinomu pacientů s EV často zjišťujeme HPV typy 5 a 8.

Počet kopií virových DNA u kožních nemelanocytárních tumorů je jak u imunosuprimovaných, tak u imunokompetentních jedinců velmi nízký. Pravděpodobně jsou kožní HPV důležité u kožních nemelanocytárních tumorů v iniciaci a progresi tumoru („Hit and Run“ mechanismus), nicméně na rozdíl od karcinomu cervixu nejsou důležité pro zachování maligního fenotypu. To může vysvětlit i nezbytnost kofaktorů jako mutací indikujících UV světla či imunosuprese při vzniku kožních nemelanocytárních tumorů (46). Ve vztahu k roli UV světla a HPV při vzniku nemelanocytárních kožních tumorů bylo navíc prokázáno, že jsou u různých kutánních HPV UV světlem nepřímo stimulovány promotory odpovědné za expresi E6.

HPV infekce sama o sobě není dostatečným faktorem vzniku karcinomu cervixu či análního karcinomu. K vývoji tumorů dochází pouze u malého množství infikovaných pacientů. Zralé virové částice nejsou u tumorů prokazatelné, nicméně virová DNA perzistuje. Z perzistující DNA jsou exprimovány geny E6 a E7 a rozvíjejí svou onkogenní aktivitu. Interagují s buněčnými proteiny, které se účastní kontroly buněčného cyklu. Mimo jiné inaktivují buněčné tumor potlačující proteiny p53 (tzv. „strážce genomu“) (E6) a p RB (E7). To ovlivňuje diferenciaci infikovaných buněk a vede ke zvýšené proliferaci, genetické nestabilitě a k akumulaci onkogenních mutací. Jako odpověď na poškození buněčné DNA dochází ke zvýšení exprese p53. p53 aktivuje různé buněčné geny, které indukují buď setrvání buněčného cyklu ve fázi G1 (následně je možná reparace buněčných poškození před přechodem v tzv. S fázi) nebo k programované smrti buněk (apoptóza – eliminace poškozených buněk) (32).

HPV vakcinace

U zvířat byl prokázán ochranný potenciál neutralizujících kapsidových protilátek vůči infekčním HPV. Dochází k rozvoji očkovacích látek. L1 kapsid (pozdní strukturální protein) je vysoce imunogenní a jeho napodobeniny (tzv. „virus-like particles“) neobsahují DNA (s možnými onkogenními vlastnostmi). Protilátky proti L1 jsou nicméně typově specifické. Preventivní vakcíny k profylaxi s HPV asociovanými neoplazii (DNA vakcinace) je nutné odlišit od léčebných vakcín k terapii manifestních HPV lézí (32). Terapeutické vakcinační strategie jsou hypoteticky založeny na buněčné imunitní odpovědi proti

časným proteinům HPV, které představují onkoproteiny, ale současně i antigeny tumoru. Tzv. chimérické „viru podobné částice“, obsahující jak kapsid, tak onkoproteiny, mohou (stejně jako DNA vakcinace) vyvolat buněčnou či humorální imunitní odpověď.

LITERATURA ČÁST I (ONEMOCNĚNÍ PŮSOBENÁ HERPES SIMPLEX VIRY)

1. BUXBAUM, S., GEERS, M., GROSS, G. Epidemiology of herpes simplex virus types 1 and 2 in Germany, what has changed? *Med Microbiol Immunol*, 2003, 192, p. 177–181.
2. CENTER FOR DISEASE CONTROL AND PREVENTION. *Sexually transmitted diseases treatment guidelines*, 2002, MMWR 51, No. RR–6.
3. COREY, L., ADAMS, HG., BROWN, Z., HOLMES, K. Genital herpes simplex virus infections: clinical manifestations, course and complications. *Ann Intern Med*, 1983, 98, p. 958–972.
4. COREY, L., WALD, A., CELUM, CL., et al. The effects of herpes simplex virus-2 on HIV-1 acquisition and transmission: a review of two overlapping epidemics. *J Acquir Immune Defic Syndr*, 2004, 35, p. 435–445.
5. FITZPATRICK, TB., et al. *Dermatology in general medicine*. 4th ed. 1993, 2, p. 2507–2511.
6. FRENKEL, LM. Herpes simplex virus infections in adolescents. *Adolesc Med*, 2003, 6, p. 65–68.
7. GROSS, G. Klinik und Therapie der HSV-1-und-HSV-2-Infektionen. In: Ring J., Zander A.R., Malin J.P. (Hrsg). *Diagnostik und Therapie von Herpesvirus-Infektionen*, G. Braun-Fachverlag, 1995, S. 41–62.
8. GROSS, G., DOERR, HW. Atypische herpes simplex virus 2 Manifestationen an Hand. *Hautarzt*, 2001, 52, S. 808–811.
9. GROSS, G. Herpes-simplex-Virusinfektionen. *Hautarzt* 2004, 55, S. 818–830.
10. GUBINELLI, E., COCUROCCIA, B., LAZZAROTTO, T. Nodular perianal herpes simplex with prominent plasma cell infiltration. *Sex Transm Dis*, 2003, 30, p.157–159.
11. KOHL, S. Neonatal herpes simplex virus infection. *Clin Perinatol*, 1997, 24, p. 129–150.
12. LEIGH, IM., MOWBRAY, JF., LEVENE, GM. Recurrent and continuous erythema multiforme – a clinical and immunological study. *Clin Exp Dermatol*, 1985, 10, p. 58–67.
13. MALKIN, JE. Epidemiology of genital herpes simplex virus infection in developed countries. *Herpes 11* (Suppl. 1), 2004, p. 2A–23A.
14. MINDEL, A. Psychological and psychosexual implications of herpes simplex virus infections. *Scand J Infect Dis Suppl*, 1996, 100, p. 27–32.
15. PETERSEN, E., DOERR, HW., GROSS, G. et al. Herpes genitalis. *Dtsch Arztebl*, 1999, 38, S. 2358–2364.
16. ROBERTS, CM., PFISTER, JR., SPEARS, SJ. Increasing proportion of herpes simplex virus type 1 as a cause of genital herpes infection in college students. *Sex Transm*, 2003, 30, p. 797–800.
17. STAGNO, S., WHITLEY, RJ. Herpesvirus infections in the neonate and children. In: Holmes K.K., Mardh P.A., Sparling P.F. et al. (eds). *Sexually transmitted diseases*, 2nd ed., Mc Graw Hill, New York, 1990, p. 863–888.
18. STANBERRY, LR., SPRUANCE, SL., CUNNINGHAM,

AL. Glycoprotein-D-adjuvant vaccine to prevent genital herpes. *N Engl J Med*, 2002, 347, p. 1652–1661.

19. WALD, A., LINK, K. Risk on human immunodeficiency virus infection in herpes simplex virus type 2-seropositive persons: a meta-analysis. *J Infect Dis*, 2002, 185, p. 45–52.
20. WESTON, WL., MORELLI, JG. Herpes simplex virus-associated erythema multiforme in prepubertal children. *Arch Pediatr Adolesc Med*, 1997, 151, p. 1014–1016.
21. WHITLEY, RJ., ROIZMAN, B. Herpes simplex virus infections. *Lancet*, 2001, 357, p. 1513–1518.

LITERATURA ČÁST II (ONEMOCNĚNÍ PŮSOBENÁ LIDSKÝMI PAPILOMAVIRY)

1. ABBEY, LM., PAGE, DG., SAWYER, DR. The clinical and histopathologic features of a series of 464 oral squamous cell papillomas. *Oral Surg Oral Med Oral Pathol*, 1980, 49, p. 419–428.
2. ADBULAH, AN., WALZMANN, M., WADE, A. Treatment of external genital warts comparing cryotherapy and trichloroacetic acid. *Sex Transm Dis*, 1993, 20, p. 344–345.
3. ACKERMAN, LV. Verrucous carcinoma of the oral cavity. *Surgery*, 1948, 23, p. 670–678.
4. ADLER-STORTHZ, K., FICARRA, G., WOODS, KV. Prevalence of Epstein-Barr virus and human papillomavirus in oral mucosa of HIV-infected patients. *J Oral Pathol Med*, 1992, 21, p. 164–170.
5. AIBA, S., ROKEGO, M., TAGAINI, H. Immunohistological analysis of the phenomenon of spontaneous regression of numerous flat warts. *Cancer*, 1986, 58, p. 1246–1251.
6. AXELL, T., PINDBORG, JJ., SMITH, CJ., VAN DER WAAL, I. Oral white lesions with special reference to precancerous and tobacco-related lesions: conclusions of an international symposium held in Uppsala, Sweden, May 18–21, 1994. *J Oral Pathol Med*, 1996, 25, p. 49–54.
7. BAL, V., McLNDOE, A., DENTON, G. Antigen presentation by keratinocytes induces tolerance in Human T cells. *Eur Immunol*, 1990, 20, p. 1893–1897.
8. BASSIOUKAS, K., DANIELIDES, V., GEORGIU, I. Oral focal epithelial hyperplasia. *Eur J Dermatol*, 2000, 10, p. 395–397.
9. BEUTNER, KR., WILEY, DJ., DOUGLAS, JM. Genital warts and their treatment. *Clin Infect Dis*, 1999, 28, p. 537–556.
10. BONNEZ, W., DA RIN, C., ROSE, RC. Use of human papillomavirus type 11 virions in an ELISA to detect specific antibodies in humans with condylomata acuminata. *J Gen Virol*, 1991, 72, p. 1342–1347.
11. BUTLER, S., MOLINARI, JA., PLEZIA, RA. Condyloma acuminatum in the oral cavity: four cases and a review. *Rev Infect Dis*, 1988, 10, p. 544–550.
12. CENTERS FOR DISEASE CONTROL AND PREVENTION. *Sexually transmitted disease treatment guidelines*, 2002, MMWR, 2002, 51, p. 53–57.
13. CHANG, F., SYRJÄNEN, S., NUUTINEN, J. Detection of human papillomavirus (HPV) DNA in oral squamous cell carcinomas by in situ hybridization and polymerase chain reaction. *Arch Dermatol Res*, 1990, 282, p. 493–497.
14. CIUFFO, G. Innesso positivo noc filtrato di verruca volgare. *Giorn Ital Mal Venerol*, 1907, 48, p. 12–17.
15. COLEMAN, N., BIRLEY, HD., RENTON, AM. Immunological events in regressing genital warts. *Am J Clin Pathol*, 1994, 102, p. 768–774.
16. FAZEL, N., WILCZYNSKI, S., LOWE, L., SU, LD. Clini-

- cal histopathologic, and molecular aspects of cutaneous human papillomavirus infections. *Dermatol Clin*, 1999, 17, p. 521–536.
17. FEHR, MK., CHAPMAN, CF., KRASLEVA, T. Selective photosensitizer distribution in vulvar condyloma acuminatum after topical application of 5-aminolevulinic acid. *Am J Obstet Gynecol*, 1996, 174, p. 951–957.
 18. FEHR, MK., HORNUNG, R., DEGEN, A. Photodynamic therapy of vulvar and vaginal condyloma and intraepithelial neoplasia using topically applied 5-aminolevulinic acid. *Lasers Surg Med*, 2002, 30, p. 273–279.
 19. FRANCESCHI, S., BIDOLI, E., HERRERO, R., MUNOZ, N. Comparison of cancers of the oral cavity and pharynx worldwide: etiological clues. *Oral Oncol*, 2000, 36, p. 106–115.
 20. FRANK, RG., BOS, JD. Photodynamic therapy for condylomata acuminata with local application of 5-aminolevulinic acid. *Genitourin Med*, 1996, 72, p. 70–71.
 21. GIBBS, S., HARVEY, I., STERLING, JC., STARK, R. Local treatments for cutaneous warts. *Cochrane Database Syst. Rev.* 2003, 3, CDOO1781. *Cochrane Database Syst Rev*, 2001, CDOO1781.
 22. GIOVANELLI, L., CAMPISI, G., LAMA, A. Human papillomavirus DNA in oral mucosal lesions. *J Infect Dis*, 2002, 185, p. 833–8.
 23. GISSMANN, L. Immunologic responses to human papillomavirus infection. *Obstet Gynecol Clin North Am*, 1996, 23, p. 625–626.
 24. GODLEY, MJ., BRADBEER, CS., GELLAU, M. Cryotherapy compared with trichloroacetic acid in treating genital warts. *Genitourin Med*, 1987, 63, p. 390–392.
 25. GROSS, G., TYRING, SK., von KROGH, G., BARRASSO, R. External genitalia: Treatment in: Gross G., Barrasso R. (eds) *Human papilloma virus infection: a clinical atlas. Ullstein Mosby*, Berlin Wiesbaden, 1997, p. 365–376.
 26. HEID, CA., STEVENS, J., LIVAK, WK. Real-time quantitative PCR. *Genome Res*, 1996, 6, p. 986–949.
 27. HEIM, K., CHRISTENSEN, ND., HÖPFL, R. Serum IgG, IgM and IgA reactivity to human papillomavirus types 11 and virus like particles in different gynecologic patient groups. *J Infect Dis*, 1995, 172, p. 395–402.
 28. HENGGE, U. Spektrum der HPV-Infektion in der Dermatologie: Besonderheiten bei Organtransplantierten und HIV-Patienten. In: U. Hengge(Hrsq) *HPV-Infektionen und Neoplazien der Haut. UNI-MED*, 2003, Bremen.
 29. HENGGE, UR., ESSER, S., SCHULTEWOLTER, T. Self-administered topical 5% imiquimod for the treatment of common warts and molluscum contagiosum. *Br J Dermatol*, 2000, 143, p. 1026–1031.
 30. HENGGE, UR, TIETZE, M. Successful treatment of recalcitrant condyloma with topical cidofovi. *Sex Transm Inf*, 2000, 76, p. 14.
 31. HENGGE, UR., BENNINGHOFF, B., RUZICKA, T., GOOS, M. Topical immunomodulators-progress towards treating inflammation, infection, and cancer. *Lancet Infect Dis*, 2001, 1, p. 189–198.
 32. HENGGE, UR. Papillomaviruskrankungen. *Hautarzt*, 2004, 55, S. 841 – 854.
 33. HERRERO, R., CASTELLSAGUE, X., PAWLITA, M. Human papillomavirus and oral cancer: the International Agency for Research on Cancer multicenter study. *J Natl Cancer Inst*, 2003, 95, p. 1772–1783.
 34. HOWLEY, PM., LOWY, DR. Papillomaviruses and their replication. In: Knipe D.M., Howley P.M. (eds) *Fields virology*, 4th ed. *Lippincott Williams & Wilkins*, Philadelphia, 2001, p. 2197–2229.
 35. ISCIMEN, A., AYDEMIR, E., GOKSUGUR, N., ENGIN, B. Intralesional 5-fluorouracil, lidocaine and epinephrine mixture for the treatment of verrucae: a prospective placebo-controlled, single-blind randomized study. *J Eur Acad Dermatol Venereol*, 2004, 18, p. 455–458.
 36. KASPARI, M. Therapie von Condylomata acuminata. In: Hengge U. (Hrsg) *HPV-Infektionen und Neoplazien der Haut. UNI-MED*, 2003, Bremen.
 37. KELLOKOSKI, JK., SYRJÄNEN, SM., CHANG, F. Southern blot hybridization and PCR in detection of oral human papillomavirus (HPV) infections in women with genital HPV infections. *J Oral Pathol Med*, 1992, 21, p. 459–464.
 38. LOOKINGBILL, DP., KREIDER, JW., HOWETT, MK. Human papillomavirus type 16 in bowenoid papulosis, intraoral papillomas, and squamous cell carcinoma of the tongue. *Arch Dermatol*, 1987, 123, p. 363–368.
 39. LÖRINCZ, AT. Diagnosis of human papillomavirus infection by the new generation of molecular DNA assays. *Clin Immunol Newsl*, 1992, 12, p. 123–128.
 40. MAJEWSKI, S., JABLONSKA, S. Do epidermodysplasia verruciformis human papillomaviruses contribute to malignant and benign epidermal proliferations? *Arch Dermatol*, 2002, 138, p. 649–654.
 41. MASCHKE, J., HENGGE, UR. Therapy of the focal epithelial hyperplasia (Heck's disease) with 5% of imiquimod. *Z Hautkr*, 2002, 77, p. 191–193.
 42. MASSING, AM., EPSTEIN, WL. Natural history of warts. *Arch Derm*, 1963, 87, p. 306–310.
 43. MELCHERS, WJ., van DEN BRULE, ACJ., WALBOOMERS, JMM.: Increased detection rate of human papillomavirus in cervical scrapes by the polymerase chain reaction as compared to modified FISH and Southern blot analysis. *J Med Virol*, 1989, 27, p. 329–335.
 44. MILLER, CS., WHITE, DK. Human papillomavirus expression in oral mucosa, premalignant conditions, and squamous carcinoma: a retrospective review of the literature. *Oral Surg Oral Med Oral Pathol Oral Radiol Endod*, 1996, 82, p. 57–68.
 45. ORTH, G. Epidermodysplasia verruciformis. In: Salzman NP., Howley PM. (eds) *The papovaviridae, the papillomaviruses*, Plenum Press, New York, 1987, p. 199–235.
 46. PFISTER, H., TER SCHEGGET, J. Role of HPV in cutaneous premalignant and malignant tumors. *Clin Dermatol*, 1997, 15, p. 335–347.
 47. PFISTER, H., HETTICK, I., RUNNE, U. Characterization of human papillomavirus type 13 from focal epithelial hyperpla. *Heck lesions, J Virol*, 1983, 47, p. 363–366.
 48. RAMOZ, N., RUEDA, LA., RUEDA, B. Mutations in two adjacent novel genes are associated with epidermodysplasia verruciformis. *Nature Genet*, 2002, 32, p. 1–3.
 49. RINGSTRÖM, E., PETERS, E., HASEGAWA, M. Human papillomavirus type 16 and squamous cell carcinoma of the head and neck. *Clin Cancer Res*, 2002, 8, p. 3187–3192.
 50. ROBSON, KJ., CUNNINGHAM, NM., KRUZAN, KL. Pulsed-dye laser versus conventional therapy in the treatment of warts: a prospective randomized trial. *J Am Acad Dermatol*, 2000, 43, p. 275–280.
 51. SAWCHUK, WS., WEBER, PJ., LOWY, DR., DZUBOW, LM. Infectious papillomavirus in the vapor of warts treated with carb dioxide laser or electrocoagulation: detection and protection. *J Am Dermatol*, 1989, 21, p. 41–49.

52. SCHOCK, RK., WOOD, W. Familial focal epithelial hyperplasia. *Oral Surg*, 1969, 28, p. 598–602.
53. SCHON, M., BONG, AB., DREWNIOK, C. Tumor-selective induction of apoptosis and the small-molecule immune response modifier imiquimod. *J Natl Cancer Inst*, 2003, 95, p. 1138–1149.
54. SHEAR, M., PINDBORG, JJ. Verrucous hyperplasia of the oral mucosa. *Cancer*, 1980, 46, p. 1855–1862.
55. STONE, K., BECKER, T., HADGU, A., KRAUS, S. Treatment of genital warts: a randomized clinical trial comparing podophyllin, cryotherapy, and electrodesiccation. *Genitourin Med*, 1990, 66, p.16–19.
56. SYRJÄNEN, K., SYRJÄNEN, S. Papillomavirus infections in human disease. *J Wiley & Sons*, New York, 2000, p. 1–615.
57. SYRJÄNEN, S., PURANEN, M. Human papillomavirus infections in children: the potential role of maternal transmission. *Rev Oral Biol Med*, 2000, 11, p. 259–274.
58. THOMSON, JPS., GRACE, RH. The treatment of perianal and anal condyloma: a new operative technique. *J R Soc Med*, 1978, 71, p. 180–185.
59. van DUIN, M., SNIJDERS, PJ., SCHRIJNEMAKERS, HF. Human papillomavirus 16 load in normal and abnormal cervix scrapes: an indicator of CINII/III and viral clearance. *Int J Cancer*, 2002, 98, p. 590–595.
60. von KROGH, G., LACEY, CJN., GROSS, G. European course on HPV associated pathology: guidelines for primary care physicians for the diagnosis and management of anogenital warts. *Sex Transm Inf*, 2000, 76, p. 162–168.
61. WIELAND, U., RITZKOWSKY, A., STOLTIDIS, M. Papillomavirus DNA in basal cell carcinomas of immunocompetent patients: an accidental association? *J Invest Dermatol*, 2000, 115, p. 124–128.
62. WIENERT, V. Therapeutische Möglichkeiten bei virusinduzierten anorektalen Tumoren. In: Mahlke G., Mann C.V., Will G.H. (Hrsg). *Aktuelle Koloproktologie*, Edition Nymphenburg, München, 1987, s. 173–177.
63. ZHOU, J., STENZEL, DJ., SUN, XY., FRAZER, IH. Synthesis and assembly of infectious bovine papillomavirus particles in vitro. *J Gen Virol*, 1993, 74, p. 763–768.
64. ZUR HAUSEN, H. Papillomaviruses and cancer: from basic studies to clinical application. *Nat Rev*, 2002, 2, p. 342–349.

Došlo do redakce 1. 6. 2006

MUDr. Miloslav Salavec, CSc.

Klinika nemocí kožních a pohlavních FN a LF UK

Sokolská 58I

500 05 Hradec Králové

EDIČNÍ PLÁN

Česko-slovenská dermatologie, 81. ročník, rok 2006

Číslo 6: Nemoci z poruch metabolismu

Česko-slovenská dermatologie, 82. ročník, rok 2007

Číslo 1: Psychodermatologie

Číslo 2: Venerologie – diagnostika chorob

Číslo 3: Genetika v dermatologii

Číslo 4: Těhotenské dermatózy

Číslo 5: Flebologie

DOŠKOLOVÁNÍ LÉKAŘŮ – KONTROLNÍ TEST

VIROVÁ ONEMOCNĚNÍ KŮŽE A SLIZNIC PŮSOBENÁ HERPES SIMPLEX VIRY A LIDSKÝMI PAPILOMAVIRY

Kontrolní test

- Nejčastější příčinou přenosu HSV infekcí je:
 - asymptomatické vylučování viru na sexuálního partnera
 - kapénková infekce
 - přímý kontakt s akutní lézí infekce HSV
 - žádná z výše uvedených možností
- Herpes genitalis je působen:
 - výhradně HSV-2 typem viru
 - výhradně HSV-1 typem
 - oběma typy HSV
 - žádná z uvedených možností
- Počet postižených jedinců herpes labialis je udáván:
 - ve 20–40 %
 - v 40 %
 - v 80 %
 - ve 100 %
- Séropozitivita HSV-2 ovlivňuje riziko HIV infekce a HIV přenosu následujícím způsobem:
 - zvyšuje riziko
 - snižuje riziko
 - vůbec neovlivňuje riziko HIV infekce
 - vztahy a event. ovlivnění nejsou uváděny ve statisticky významných číslech
- Jistá diagnostická metoda HSV infekce spočívá v:
 - průkazu viru (buněčné kultury)
 - průkazu specifických protilátek proti HSV
 - pouhém zhodnocení klinického nálezu
 - provedení testu tzv. exfoliativní cytologie s průkazem cytopatického efektu HSV v epitelových buňkách
- Prvotním cílem terapie primárních HSV infekcí je:
 - snižování replikace viru
 - zkrácení doby bolestivosti
 - profylaxe systémových komplikací
 - všechny uvedené možnosti
- Humorální imunitní odpověď proti HPV prokazujeme u % pacientů:
 - 100 %
 - 50 %
 - 10 %
 - 0 %
- V terapii verrucae planae juveniles lze užít následující postupy:
 - lokálně aplikované deriváty kyseliny vitamínu A
 - kyretáž
 - ablativní lasery
 - všechny uvedené postupy
- K anogenitálním infekcím asociovaným s HPV infekcí řadíme:
 - condylomata accuminata
 - bowenoidní papulózu
 - condylomata gigantea Buschke-Löwenstein
 - všechny uvedené jednotky
- V graviditě lze užít při terapii condylomata accuminata následující metody:
 - imunomodulační léky typu imiquimodu
 - kryoterapii
 - interferon
 - podofylin

Správným zodpovězením otázek kontrolního testu získáte 6 kreditů kontinuálního vzdělávání lékařů ČLK.

Správné odpovědi na otázky kontrolního testu budou uveřejněny v příštím čísle časopisu. Ti z vás, kteří chtějí získat 6 kreditů a být zařazeni do slosování o ceny 81. ročníku časopisu roku 2006, necht' zašlou správné odpovědi na kontrolní test na adresu redakce vždy nejpozději do jednoho měsíce od vydání daného čísla.

Správné odpovědi na otázky kontrolního testu k článku:

Cetkovská P.: Autoimunitní bulózní dermatózy

Správné odpovědi: 1c, 2a, 3c, 4d, 5b, 6c, 7b, 8a, 9d, 10a