

Srovnání účinnosti dvou fotosenzibilizátorů ve fotodynamické terapii kožních nádorů

Kacerovská D.¹, Pizinger K.¹, Resl V.¹, Cetkovská P.¹, Jirsa M.^{†2}, Šmíd F.²

¹Dermatovenerologická klinika LF UK a FN v Plzni
přednosta prof. MUDr. Vladimír Resl, CSc.

²Ústav klinické biochemie a lékařské diagnostiky UK 1.LF a VFN v Praze – hepatologická laboratoř
vedoucí doc. MUDr. Libor Vítek, PhD.

Souhrn

Srovnání účinnosti dvou fotosenzibilizátorů ve fotodynamické terapii kožních nádorů

Cíl: Porovnání účinnosti dvou fotosenzibilizátorů ve fotodynamické terapii (PDT) kožních nádorů, a to 20% hydrochloridu 5-aminolevulové kyseliny a potenciálního senzibilizátoru hypericinu.

Metodika: Celkem bylo do souboru zařazeno 41 nemocných s aktinickými keratózami, bazocelulárním karcinomem a morbus Bowen. Tito pacienti byli rozděleni do dvou skupin podle použitého fotosenzibilizátoru. Dávka záření při PDT byla 75 J/cm². Počet terapií byl v průměru 6. V případě bazaliomů a morbus Bowen byla před zahájením a po ukončení PDT provedena kontrolní biopsie. Získané výsledky byly zpracovány standardní univariální analýzou.

Výsledky: Relativní četnost, tj. % zastoupení zhojených a nezhojených pacientů se sledovanými diagnózami, se nelišila při použití 5-aminolevulové kyseliny nebo hypericinu jako fotosenzibilizátoru.

Závěr: Ve zkoumaných skupinách a podskupinách nebyly prokázány statisticky významné rozdíly v účinnosti hydrochloridu 5-aminolevulové kyseliny a hypericinu. Lze předpokládat, že výsledky jsou ovlivněny malým počtem dosud zařazených pacientů, ale ve studii se nadále pokračuje.

Klíčová slova: fotodynamická terapie – kožní nádory – 5-aminolevulová kyselina – hypericin

Summary

Comparison of Efficacy between the Two Photosensitizers in the Photodynamic Therapy of Cutaneous Tumours

Objective: Comparison of efficacy of the 20% hydrochloride 5-aminolevulinic acid photosensitizer and a potential sensitizer hypericin in the photodynamic therapy (PDT) of cutaneous tumours.

Methods: The group of 41 patients with diagnosis of actinic keratosis, basal cell carcinoma and Bowen disease was studied. They were divided in two groups according to the photosensitizer used. The PDT radiation dose was 75 J/cm². The mean number of treatments was 6. In cases of basal cell carcinomas and Bowen disease the biopsy was performed before and after the treatment. The results were evaluated by the standard univariational analysis.

Results: The relative frequency, i.e. proportion of healed and non-healed patients in all diagnoses was the same after the use of 5-aminolevulinic acid or hypericin sensitizers.

Conclusion: In the studied groups and subgroups no statistically significant differences in the efficacy of 5-aminolevulinic acid hypericin were observed. It is assumed that the results are influenced by a low number of included patients but the study still continues.

Key words: photodynamic therapy – cutaneous tumours – 5-aminolevulinic acid – hypericin

Studie podpořena grantem IGA MZ ČR NR/7901-3

Práce byla prezentována na 11. Pražském dermatologickém sympoziu 15.–17. 9. 2005 jako přednáška

ÚVOD

Fotodynamická terapie (PDT) je považována za velmi perspektivní metodu pro léčbu solidních malignit. Její širší uplatnění v praxi je ale stále brzděno vysokými ekonomickými náklady, a to jak ze strany fotosenzibilizátorů (PS) tak i kvalitních ozařovacích přístrojů různé provenience. Proto je snahou zavést do praxe i další nové fotosenzibilizátory, které jsou chemicky odlišné od nejčastěji používaných fotosenzibilizujících látek (5-aminolevulová kyselina) a jsou ekonomicky dostupnější.

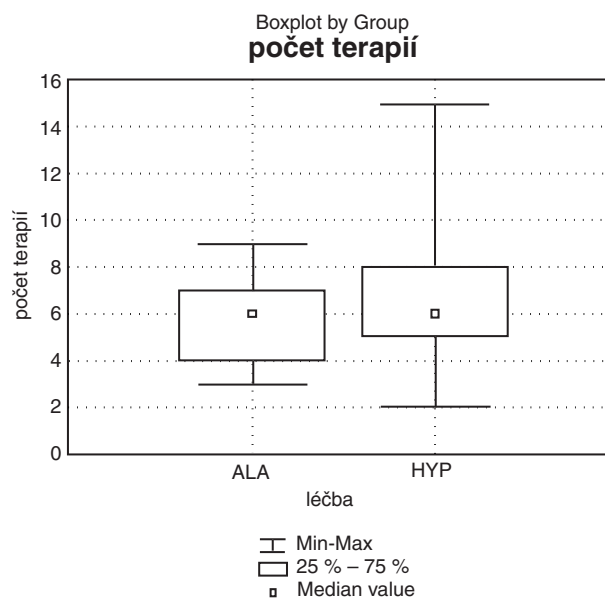
Na Dermatovenerologické klinice LF UK a FN v Plzni probíhá studie, jejímž cílem je porovnat účinnost dvou fotosenzibilizátorů v PDT kožních nádorů a prekanceróz. V tomto sdělení popisujeme první výsledky naší práce.

METODIKA

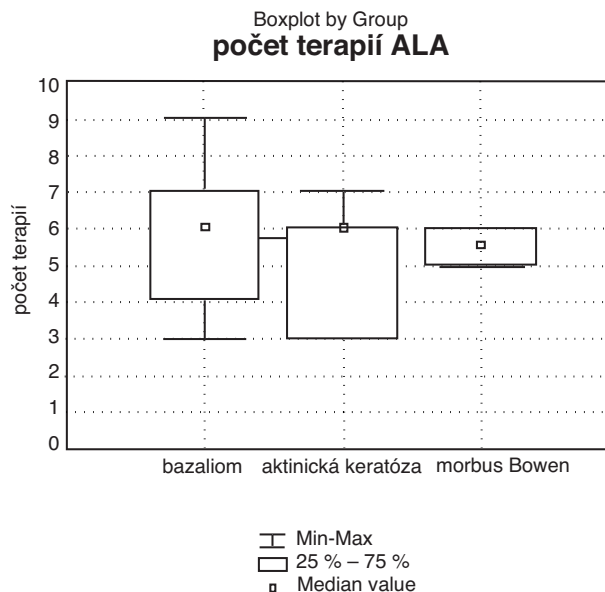
Od ledna 2004 do července 2005 bylo léčeno fotodynamickou terapií celkem 41 osob s kožními prekancerózami a nádory (16 žen a 25 mužů ve věku od 32 do 84 let). Tento soubor pacientů byl náhodně rozdělen do 2 skupin. Ve skupině A byl jako PS použit 20% hydrochlorid 5-aminolevulové kyseliny v gelu (ALA), ve skupině B hypericin v extraktu z třezalkové natě (HYP). Oba PS byly aplikovány lokálně na léčený projev a do 1cm širokého lemu v jeho bezprostředním okolí pod okluzivní náplast (Tegaderm, 3M). Doba latence v případě ALA byla 3 hodiny, v případě HYP byla vzhledem k jiné aplikační formě (tekuté nosné médium) zvolena kratší doba latence, a to 2 hodiny. Po uplynutí této doby byly zbytky nevstřebaného PS smyty fyziologickým roztokem a bylo ověřeno jeho vychytání v léčeném ložisku Woodovou lampou.

Následně byl daný projev ozařován lampou Rebeca RBC 051 (firma Precioza Turnov, Česká Republika), která byla od dubna 2004 nahrazena novou lampou Medeikonos PDT (lampa Medeikonos PDT, Model 200, Medeikonos AB, Gothenburg, Švédsko). Tato lampa byla stejně jako Rebeca RBC 051 zdrojem nekoherentního červeného světla v rozmezí vlnových délek 580–680 nm. Jejimi výhodami oproti předcházejícímu zdroji bylo snadné nastavení dávky v rozmezí 10–150 J/cm² a možnost ozáření větší plochy (100x100 mm) spojené s rovnoměrnou distribucí světelné energie v takto ozařovaném místě. Zvolená dávka záření byla 75 J/cm². Vzhledem k malému počtu nemocných léčených lampou Rebeca (12 osob) nelze statisticky významně porovnat úspěšnost terapie při použití obou lamp. Podle našich zkušeností se terapeutický efekt lampy české provenience zdá srovnatelný s účinkem lampy Medeikonos PDT. Počet terapií se u obou lamp řídil klinickým nálezem a přetrvávající fluorescencí při fotodynamické diagnostice a byl v průměru 6 (obr. 1, 2, 3).

Klinický vývoj léčeného projevu byl dokumentován fotograficky. U všech pacientů byla před zahájením PDT



Obr. 1. Grafické znázornění počtu PDT z hlediska použitého fotosenzibilizátoru.

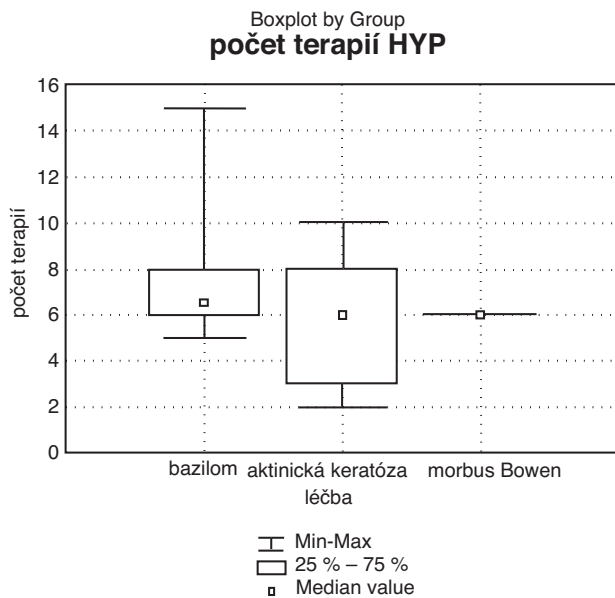


Obr. 2. Grafické znázornění počtu PDT u jednotlivých diagnóz při použití 5-ALA.

zjištěna dermatologická anamnéza se získáním údajů o době trvání afekce a její dosavadní léčbě. U bazaliomů a morbus Bowen byla diagnóza ověřena histologicky před zahájením PDT a za 3 až 8 týdnů po jejím ukončení. Nemocný byl pečlivě informován o studii a před zahájením PDT podepsal informovaný souhlas. Účast nemocného ve studii byla dobrovolná s možností kdykoliv odstoupit. Osoby, u kterých proběhla PDT, jsou nyní zvány na kontroly po 3, 6 a 12 měsících od ukončení léčby.

Aminolevulová kyselina je dodávána společností Science for Life v rámci klinické studie povolené Státním úřadem pro kontrolu léčiv.

Hypericin je připravován extrakcí suché drogy v Soxhletově přístroji čistým etanolem a dalším přečištěním



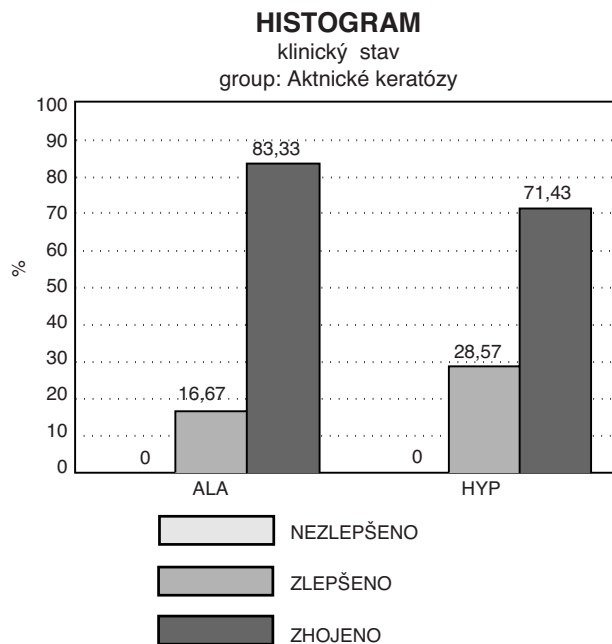
Obr. 3. Grafické znázornění počtu PDT u jednotlivých diagnóz při použití hypericinu.

chromatograficky. Z 25 g sušené třezalkové nati je získáno 19,1 mg hypericinu rozpuštěného v glycerin-etanolovém roztoku. Takto připravený roztok hypericinu je hnědočerné barvy, husté konzistence a lze jej standardizovat stanovením spektra (absorpční maxima okolo 546, 590 a 664 nm). Je třeba ho uchovávat v chladničce a ve tmě stejně jako aminolevulovou kyselinu.

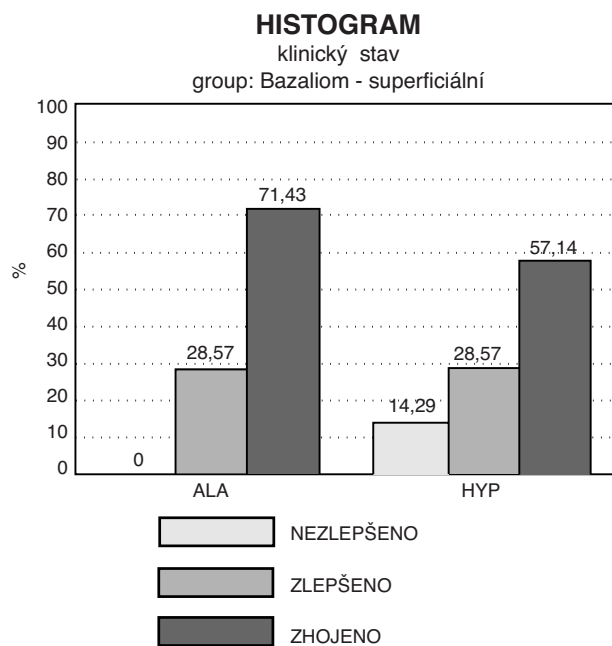
VÝSLEDKY

Osob s aktinickými keratózami zařazených do souboru bylo celkem 13, z toho 6 žen a 7 mužů ve věkovém rozmezí od 63 do 84 let. Projevy byly lokalizované ve kšticí, obličeji a v jednom případě na trupu. U 6 pacientů byla použita ALA a u 7 pacientů HYP. U osob léčených ALA došlo v 5 případech (83 %) ke klinickému zhojení a v 1 případě (17 %) k pouhému zlepšení klinického nálezu s přetrváváním lehké infiltrace v místě původního ložiska. U osob léčených HYP došlo ke kompletnímu zhojení v 5 případech (71 %) a k pouhému zlepšení ve 2 případech (29 %) (obr. 4).

Celkový počet osob s bazocelulárním karcinomem byl 24, z toho 9 žen a 15 mužů ve věkovém rozmezí od 32 do 82 let. V 18 případech šlo o superficiální typ bazaliomu, v 6 o nodulární formu. V 16 případech byl nádor lokalizován na trupu, v 6 na obličeji a ve 2 na horní končetině. U 7 superficiálních bazaliomů léčených ALA došlo ke kompletnímu zhojení (klinickému i histologickému) v 5 případech (71 %) a ve 2 případech (29 %) k pouhému klinickému zlepšení. U stejného typu bazaliomu léčeného HYP došlo ve 4 případech (57 %) ke kompletnímu zhojení (klinickému i histologickému), ve 2 případech (29 %) k pouhému klinickému zlepšení, v 1 případě (14 %) nález nereagoval na terapii (obr. 5). Čtyři zbývající osoby z této sku-

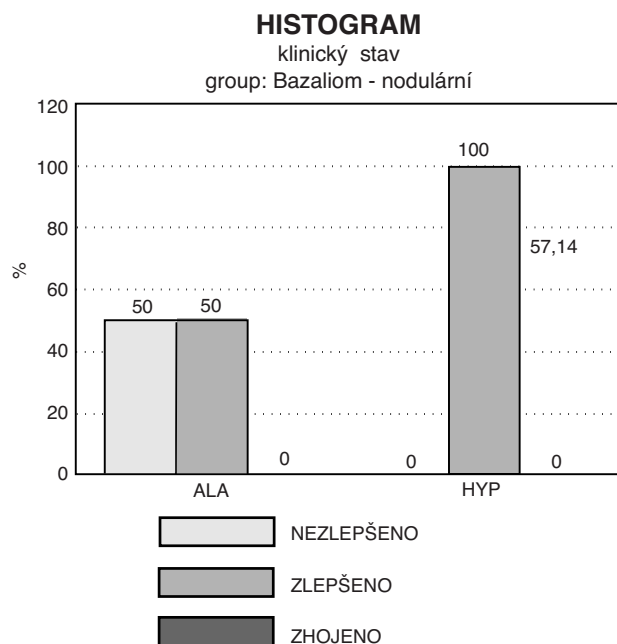


Obr. 4. Obr. 4 Percentuální vyjádření výsledků PDT u aktinických keratóz.

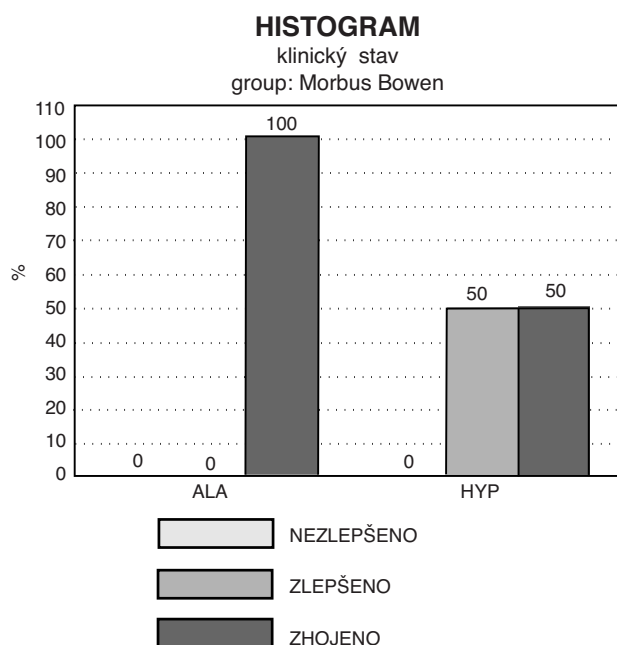


Obr. 5. Percentuální vyjádření výsledků PDT u superficiálních bazaliomů.

piny, u kterých došlo klinicky ke zlepšení a zhojení, se nedostavily k plánované kontrolní biopsii, a proto nebyly zavzaty do statistického zhodnocení. U nodulárního bazaliomu léčeného ALA došlo ve 2 případech (50 %) ke klinickému zlepšení (zmenšení, úbytek infiltrace) a ve 2 případech (50 %) nález nebyl zlepšen. U stejného typu bazaliomu léčeného HYP došlo ve všech případech (100 %) ke klinickému zlepšení, nikoliv však ke kompletnímu zhojení (obr. 6). U všech osob, u kterých se jednalo o pouhé klinické zlepšení nebo u kterých nedošlo k žádnému zlepšení, korespondoval klinický nález s výsledkem histologie.



Obr. 6. Percentuální vyjádření výsledků PDT u nodulárních bazaliomů.



Obr. 7. Percentuální vyjádření výsledků PDT u morbus Bowen.

Do poslední skupiny s morbus Bowen byli zařazeni celkem 4 pacienti, z toho 1 žena a 3 muži ve věkovém rozmezí od 63 do 76 let. Projevy se nacházely na horní a dolní končetině, ve kšticí a obličejí. U poloviny z nich byla použita ALA, u druhé poloviny HYP. V případě ALA došlo ke klinickému i histologickému zhojení u obou osob (100 %). U HYP došlo u jednoho nemocného ke klinickému i histologickému zhojení (50 %), u druhého k pouhému klinickému zlepšení s přetrvávajícím histologickým nálezem nádoru (50 %) (obr. 7).

DISKUSE

Fotodynamická terapie (PDT) je léčebná metoda, která se osvědčila v léčbě některých onkologických onemocnění. Metoda využívá schopnost nádorových buněk ve zvýšené míře vycytávat fotosenzibilizátor (PS). Po následném ozáření viditelným světlem vzniká singletní kyslík a jiné volné radikály, které selektivně poškozují tyto nádorové buňky a endotel cév a dochází tak k destrukci nádoru (18).

Z nežádoucích účinků kožní PDT převažuje zejména bolest při provedení. Výhodou PDT zůstává výborný kosmetický efekt, možnost použití na velké léze (na rozdíl od chirurgického řešení) a léčba v problematických lokalitách.

K hlavním indikacím PDT v dermatologii patří aktinické keratózy, povrchové bazaliomy, morbus Bowen (2, 6).

V dermatologii patří k nejčastěji používaným fotosenzibilizátorům prekurzor hemu 5-aminolevulová kyselina (ALA) a nově její metyl ester (MAL). ALA je v aktivních buňkách kůže (nádorových, zánětlivých) metabolizována na fotoaktivní protoporfyrin IX (PP IX), který působí jako endogenní fotosenzibilizátor, a po ozáření dochází za přítomnosti kyslíku k selektivní fotodestrukci chorobných buněk. Z dalších osvědčených PS je třeba zmínit deriváty hematoporfyrinu (Photofrin II^R) (10), syntetické porfyriny jako např. sulfonované tetrafenylporfiry (3). Z nich je nejznámější meso-tetra-para-sulfofenyl porfin (TPPS₄), jehož fototoxické účinky byly prokázány řadou experimentů *in vitro* a jehož intenzivní fluorescence nabízí teoreticky i možnost diagnostického využití (4). V kožním lékařství byl lokálně aplikovaný TPPS₄ úspěšně použit k PDT některých kožních malignit (7, 9, 19, 21). Za zmínku stojí i deriváty chlorofylu, tzv. chloriny (10), mezi které patří chlorin e₆, purpuriny či deriváty benzo-porfyrinu, které jsou dnes využívány zejména v oftalmologii pro některé případy makulární degenerace sítnice (Verteporfin, Visudyne^R) (2, 14). Mezi další uvažované fotosenzibilizátory, které nejsou odvozené od porfinů, se řadí chinony, xantény a cyaniny (2). Mezi chinony patří hypericin, který je ve velkém množství obsažen v třezalce (*Hypericum perforatum*, rod *Hypericineae*) (1, 2, 13). Lokálně aplikovaný čistý hypericin byl úspěšně vyzkoušen v urologii při diagnostice povrchových nádorů močového měchýře (5, 16, 17, 20).

V dostupné literatuře nebyly publikovány žádné výsledky klinických zkoušek hypericinu v PDT kožních nádorů *in vivo*, a proto lze naši práci porovnávající účinnost hypericinu s 20% hydrochlorid 5-aminolevulovou kyselinou považovat za pilotní.

Naše výsledky s použitím hydrochloridu 5-aminolevulové kyseliny jsou méně úspěšné v porovnání s jinými zahraničními studii z hlediska četnosti jednotlivých terapeutických sezení. V 6 otevřených ALA-PDT studiích 323 aktinických keratóz lokalizovaných ve kšticí a v obličejí u bělošské populace se úspěšnost léčby po jednom terapeutickém sezení pohybovala v rozmezí od 71 % do 100 % (2, 15). V naší studii bylo u aktinických keratóz

dosaženo 83% zhojení, avšak jednotlivá sezení musela být několikrát opakována (viz obr. 2). Stejně výsledky s nutností několika léčebných sezení jsme získali i u léčby bazaliomů a morbus Bowen. Podobné zkušenosti byly popisovány i v práci českých autorů porovnávající účinnost 20% ALA a TPPS₄ v léčbě bazaliomů a morbus Bowen. Počet PDT při použití ALA se pohyboval v rozmezí 1–4 sezení s tím, že autoři na rozdíl od naší práce zvolili delší odstup mezi jednotlivými terapiemi, a to 4týdenní (21).

Z našich dosud získaných výsledků nebyly prokázány statisticky signifikantní rozdíly v účinnosti obou fotosenzibilizátorů ve zkoumaných skupinách. Lze předpokládat, že výsledky jsou ovlivněny malým počtem nemocných zařazených do studie. Ke zhodnocení účinnosti hypericinu jako možného fotosenzibilizátoru v PDT bude nutné nejen zvýšit počet pacientů v jednotlivých skupinách, ale i zpracovat výstupy z dlouhodobého sledování těchto osob po skončené léčbě. Pokud by byla účinnost hypericinu prokázána, mohlo by jít o fotosenzibilizátor snadno laboratorně připravitelný, s nízkou výrobní cenou a tedy i pro praxi snáze dostupný.

PODĚKOVÁNÍ

Poděkování patří firmě Science for Life za dodání a umožnění používat lampu Medeikonos PDT – model 200 firmy Medeikonos AB.

LITERATURA

- ALI, SM., OLIVO, M. Bio-distribution and subcellular localization of hypericin and its role in PDT induced apoptosis in cancer cells. *Int J Oncol*, 2002, 21, p. 531–540.
- BABILAS, P., KARRER, S., SIDOROFF, A., LANDTHALER, M., SZEIMIES, R.M. Photodynamic therapy in dermatology – an update. *Photodermatol Photoimmunol Photomed*, 2005, 21, p. 142–149.
- BABJUK, M., PETŘÍK, R., JIRSA, M. *Fluorescenční diagnostika nádorů močového měchýře*. 1. vyd. Praha: TRITON. 2001. 126 s.
- BABJUK, M., STEPP, H., JIRSA, M., HOFSTETTER, A., DVOŘÁČEK, J. Hodnocení fotodynamického účinku syntetického porfyrinu TPPS₄ (meso-tetra /4-sulfonatophenyl/ porphine) na buňky lidského nádoru močového měchýře in vitro. *Čes Urol*, 2000, 4, s. 11–16.
- D'HALLEWIN, MA., DE WITTE, PA., ETIENNE, W. et al. Fluorescence detection of flat bladder carcinoma in situ after intravesical instillation of hypericin. *J Urol*, 2000, 164, p. 349–351.
- FREEDBERG, IM., EISEN, AZ., WOLFF, K., AUSTEN, KF., GOLDSMITH, LA., KATZ, SI. *Fitzpatrick's Dermatology in General Medicine*. In Szeimies, R.M. et al. *Photochemotherapy and Photodynamic Therapy*. USA: McGraw-Hill, 2003, p. 2469–2476.
- JIRÁSKOVÁ, M., JIRÁSEK, L., ŠTORK, J., VOSMÍK, F., JIRSA, M. Fotodynamická diagnostika a terapie v dermatologii. Zkušenosti s TPPS₄ u kožních nemocí. *Čas Lék Čes*, 2003, 142, 8, s. 493–499.
- JIRÁSKOVÁ, M., JIRSA, M. Fotodynamická terapie. *Čs Derm*, 1998, 73, 6, s. 208–212.
- JIRÁSKOVÁ, M., VOSMÍK, F., KRAJSOVÁ, I., LAPEŠ, M., JIRSA, M. Zkušenosti s fotodynamickou terapií u některých kožních afekcí. *Čs Derm.*, 1999, 74, 4, s. 161–167.
- KALKA, K., MERK, H., MUKHTAR, H. Photodynamic therapy in dermatology. *J Am Acad Dermatol*, 2000, 42, 3, p. 389–413.
- KORMEILI, T., YAMAUCHI, PS., LOWE, NJ. Topical photodynamic therapy in clinical dermatology. *Br J Dermatol*, 2004, 150, p. 1061–1069.
- LAPEŠ, M., PETERA, J., JIRSA, M. Photodynamic therapy of cutaneous metastases of breast cancer after local application of meso-tetra-(para-sulphophenyl)-porphyrin (TPPS₄). *J Photochem Photobiol B: Biol.* 1996, 36, p. 205–207.
- LAVIE, G., MAZUR, Y., LAVIE, D. et al. The chemical and biological properties of hypericin – a compound with a broad spectrum of biological activities. *Med Res Rev*, 1995, 15, p. 111.
- LUI, H., HOBBS, L., TOPE, WD. et al. Photodynamic therapy of multiple nonmelanoma skin cancers with verteporfin and red light-emitting diodes. *Arch Dermatol*, 2004, 140, p. 26–32.
- MORTON, CA. Guidelines for topical photodynamic therapy: report of a workshop of the British Photodermatology Group. *Brit J Derm*, 2002, 146, 4, p. 552–567.
- OLIVO, M., LAU, W., MANIVASAGER, V. et al. Novel photodynamic diagnosis of bladder cancer: *ex vivo* fluorescence cytology using hypericin. *Int J Oncol*, 2003, 23, p. 1501–1504.
- OLIVO, M., LAU, W., MANIVASAGER, V., TAN, PH., CHENG, C. Macro-microscopic fluorescence of human bladder cancer using hypericin fluorescence cystoscopy and laser confocal microscopy. *Int J Oncol*, 2003, 23, p. 983–990.
- PATRICE, T. *Photodynamic Therapy*. 1. vyd. UK: The Royal Society of Chemistry, 2003, 283 p.
- SANTORO, O., BANDIERAMONTE, G., MELLONI, E., MARCHESINI, R., ZUNINO, F. et al. Photodynamic therapy by topical meso-tetraphenylporphinesulfonate tetrasodium salt administration in superficial basal cell carcinomas. *Cancer Res*, 1990, 50, p. 4501–4503.
- SIM, HG., LAU, WKO., OLIVO, M., TAN, PH., CHENG, CHWS. Is photodynamic diagnosis using hypericin better than white-light cystoscopy for detecting superficial bladder carcinoma? *BJU Int*, 2005, 95, p. 1215–1218.
- VAICOVÁ, M., ETTLER, K. Naše klinické zkušenosti s použitím fotodynamické terapie u pacientů s bazaliomem a morbus Bowen (srovnání účinnosti dvou fotosenzibilizátorů). *Čs Derm*, 2004, 70, 6, s. 200–204.
- VARMA, S., WILSON, H., KURWA, HA. et al. Bowen's disease, solar keratoses and superficial basal cell carcinomas treated by photodynamic therapy using a large-field incoherent light source. *Br J Dermatol*, 2001, 144, p. 567–574.

Došlo do redakce 4. 1. 2006

MUDr. Denisa Kacerovská
Dermatovenerologická klinika LF UK a FN
Dr. E. Beneše 13
305 99 Plzeň
E-mail: kacerovskad@fnplzen.cz