dermatologie_2_06 3.4.2006 12:54 Str. 69
proLékaře.cz | 24.11.2026

 Čes.-slov. Derm. 81, 2006, No. 2, p. 69–76.

Nová WHO-EORTC klasifikace kožních lymfomů

Cetkovská P.

Dermatovenerologická klinika FN a LF UK, Plzeň,
přednosta prof. MUDr. Vladimír Resl, CSc.

Souhrn

Nová WHO-EORTC klasifikace kožních lymfomů

Primární kožní lymfomy se dosud třídily podle klasifikace Evropské organizace pro výzkum a terapii rakoviny (EORTC) anebo Světové zdravotnické organizace (WHO). Ačkoliv obě klasifikace představovaly velký pokrok oproti původní revidované evropsko-americké klasifikaci lymfomů (REAL), pro potřeby dermatologů měly určitá omezení, a proto zástupci obou systémů navrhli novou klasifikaci kožních lymfomů nazvanou WHO-EORTC. Práce uvádí základní přehled primárních kožních lymfomů a dvou dalších neoplazií vyskytujících se v kůži podle této nové klasifikace a diskutuje rozdíly mezi předchozími klasifikacemi. Sekundární kožní projevy systémových lymfomů a akutních leukémií nejsou uvedeny.

Klíčová slova: **WHO-EORTC klasifikace – primární kožní T-lymfomy – primární kožní B-lymfomy**

Summary

A New WHO-EORTC Classification of Cutaneous Lymphomas

Primary cutaneous lymphomas have been classified according to the classification of European Organization for Research and Treatment of Cancer (EORTC) or World Health Organization (WHO). Even though both classifications represented a big progress in contrast to the former Revised European-American Lymphoma classification (REAL), they had some restrictions considering the dermatologists needs. That is why the representatives of both systems suggested a new classification of cutaneous lymphomas named WHO-EORTC. The paper gives a basic overview of the primary cutaneous lymphomas and two other neoplasms existing in the skin according to the new classification and discusses the differences between two previous classifications. Secondary skin symptoms associated with systemic lymphomas and acute leukaemias are not mentioned here.

Key words: **WHO-EORTC classification – primary cutaneous T-cell lymphomas – primary cutaneous B-cell lymphomas**

ÚVOD

Řada T- a B-buněčných lymfomů postihuje primárně nebo sekundárně kůži. Pojmem primární kožní lymfomy se nyní označují T-buněčné lymfomy (cutaneous T-cell lymphoma, CTCL) nebo B-buněčné lymfomy (cutaneous B-cell lymphoma, CBCL), které v době stanovení diagnózy postihují pouze kůži.

Prognóza a klinický průběh primárních kožních lymfomů se liší od histologicky podobných systémových lymfomů, které také mohou druhotně postihovat kůži. Předchozí klasifikace nehodgkinských lymfomů proto zařazovaly primární kožní lymfomy odděleně. Zatímco obě klasifikace se vesměs shodovaly při třídění CTCL, definování a terminologie CBCL byly odlišné a nepřehledné (2, 8). Proto se v letech 2003–2004 v Lyonu a Curichu uskutečnila setkání zástupců obou klasifikací a ti se zde dohodli na nové klasifikaci WHO-EORTC kožních lymfomů (1, 7, 9) (tab. 1). Tato nová klasifikace vychází ze sledování 1905 pacientů holandských a rakouských registrů primárních kožních lymfomů.

dermatologie_2_06 3.4.2006 12:54 Str. 70
proLékaře.cz | 24.11.2026

Tab. 1. WHO-EORTC klasifikace kožních lymfomů

Kožní T-buněčné lymfomy	Výskyt (%)
1. Mycosis fungoides (MF) klasická	44
Varianty a subtypy mycosis fungoides:	
1.1.Folikulotropní MF	4
1.2.Pagetoidní retikulóza	<1
1.3.Granulomatózní ochablá kůže	<1
2. Sézaryho syndrom (SS)	3
3. T-buněčná leukémie/lymfom dospělých (ATLL)	
4. Primární kožní CD30+ lymfoproliferativní nemoci	
4.1. Primární kožní anaplastický velkobuněčný lymfom (C-ALCL)	8
4.2. Lymfomatoidní papulóza (LyP)	12
5. T-buněčný lymfom typu subkutánní panikulitidy (SPTL)	1
6. Mimouzlinový NK/T-buněčný lymfom, nosní typ	<1
7. Primární kožní periferní T-buněčný lymfom, nespecifikovaný (PTL)	
7.1. Primární kožní agresivní epidermotropní CD8+ T-lymfom (prozatímní)	<1
7.2. Kožní γ/δ T-lymfom (prozatímní)	<1
7.3. Primární kožní CD4+ lymfom s malými/středně velkými pleomorfními T-buňkami (prozatímní)	2
7.4. Primární kožní periferní T-buněčný lymfom, nespecifikovaný	2
Kožní B-buněčné lymfomy	
1. Primární kožní B-lymfom marginální zóny (PCMZL)	7
2. Primární kožní lymfom z folikulárních center (PCFCL)	11
3. Primární kožní difuzní velkobuněčný B-lymfom, typ na dolní končetině (PCLBCL)	4
4. Primární kožní difuzní velkobuněčný B-lymfom, jiný typ	<1
4.1. Intravaskulární velkobuněčný B-lymfom	<1

KOŽNÍ T-BUNĚČNÉ LYMFOMY

1. Mycosis fungoides (MF)

MF je častý epidermotropní CTCL charakterizovaný proliferací malých až středních T-lymfocytů s cerebriformními jádry. Je nejčastější z CTCL, představuje téměř 50 % všech primárních kožních lymfomů.

Typicky postihuje starší dospělé (okolo 55–60 let, více muže), ale může se vyskytnout i u dětí. Jde o pozvolna progredující lymfom, který vzniká nejdříve v predilekci na místech chráněných před sluncem a manifestuje se jako neinfiltrovaná ložiska až plochy. Postupně se projevy stávají více vyvýšené, až se mohou vytvořit tumory (klasický Alibertův-Bazinův typ, obr. 1). U některých nemocných může v pozdním stadiu dojít k rozšíření do uzlin a vnitřních orgánů.

Histologicky se na počátku najde v horním koriu pruhovitý či lichenoidní infiltrát složený z lymfocytů a histiocytů, s progresí onemocnění dochází k pronikání T-lymfocytů do epidermis (epidermotropismus). Zde tyto buňky mají atypický vzhled s cerebriformními jádry a mohou tvořit shluky označované jako Pautrierovy mikroabscesy. Při přechodu do tumorózního stadia je infiltrát stále více difuzní, buňky se zvětšují a epidermotropismus může vymizet.

Imunofenotyp neoplastických buněk je nejčastěji CD3+, CD4+, CD45RO+, CD8-, vzácně se zjistí CD4-, CD8+. Častá je ztráta pan-T-antigenů. U většiny případů se najde klonální přestavba genů pro T-buněčný receptor (TCR).



Obr. 1. Mycosis fungoides.

dermatologie_2_06 3.4.2006 12:54 Str. 71
proLékaře.cz | 24.11.2026

Prognóza závisí na stadiu nemoci a na přítomnosti extrakutánních změn. Ve studiích přežívá 10 let 97–98 % pacientů s postižením na méně než 10 % kožního povrchu, 83 % s generalizovaným postižením, 42 % pacientů s tumorózním stadiem a jen 20 % pacientů s postižením uzlin.

V terapii se při lokalizovaných kožních změnách mohou dávat lokální kortikosteroidy nebo gel s bexarotenem. Při větším postižení se používá fotochemoterapie nebo radioterapie ozářením elektronovými paprsky, lokální aplikace nitrogenu mustardu či chlormustinu (BCNU). V posledních letech probíhají studie také s biologiky (interferon α, IL-12), retinoidy (Bexaroten) a cytotoxickými fúzními proteiny proti receptorům (denileukin diftitox). U tumorózní MF může být dosažena remise alogenní transplantací kmenových buněk krvetvorby (5, 6).

Varianty a subtypy MF

Klinické varianty jako bulózní, hyperpigmentovaná a hypopigmentovaná MF mají stejný klinický průběh jako klasický Alibertův-Bazinův typ MF.

1.1. Folikulotropní MF

Jde o variantu MF charakterizovanou histologicky přítomností infiltrátů vázaných na folikuly a klinicky postižením oblasti hlavy a krku. Ve většině případech se zjistí i mucinózní degenerace vlasového folikulu, a proto se používá také označení *folikulární mucinóza*. V nedávných studiích však nebyly nalezeny klinické rozdíly mezi folikulotropní MF s folikulární mucinózou nebo bez ní, a proto se doporučuje používat označení folikulotropní MF pro všechny případy s folikulární lokalizací infiltrátu.

Vyskytuje se nejčastěji v dospělosti, a to spíše u mužů, i když se vzácně zjistí i u dětí. Pacienti mohou mít seskupené folikulární papuly, akneiformní léze až tuhá ložiska na hlavě a na krku. Kožní změny provází alopecie, velmi charakteristická jsou infiltrovaná ložiska v obočí. Častý je intenzivní pruritus a sekundární bakteriální infekce.

Histologicky se najde perivaskulární a periadnexální infiltrát pronikající do folikulárního epitelu (folikulotropismus), často s folikulární mucinózní degenerací, která je zřetelná při barvení modří. Fenotyp je CD3+, CD4+, CD8- jako u MF, běžná je příměs CD30+ blastických buněk.

Prognóza je horší než u klasické MF, protože 5 let přežívá jen 70–80 % pacientů.

V léčení se doporučuje lokální radioterapie perzistujících tumorů, ozáření elektronovými paprsky, po případě PUVA v kombinaci s retinoidy či interferonem α.

1.2. Pagetoidní retikulóza

Jde o variantu MF s lokalizovanými projevy s intraepidermální proliferací T-buněk. Tímto názvem se má označovat pouze lokalizovaný Worringerův-Koloppův typ a nikoli generalizovaný Ketronův-Goodmanův typ.

Klinicky se projevuje jako solitární, pomalu rostoucí psoriaziformní či hyperkeratotické ložisko většinou na končetinách. Histologicky se zjistí hyperplastická epidermis infiltrovaná atypickými pagetoidními buňkami většinou s fenotypem CD3+, CD4+, CD8-. Vhodnou terapií je radioterapie nebo chirurgická excize, alternativou jsou lokální kortikosteroidy.

1.3. Granulomatózní ochablá kůže (granulomatous slack skin)

Jde o velice vzácný podtyp MF charakterizovaný pomalou tvorbou volných záhybů kůže v ohbích, jako jsou podpaží a třísla. Ve třetině případů se současně pozoruje Hodgkinova nemoc nebo klasická MF. V projevech se najde hustý granulomatózní dermální infiltrát obsahující atypické T-buňky s fenotypem CD3+, CD4+, CD8-, makrofágy, vícejaderné obrovské buňky a destrukce elastické tkáně. K léčení se doporučuje radioterapie, po chirurgickém odstranění totiž dochází k rychlé recidivě.

2. Sézaryho syndrom (SS)

Je definován triádou: erytrodermie, generalizovaná lymfadenopatie a nález Sézaryho T-buněk v krvi, uzlinách a kůži. Mezinárodní společnost pro kožní lymfomy doporučuje pro stanovení diagnózy přítomnost 1 nebo více následujících kritérií: absolutní počet Sézaryho buněk alespoň 1000 buněk/mm^3, nález imunofenotypových abnormalit (zvýšení poměru CD4/CD8 více než 10krát a/nebo ztráta T-antigenů CD2, CD3, CD4, CD5) nebo demonstrace T-klonu v periferní krvi.

Jde o vzácné onemocnění postihující výhradně dospělé. Celá kůže je červená, prosáklá, lichenifikovaná, výrazně se olupuje a intenzivně svědí. Současně bývá lymfadenopatie, alopecie, onychodystrofie a hyperkeratózy dlaní a plosek.

Histologický nález v kůži je podobný jako u MF, ale až v 1/3 případů se zjistí nespecifické změny. V postižených uzlinách bývá monotónní hustý infiltrát ze Sézaryho buněk. Buňky mají CD3+, CD4+, CD8- fenotyp, přítomná je přestavba TCR genů. Nález klonálních T-buněk v periferní krvi je důležitý pro odlišení SS od benigních erytrodermií.

Prognóza je špatná, protože průměrné přežití je 2–4 roky a většina pacientů umírá na oportunní infekce v důsledku imunosuprese.

Doporučenou terapií je extrakorporální fotoferéza, popřípadě v kombinaci s interferonem α. Popisuje se také dobrý efekt samotného interferonu α nebo jeho kombinace s PUVA.V současnosti probíhají nadějné studie s bexarotenem, protilátkou anti-CD52 (alemtuzumab) a alogenní transplantací kmenových buněk krvetvorby (6).

3. T-buněčná leukémie/lymfom dospělých (adult T-cell leukemia/lymphoma, ATLL)

Jde o neoplazii související s infekcí lidským virem 1 T-buněčné leukémie (HTLV-1), vyskytující se endemicky v oblastech s vysokou prevalencí tohoto viru (Japonsko, Karibské ostrovy, Jižní Amerika a střední Afrika). ATLL vzniká až za více než 20 let u 1–5 % séropozitivních osob. Kožní změny doprovázejí akutní leukémii v 50 % případů a jsou představované diseminovanými hrboly či papulami.

Chronické a tzv. doutnající varianty mají časté kožní

dermatologie_2_06 3.4.2006 12:54 Str. 72
proLékaře.cz | 24.11.2026

změny připomínající MF. Histologický nález je také velmi podobný MF, buňky jsou CD3+, CD4+, CD8- s vysokou expresí CD25, s přítomnou přestavbou TCR genů. K odlišení pomohou klonálně integrované HTLV-1 geny.

Přežití je závislé na klinickém typu, může být jen 2 týdny nebo protrahované u chronické formy. Léčení vyžaduje většinou podání chemoterapie, u chronické ATLL s kožními změnami se používá stejná léčba jako u MF.

4. Primární kožní CD30+ lymfoproliferativní nemoci

Jsou druhou nejčastější skupinou lymfomů z CTCL (asi 30 % z CTCL).

4.1. Primární kožní anaplastický velkobuněčný lymfom (primary cutaneous anaplastic large-cell lymphoma, C-ALCL)

Lymfom se skládá z velkých buněk s anaplastickou cytomorfologií a s expresí CD30 antigenu u většiny z nich. Postihuje dospělé, 2–3krát častěji muže. Většina nemocných má solitární či lokalizované, často ulcerované tumory (obr. 2), u 20 % pacientů jsou projevy diseminované. Někdy může dojít ke spontánní regresi, ale časté jsou recidivy a v 10 % dochází k rozšíření mimo kůži.



Obr. 2. Primární kožní anaplastický velkobuněčný lymfom

Histologicky se zjistí difuzní neepidermotropní infiltrát s velkými CD30+ buňkami s charakteristickou morfologií anaplastických buněk, vzácněji se vzhledem imunoblastů. Buňky vesměs vykazují CD4+ T-buněčný fenotyp a více než 75 % buněk musí mít expresi CD30+ antigenu. Ve většině případech je přestavba TCR genů.

Prognóza je příznivá, 10 let přežívá více než 90 % nemocných. Léčbou je radioterapie nebo excize solitárních nodulů. U diseminovaných změn se podávají nízké dávky metotrexátu, pouze u rychle progredujících forem je nutná kombinovaná chemoterapie.

4.2. Lymfomatoidní papulóza (LyP)

Jde o chronické, rekurentní, spontánně se hojící onemocnění s histologickými rysy CD30+ maligního lymfomu, postihující nejvíce lidi okolo 45 let. Je charakterizována recidivujícími výsevy papul, nekrotických papul a hrbolů na trupu a končetinách v různém stadiu vývoje. Projevy se hojí během 3 až 12 týdnů se zanecháním jizvy. Choroba může trvat i mnoho let. Až ve 20 % případů LyP doprovází jiný typ maligního lymfomu (MF, C-ALCL, Hodgkinovu nemoc).

Histologický obraz je velmi proměnlivý v závislosti na stáří bioptované léze. Rozlišují se 3 základní nálezy označované jako A, B, C. U LyP typu A se najde polymorfní infiltrát s velkými atypickými buňkami připomínající buňky Reedové-Sternberga, u vzácného typu B je pruhovitý infiltrát tvořený malými atypickými buňkami s cerebriformními jádry jako u MF a u typu C je monotónní infiltrát s velkými atypickými CD30+ buňkami.

Prognóza je výborná, protože jen ve 4 % vzniká systémový lymfom. Zatím neexistuje účinná léčba, a proto je třeba vždy zvážit přechodný efekt léčby oproti možným vedlejším nežádoucím reakcím. Při mírném postižení se proto doporučuje jen dlouhodobé sledování, popřípadě se používají nízké dávky metotrexátu a PUVA.

5. T-buněčný lymfom typu subkutánní panikulitidy (subcutaneous panniculitis-like T- cell lymphoma, SPTL)

Je charakterizovaný podkožními infiltráty pleomorfních T-buněk a postižením dolních končetin. Rozlišují se 2 typy s rozdílnou histologií, prognózou a fenotypem: indolentní typ s CD8+, α/β+ T-buněčným fenotypem a agresivní typ s CD4-, CD8-, γ/δ T-buněčným fenotypem. V nové WHO-EORTC klasifikaci se za SPTL považuje pouze α/β+ T-buněčný fenotyp.

SPTL postihuje dospělé i děti, kdy se většinou na nohách tvoří solitární či mnohočetné tumory. Kožní projevy mohou být doprovázené teplotou, únavou, vzácně vzniká hematofagocytický syndrom s rychlým progresivním průběhem. Nálezu může předcházet léta trvající zdánlivě benigní panikulitida.

Mikroskopicky se zjistí infiltráty v tukové tkáni připomínající panikulitidu s T-buňkami a makrofágy bez postižení koria a epidermis. Fenotyp je α/β+, CD3+, CD4-, CD8+, přestavba TCR genů je pozitivní.

Na rozdíl od předchozích hodnocení se zdá být prognóza tohoto lymfomu příznivá, i když má dlouhodobý průběh a časté recidivy. Řada nemocných může být léčena jen celkovými kortikosteroidy, ale obecně se doporučuje chemoterapie s doxorubicinem a radioterapie.

6. Mimouzlinový NK/T-buněčný lymfom, nosní typ

Téměř vždy se jedná o EBV+ lymfom tvořený většinou NK buňkami, vzácněji cytotoxickými T-buňkami. Kůže může být postižena primárně i sekundárně, na druhém místě po nose či nosohltanu.

Lymfom se vyskytuje nejvíce u dospělých mužů v Asii, Střední a Jižní Americe. Na trupu a končetinách se tvoří mnohočetné často ulcerující tumory. Při nosním lymfomu bývá destruktivně rostoucí tumor ve středu obličeje.

V histologickém obraze se zjistí husté infiltráty

dermatologie_2_06 3.4.2006 12:54 Str. 73
proLékaře.cz | 24.11.2026

malých až velkých buněk v koriu a podkoží především okolo cév s angiodestrukcí a rozsáhlými nekrózami. V téměř všech případech je exprese EBV podobně jako u blízce příbuzné agresivní NK buněčné leukémie.

Prognosticky se lymfom chová velmi agresivně s medianem přežití méně než 12 měsíců.

Vzácnou variantou je CTCL *připomínající hydroa vacciniforme* se špatnou prognózou, postihující děti v latinské Americe a Asii na obličeji a pažích v místě sluneční expozice.

7. Primární kožní periferní T-buněčný lymfom, nespecifikovaný (primary cutaneous peripheral T-cell lymphoma, PTL)

Ve WHO klasifikaci jde o heterogenní skupinu neoplazií, které nelze zařadit mezi lépe definované typy T-lymfomů. Poslední studie navrhly, aby primární kožní agresivní epidermotropní CD8+ cytotoxický T-lymfom, kožní γ/δ T-lymfom a primární kožní CD4+ lymfom s malými/středně velkými T-buňkami byly definovány odděleně jako prozatímní jednotky. Pro případy, které nelze zařadit ani mezi tyto prozatímní jednotky, je určen název nespecifikovaný PTL. Vždy je nutné podrobným vyšetřením vyloučit MF.

7.1. Primární kožní agresivní epidermotropní CD8+ T-lymfom (prozatímní)

Je charakterizován proliferací epidermotropních CD8+ cytotoxických T-lymfocytů a agresivním chováním. Od ostatních CD8+ CTCL se odlišuje klinickými projevy a průběhem.

Kožní změny jsou eruptivní papuly a hrboly s centrální nekrózou nebo hyperkeratotická ložiska, podobající se kožnímu γ/δ T-buněčnému lymfomu nebo případům dříve označovaným jako generalizovaná pagetoidní retikulóza Ketronova-Goodmanova typu. Lymfomy mají agresivní chování, mohou diseminovat do plic, varlat, CNS a sliznice dutiny ústní. Průměrné přežití je 32 měsíců. V léčení se podává kombinovaná chemoterapie.

7.2. Kožní γ/δ T-lymfom (prozatímní)

Je tvořen proliferujícími zralými γ/δ T-buňkami. Řadí se sem nyní případy dříve považované za SPTL s γ/δ T-buněčným fenotypem.

Pacienti mívají většinou diseminovaná nádorová ložiska nebo ulcerující hrboly na končetinách. Časté je postižení sliznic a jiných mimouzlinových lokalit.

Buňky mají CD56 fenotyp se silnou expresí cytotoxických proteinů. Onemocnění je velmi agresivní a rezistentní k chemoterapii či ozáření.

7.3. Primární kožní CD4+ lymfom z malých/středně velkých pleomorfních T-buněk (prozatímní)

Je charakterizován převahou malých či středně velkých CD4+ buněk a vesměs příznivou prognózou. Charakteristické je solitární ložisko či tumor na obličeji, krku nebo v horních částech hrudníku.

V infiltrátu převažují malé a středně velké buňky, velkých T-buněk musí být méně než 30 %. Podle nové klasifikace mají mít buňky pouze CD4+ fenotyp, případy s CD4-, CD8+ se chovají totiž více agresivně, a jsou proto řazeny mezi agresivní epidermotropní CD8+ lymfomy.

Prognóza je příznivější, 5 let přežívá 60–80 % nemocných. Doporučená terapie je chirurgická excize či radioterapie, při více generalizovaném postižení cyklofosfamid a interferon α.

7.4. Primární kožní periferní T-buněčný lymfom, nespecifikovaný

Tento název je vyhrazen pro zbývající kožní T-lymfomy, které se nedají zařadit mezi výše uvedené. Většinou u dospělých pacientů se najdou solitární nebo vícečetné hrboly (obr. 3). Velké T-buňky představují alespoň 30 % z celkového počtu, mívají aberantní CD4+ fenotyp a variabilní ztrátu pan-T-antigenů. Prognóza je špatná a 5 let přežívá jen 20 % nemocných.

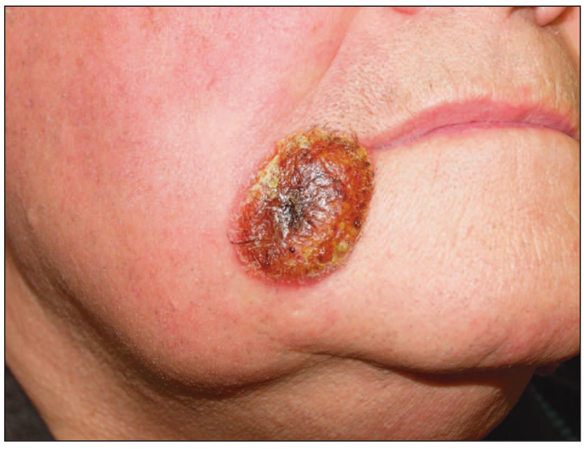

Obr. 3. Agresivní periferní T-lymfom, nespecifikovaný

PREKURZOROVÉ HEMATOLOGICKÉ NEOPLAZIE

CD4+/CD56+ hematodermální neoplazie (blastický NK lymfom)

Podle WHO klasifikace byl tento lymfom dříve řazen mezi agresivní lymfomy s častým kožním postižením a nebezpečím leukemizace. Podle současných studií se jeví pravděpodobné, že je odvozen od prekurzorů plazmocytoidní dendritické buňky, a proto byl navržen nový název.

Klinicky se najdou v 87 % na kůži solitární nebo mnohočetné nádory a ve většině případů dochází k rychlé generalizaci. Onemocnění je třeba odlišit především od myelomonocytické leukaemia cutis.

Histologicky se najde neepidermotropní monotónní infiltrát středně velkých buněk, které mají CD4+, CD56+, CD8- a CD123+ fenotyp. Prognóza je nepříznivá, relapsy jsou rezistentní k dalším cyklům chemoterapie a pacienti umírají v průměru za 14 měsíců.

dermatologie_2_06 3.4.2006 12:54 Str. 74
proLékaře.cz | 24.11.2026

KOŽNÍ B-BUNĚČNÉ LYMFOMY

1. Primární kožní B-lymfom marginální zóny (primary cutaneous marginal-zone B-cell lymphoma, PCMZL)

Jde o indolentní lymfom skládající se z malých B-buněk, včetně buněk marginální zóny, lymfoplazmocytoidních a plazmatických buněk. Zahrnuje případy dříve nazývané primární kožní imunocytom, kožní folikulární lymfoidní hyperplazie s monotypickými plazmatickými buňkami a primární kožní plazmocytom. PCMZL patří do široké skupiny mimouzlinových B-lymfomů vycházejících z lymfatické tkáně sliznic, označované MALT (mucosa-associated lymphoid tissue) lymfomy (3).

Většinou na trupu a pažích jsou vícečetné červenofialové papuly a uzlíky, které mohou recidivovat i se spontánně zhojit. U některých případů v Evropě byla nalezena signifikantní souvislost s infekcí *Borrelia burgdorferi*.

Histologicky se zjistí nodulární až difuzní infiltrát nezasahující epidermis, složený z malých lymfocytů, B-buněk marginální zóny, lymfoplazmocytoidních, plazmatických a reaktivních T- buněk. Imunofenotyp B-buněk marginální zóny je CD20, CD79a a bcl-2, ale CD5, CD10 a bcl-6 jsou negativní, což pomůže odlišit PCFCL.

Prognóza je výborná, 5 let přežívá téměř 100 % pacientů. Při ojedinělých projevech se doporučuje radioterapie či excize, při zjištěné infekci *B. burgdorferi* se nejdříve podávají antibiotika. Při vícečetných projevech se používá chlorambucil, interferon α a rituximab (anti-CD20 protilátka), při kožních recidivách lze také zkusit lokální nebo intralezionální aplikaci kortikosteroidů.

2. Primární kožní lymfom z buněk folikulárních center (primary cutaneous follicle-center lymphoma, PCFCL)

Je definován jako tumor z buněk folikulárních center, obvykle se směsí centrocytů a centroblastů s folikulárním nebo difuzním infiltrátem.

Většinou ve kštici, na čele či trupu se objeví solitární nebo seskupené tumory. Na trupu mohou být obklopené červenými papulami, které mohou předcházet i několik let vývoji tumoru. Takový PCFCL se dříve označoval jako retikulohistiocytom zad či Crostiho lymfom. Bez léčení dochází k pozvolnému růstu, ale bez diseminace mimo kůži (obr. 4).

Histologicky se najdou nodulární až difuzní infiltráty nepostihující epidermis s rozličnými obrazy v závislosti na stáří a lokalizaci projevu. Buňky vykazují antigeny CD20, CD79a a bcl-6, charakteristicky však nemají bcl-2 ani translokaci t(14;18), jejichž výskyt by měl vždy vzbudit podezření na sekundární postižení kůže systémovým lymfomem.

Prognóza je výborná, více než 95 % nemocných přežívá 5 let.

Doporučenou léčbou je radioterapie, v poslední době probíhají studie s protilátkou anti-CD20.



Obr. 4. Primární kožní lymfom z folikulárních center

3. Primární kožní difuzní velkobuněčný B-lymfom na dolní končetině (primary cutaneous difuse large B-cell lymphoma, leg type, PCLBCL)

Vyskytuje se charakteristicky na dolních končetinách, jen velmi vzácně vzniká jinde. Postihuje starší nemocné především ženy, kdy na jednom či obou bércích vznikají rychle rostoucí červenomodré tumory.

Histologicky se zjistí difuzní infiltráty s monotónní populací centroblastů a imunoblastů, zasahující až do podkoží. Buňky jsou CD20+, CD79a+, CD10-. Na rozdíl od PCFCL je silná exprese bcl-2 a proteinu MUM-1/IRF4, ve většině případech se zjistí i bcl-6, ale navzdory silné expresi bcl-2 se translokace t(14;18) u primárních lymfomů nenajde.

Tyto lymfomy se mohou rozšířit i do jiných orgánů a mají horší prognózu než PCFCL, neboť 5 let přežívá okolo 55 % pacientů.

Léčení by mělo být stejné jako u systémových velkobuněčných B-lymfomů kombinací chemoterapie s antracykliny, pouze u solitárního kožního projevu je možné použít radioterapii. Nadějná se zdá být protilátka anti-CD20 (rituximab).

4. Primární kožní difuzní velkobuněčný B-lymfom, jiný typ

V kůži se vzácně najdou jiné velkobuněčné B-lymfomy, nepatřící mezi PCFCL a PCLBCL na dolní končetině. Sem se zařazují varianty difuzního velkobuněčného lymfomu z WHO klasifikace, jako je anaplastický nebo plazmoblastický subtyp nebo velkobuněčný B-lymfom s četnými T-buňkami a histiocyty. Plazmoblastické lymfomy se vyskytují výhradně jen u imunosuprimovaných pacientů.

Navíc se sem může zařadit vzácný podtyp, **intravaskulární velkobuněčný B-lymfom**, který je charakterizován nahromaděním velkých nádorových B-buněk uvnitř krevních cév, nejvíce v CNS, plicích a kůži. Kli-

dermatologie_2_06 3.4.2006 12:54 Str. 75
proLékaře.cz | 24.11.2026

nicky se zjistí především na dolních končetinách nebo trupu fialová ložiska a teleangiektazie. Mikroskopicky jsou dilatované cévy v koriu a podkoží vyplněné velkými B-buňkami. K terapii se používá kombinovaná chemoterapie, prognóza je lepší při samotném kožním postižení.

ZÁVĚR

Nová WHO-EORTC klasifikace představuje důležitý krok kupředu, neboť ukončila diskusi, zda je lepší používat klasifikaci WHO nebo EORTC, a přispěla k jednotné diagnóze kožních lymfomů a tím i k jejich jednotnému léčení (4). Lépe byly také definovány některé kontroverzní skupiny lymfomů, což umožnilo i lepší rozlišení indolentních a agresivních typů, a tím první výběr vhodné terapie. V některých případech je klasifikace stále obtížná, protože vyžaduje přesné klinickopatologické korelace a četné komplementární techniky ke stanovení definitivní diagnózy. V budoucnosti se očekává, že další probíhající studie zkoumající profily exprese genů a proteinů pomohou ještě více porozumět molekulární patogenezi lymfomů a najít již dokonalá definitivní klasifikační schémata i nové molekulární cíle pro diagnózu a terapeutickou intervenci.

LITERATURA

1. BURG, G., KEMPF, W., COZZIO, A., et al. WHO/EORTC classification of cutaneous lymphomas 2005: histological and molecular aspects. *J Cutan Pathol*, 2005, 32, p. 647–674.
2. FUNG, MA., MURPHY, MJ., HOSS, DM., et al. Practical evaluation and management of cutaneous lymphoma. *J Am Acad Dermatol*, 2002, 46, p. 325–357.
3. HOEFNAGEL, JJ., VERMEER, MH., JANSEN, PM., et al. Primary cutaneous marginal zone B-cell lymphoma. *Arch Dermatol*, 2005, 141, p.1139–1145.
4. KADIN, ME. Latest lymphoma classification is skin deep. *Blood*, 2005, 105(10), p. 3759.
5. KIM, EJ., HESS, S., RICHARDSON, SK., et al. Immunopatogenesis and therapy of cutaneous T cell lymphoma. *J Clin Invest*, 2005, 115, p. 798–812.
6. MOLINA, A., ZAIN, J., ARBER, DA., et al. Durable clinical, cytogenetic and molecular remissions after allogeneic hematopoietic cell transplantation for refractory Sezary syndrome and mycosis fungoides. *J Clin Oncol*, 2005, 23, p. 6163–6171.
7. SLATER, DN. The new WHO-EORTC classification for cutaneous lymphomas: a practical marriage of two giants. *Br J Dermatol*, 2005, 153, p. 874–880.
8. TICHÝ, M. jr., TICHÝ, M. Primární lymfomy kůže – aktuální pohled. *Čes-slov Derm*, 2000, 75, s. 312–318.
9. WILLEMZE, R., JAFFE, ES., BURG, G., et al. WHO-EORTC classification for cutaneous lymphomas. Blood, 2005, 105(10), p. 3768–3785.

Došlo do redakce: 1. 12. 2005

Doc. MUDr. Petra Cetkovská, Ph.D.
Kožní klinika FN
Dr. E. Beneše 13
305 99 Plzeň
E-mail: cetkovska@fnplzen.cz

EDIČNÍ PLÁN

Česko-slovenská dermatologie, 81. ročník, rok 2006

Číslo 3: Psoriatická artritida, terapeutická příloha: Herpes zoster
Číslo 4: Bulózní dermatózy, terapeutická příloha: Biologická léčba psoriázy
Číslo 5: Virová onemocnění kůže, terapeutická příloha: Acne vulgaris
Číslo 6: Nemoci z poruch metabolismu, terapeutická příloha: Dermatitis atopica

Česko-slovenská dermatologie, 82. ročník, rok 2007

Číslo 1: Psychodermatologie, terapeutická příloha: Kortikosteroidy

dermatologie_2_06 3.4.2006 12:54 Str. 76
proLékaře.cz | 24.11.2026

DOŠKOLOVÁNÍ LÉKAŘŮ – KONTROLNÍ TEST

NOVÁ WHO-EORTC KLASIFIKACE KOŽNÍCH LYMFOMŮ

1. Která klasifikace je nejlepší pro hodnocení primárních kožních lymfomů?
   a) REAL
   b) WHO
   c) EORTC
   d) WHO-EORTC

2. Který primární kožní lymfom je nejčastější?
   a) Sézaryho syndrom
   b) primární kožní lymfom z folikulárních center
   c) mycosis fungoides
   d) lymfomatoidní papulóza

3. Mezi triádu Sézaryho syndromu nepatří:
   a) erytrodermie
   b) hyperkeratózy dlaní a plosek
   c) lymfadenopatie
   d) nález Sézaryho T-buněk v krvi

4. Který lymfom patří mezi tzv. MALT lymfomy vyskytující se na sliznicích?
   a) primární kožní B-lymfom marginální zóny
   b) primární kožní lymfom z folikulárních center
   c) mimouzlinový NK/T-buněčný lymfom, nosní typ
   d) primární kožní anaplastický velkobuněčný lymfom

5. T-buněčná leukémie dospělých souvisí s infekcí:
   a) *Borrelia burgdorferi*
   b) EBV
   c) HTLV-1
   d) HSV

6. Extrakorporální fotoferéza se doporučuje k léčení:
   a) kožních B-lymfomů
   b) Sézaryho syndromu
   c) pagetoidní retikulózy
   d) lymfomatoidní papulózy

7. Mezi primární kožní CD30+ lymfoproliferativní nemoci patří:
   a) T-buněčný lymfom typu subkutánní panikulitidy
   b) lymfomatoidní papulóza
   c) T-buněčná leukémie/lymfom dospělých
   d) primární kožní periferní T-buněčný lymfom

8. Jako T-buněčný lymfom typu subkutánní panikulitidy se podle nové klasifikace označuje lymfom s:
   a) CD8+, α/β+ T-buněčným fenotypem
   b) CD8-, γ/δ T-buněčným fenotypem
   c) CD4+/CD56+ fenotypem
   d) poměrem CD4/CD8 vyšším než 10

9. U pokročilé mycosis fungoides a Sézaryho syndromu se nově popisuje úspěšné léčení:
   a) protilátkou anti-CD20
   b) PUVA
   c) alogenní transplantací kmenových buněk krvetvorby
   d) ozářením elektronovými paprsky

10. Mezi varianty mycosis fungoides nepatří:
    a) folikulární mucinóza
    b) granulomatózní ochablá kůže
    c) pagetoidní retikulóza
    d) kožní T-lymfom typu hydroa vacciniforme

Pozn. Správné odpovědi na otázky kontrolního testu budou uveřejněny v příštím čísle časopisu. Ti z vás, kteří chtějí být zařazeni do slosování o ceny 81. ročníku časopisu roku 2006, nechť zašlou správné odpovědi na kontrolní test na adresu redakce vždy nejpozději do jednoho měsíce od vydání daného čísla.

Správné odpovědi na otázky kontrolního testu k článku:
Skořepová, M.: „Dermatomykologická diagnostika – co lze vyčíst z louhového preparátu“ publikovaném v č. 1/2006
Správné odpovědi: 1c, 2a, 3d, 4c, 5b, 6a, 7c, 8c, 9b, 10c.