proLékaře.cz | 11.1.2026

 Čes.-slov. Derm. 80, 2005, No. 6, p. 309–320

Lymeská borelióza

Hercogová J., Dobrá N., Vaňousová D.

Dermatovenerologická klinika UK 2. LF a FN, Praha
přednostka prof. MUDr. Jana Hercogová, CSc.

Souhrn

Lymeská borelióza

Lymeská borelióza je infekční systémové onemocnění, jehož původcem je *Borrelia burgdorferi* sensu lato, přenášená klíšťaty rodu *Ixodes*. Klinické projevy onemocnění postihují zejména kůži (erythema migrans, lymphocytoma borreliensis, acrodermatitis chronica atrophicans), nervovou soustavu, kardiovaskulární systém a pohybový aparát. Diagnostika je založena na metodách přímého a nepřímého průkazu boreliové infekce. Nepřímé testy musí být v korelaci s klinickým obrazem pro vysokou pozitivitu protilátek u zdravých jedinců a naopak pro možnou negativitu i u pokročilé infekce. Schéma antibiotické terapie se řídí stadiem onemocnění a typem postiženého orgánu. Úspěšnost terapie je vysoká, příčinou selhání léčby může být tvorba cystických forem borelií či spoluúčast autoimunitních mechanismů. Kromě borelií se mohou na klinickém obrazu kožní formy onemocnění podílet i jiné baktérie, a to *Anaplasma phagocytophilum*. O úloze borelií v etiopatogenezi dalších dermatóz (morfea, lichen sclerosus et atrophicus) i o jejich možném teratogenním vlivu na plod se stále diskutuje.

Klíčová slova: **lymeská borelióza – *Borrelia burgdorferi* sensu lato – *Ixodes ricinus* – erythema migrans – lymphocytoma borreliensis – acrodermatitis chronica atrophicans – diagnostika – terapie**

Summary

Lyme Borreliosis

Lyme borreliosis is a systemic infectious disease caused by *Borrelia burgdorferi* sensu lato transmitted by certain ticks of the genus *Ixodes*. Clinical spectrum of the disease includes mainly cutaneous (erythema migrans, lymphocytoma borreliensis, acrodermatitis chronica atrophicans), nervous, cardiovascular and locomotor systems. The diagnostics is based on direct and indirect proof of *Borrelia* infection. Indirect tests must correlate with the clinical manifestation, as to a high positivity of borrelial antibodies in health people, and negativity of borrelial antibodies during advanced infection. The antibiotic therapy is chosen according to the stage of the disease and the involved organ, as well. Therapy can fail as cystic forms of *Borrelia burgdorferi* or autoimmune reaction can develop. Some other bacteriae, namely *Anaplasma phagocytophilum*, can take part in the cutaneous manifestation of Lyme borreliosis. The etiopathological relationship of Borreliae to other dermatoses (morphoea, lichen sclerosus et atrophicus), and to their possible terratogenic effect on the fetus are still under discussion.

Key words: **lyme borreliosis – *Borrelia burgdorferi* sensu lato – *Ixodes ricinus* – erythema migrans – borrelial lymphocytoma – acrodermatitis chronica atrophicans – diagnostics – therapy**

Podpořeno grantem IGA MZČR č. NR 8263-3
Předneseno na 10. Pražském dermatologickém sympoziu 13.–15. listopadu 2004

proLékaře.cz | 11.1.2026

ÚVOD

Lymeská borelióza (LB) je multisystémové infekční onemocnění, jehož původcem je *Borrelia burgdorferi* sensu lato (dále *B. burgdorferi*). Význam tohoto onemocnění je dán jeho vysokou incidencí, variabilitou klinických projevů, obtížnou interpretací diagnostických testů a nejednoznačným efektem léčby. Jde o onemocnění, které může při zanedbání vést k závažným celoživotním následkům se socioekonomickým dopadem. LB je typická přírodní ohnisková nákaza a současně nejrozšířenější antropozoonóza v České republice. Případy LB jsou hlášeny z celého světa. Ve střední a severní Evropě, stejně jako v USA, patří mezi nejčastější infekce přenášené členovci.

První zmínka o této chorobě byla publikována v roce 1883, kdy Buchwald popsal „idiopatickou kožní atrofii“, ale etiologické agens – borelie, objevil Burgdorfer až roku 1982. I první užití penicilinu v léčbě LB se týkalo kožního projevu a stejně jako v případě prvního popisu šlo o **acrodermatitis chronica atrophicans** (dále ACA). Profesorka Nanna Svartzová si totiž všimla, že pacienti s ACA mají zvýšenou sedimentaci, a proto jim zkusila již roku 1946 podat penicilin. Od té doby bylo jasné, že se bude jednat o infekci bakteriální. Stejným směrem se ubíral i marburský profesor Lennhof, který roku 1948 demonstroval v kožních bioptických vzorcích **erythema migrans** (dále EM) spirálovité mikroorganismy stříbřením. Ale až švédští manželé Eva Asbrinková a Andreas Hovmark izolovali roku 1985 borelie z kožních lézí EM a ACA. Trvalo tedy více než sto let, co od prvního popisu kožních projevů bylo etiologické agens lymeské boreliózy kultivováno z kůže.

Historie LB byla však ještě komplikovanější. Tato nemoc byla v podstatě znovu objevena v 70. letech minulého století, kdy Alan Steere se spolupracovníky popsali na základě pozorování erytému, po němž následovala zánětlivá artritida, u 12 dětí v městečku Old Lyme ve státě Connecticut novou nozologickou jednotku „Lyme disease“. Souvislost mezi přisátím klíštěte a vznikem erytému byla podnětem ke studiím Willi Burgdorfera, který jako první izoloval spirochéty z klíšťat. Ty byly poté taxonomicky zařazeny Rousselem Johnsonem mezi borelie a na počest Burgdorfera dostaly druhové označení *B. burgdorferi* (10).

Historie LB v ČR začíná v šedesátých letech minulého století, kdy Horáček, Sedláček a Kraus publikovali první případy kožních forem tohoto onemocnění. Nejvíce se i v mezinárodním měřítku proslavil Danda, který vlastním sledováním a celosvětovou dotazníkovou akcí shromáždil 3244 případů ACA (9, 10).

PŮVODCE INFEKCE

Původcem LB je *B. burgdorferi* sensu lato, spirálovitá gramnegativní tyčka s periplazmatickými bičíky patřící do řádu Spirochaetales. Mezi humánní patogeny patří tři genotypy *B. burgdorferi* sensu lato: *B. burgdorferi* sensu stricto, *B. afzelii* a *B. garini. B. afzelii* pojmenovaná po Arvidu Afzeliovi, jenž předvedl jako první kazuistiku nemocného s EM na schůzi švédské dermatologické společnosti roku 1908, reprezentuje dominantní subspecies izolovaný u pacientů v Evropě a navíc, téměř 90 % izolovaných kmenů mívá původ v lézích kožních (40). Nicméně i ostatní dva druhy borelií mohou působit kožní změny, ale mnohem méně často. V Evropě se vyskytují všechny subspecies, v USA pouze *B. burgdorferi* sensu stricto. Zatímco *B. afzelii* představuje dominantní patogen lidské kůže v Evropě, *B. garinii* je spojována s lymeskou neuroboreliózou a *B. burgdorferi* sensu stricto je hlavním patogenem lymeské artritidy (28). Nově byl u holadského pacienta izolován nový kmen či genospecies borelií, nazvaný *B. spielmani* (37).

Borelie cirkulují mezi divoce žijícími zvířaty, hlavním rezervoárem jsou různé druhy hlodavců, drobných savců (myš, zajíc, veverka), vysoké zvěře, ptáků, plazů a také některých domácích zvířat (kočka, pes, kráva, kůň). *B. burgdorferi* je přenášena na člověka přisátím infikovaného klíštěte, v Evropě nejčastěji klíštěte druhu *Ixodes ricinus*, v USA *Ixodes scapularis*.

Po nasátí klíštěte krví se spirochéty množí ve střevě a z trávicího ústrojí se šíří hematogenní cestou v organismu klíštěte. Přenos infekce z klíštěte na hostitele je možný až po vycestování borelií do slinných žláz, obvykle se udává nejdříve za 24 hodin po přisátí, po 72 hodinách je nákaza přenesena již téměř ve všech případech. Další možný způsob přenosu je vetření kontaminovaného trusu klíšťat do kůže nebo spojivek při odstraňování klíšťat z kůže lidí i domácích zvířat. Borelie mohou pronikat do krevního oběhu nejen rankami, ale i neporušenou kůží. Teoreticky je možný přenos také transfúzí (pokud je krev odebraná při bakteriémii) nebo močí hlodavců (30).

Vzhledem k taxonomické příbuznosti borelií a treponem se začala ve světě věnovat pozornost možnému teratogennímu působení borelií na lidský plod, kterou vzbudila první práce Schlesingera roku 1985 o úmrtí novorozence do 48 hodin po porodu (41). Existují i případy s přímým průkazem borelií v placentě a orgánech plodu. Publikované práce sice upozorňují na možné nebezpečí infekce *B. burgdorferi* v graviditě, ale neprokazují příčinnou souvislost mezi výskytem LB v graviditě a zdravím dětí. Největší dosud provedená prospektivní studie na 105 ženách s EM v průběhu gravidity ukázala vyšší četnost vrozených srdečních vad a jiných abnormit u novorozenců (29). U našich pacientek se v 6 případech ze 17 vyšetřených podařilo demonstrovat borelie ve vzorcích placenty, z to v jednom případě abortu a dále u 5 žen, jež porodily zdravé děti (17).

VEKTOR INFEKCE

Životní cyklus klíštěte prochází třemi vývojovými sta-

proLékaře.cz | 11.1.2026

dii (larva, nymfa, imago – dospělý jedinec), která trvají v průměru 2 roky a během nichž klíště vystřídá tři hostitele. Z vajíček snesených na jaře se líhnou larvy, ty se v létě krátkodobě přichytí na drobného savce a po jednom velkém sání krve padají na zem, kde inaktivně stráví zimu. Druhý rok na jaře se přemění v nymfy, krátce parazitují na rezervoárovém zvířeti a po 3 měsících se mění v poslední vývojové stadium, imago. Dospělý sameček má leskle černý hřbetní štítek tvořící pevnou schránku celému tělu, samička je větší a má tmavý štítek, který kryje jen polovinu hřbetu, a tím může zvětšit svůj objem až 200krát. Samečci po spáření na podzim umírají, zatímco samičky přežívají do příštího jara nebo časného léta. Významnější roli při šíření borelií mají samičky, které se mnohem častěji přisávají na člověka.

Všechna vývojová stadia klíšťat se stávají infekčními po ingesci spirochét v průběhu sání krve na infikovaných ptácích nebo savcích a všechna stadia jsou schopna přenést infekci na člověka. Nejvyšší promořenost boreliemi byla zaznamenána zejména u druhého larválního stadia, tj. u nymf. Vzhledem k jejich malému rozměru (1,1 mm) a kratší době sání (2 hodiny) mohou být na lidském těle snadno přehlédnuty. Klíšťata jsou nalézána v přírodě od března do listopadu na okrajích listnatých a smíšených lesů, v travnaté nebo křovinaté krajině (včetně městských parků) s vysokým porostem a dostatečnou vlhkostí, ve výšce do 800 m n.m. Klíšťata obvykle sedí na spodní straně listů, stébel a větví v blízkosti lesních pěšin. Nejvyšší výskyt hladových jedinců bývá v časném létě (květen – červen), menší vrchol přichází ještě v září. Člověk se stává vhodným příležitostným hostitelem, pokud vykonává různé činnosti v zalesněných oblastech s vysokou prevalencí klíšťat druhu *Ixodes ricinus*. Promořenost klíšťat boreliemi se odhaduje na 5–10 %, ale kolísá podle lokality, např. na jižní Moravě dosahuje až 40 % (5) (tab. 1).

EPIDEMIOLOGIE

LB je nejčastější antropozoonózou, její incidenci je v ČR 30–40:100 000, v některých částech USA a Evropy se udává až 70–100 případů na 100 000 obyvatel (30). Riziko klinické manifestace LB po přisátí klíštěte je odhadováno na 1 %. Vnímavost k infekci je všeobecná, reinfekce jsou možné, asymptomatické a subklinické infekce jsou běžné. I asymptomatičtí pacienti mohou mít borelie přítomné v krvi (spirochetémii) (51). Každé přisátí klíštěte nepůsobí kožní projevy, EM vzniká asi u poloviny infikovaných pacientů. Na druhé straně, 30–50 % pacientů s EM nemá žádné přisáté klíště ani poštípání hmyzem v anamnéze.

LB se vyskytuje ve všech věkových skupinách, nejčastěji jsou postiženy osoby mezi 45. a 55. rokem života, častěji ženy. Dvě třetiny našich nemocných byly ženy a pětinu tvořily děti do 15 let.

PATOGENEZE

Po proniknutí spirochét do kůže dochází k jejich pomnožení a šíření per continuitatem kůží. Nedojde-li k jejich eliminaci, šíří se dále do organismu cestou krevní i lymfatickou, většinou s latencí několika dnů, týdnů až měsíců. Za příznivých okolností jsou borelie schopny uchytit se v centrálním i periferním nervovém systému, kloubech, myokardu, kosterním svalstvu, některých očních tkáních a sekundárně v kůži. Organismus borelií aktivuje nespecifickou a posléze i specifickou humorální a buněčnou imunitní odpověď.

Pro virulenci mají význam lipoproteiny, povrchové antigeny Osp a bičíkové proteiny. Rozeznávají se proteiny Osp A, B, C, D, E. Přítomnost určitých Osp A sérotypů je dávána do souvislosti s konkrétními orgánovými projevy onemocnění. Nedávno byly prováděny studie zkoumající invazivitu *B. burgdorferi* ve vztahu k antigenním skupinám Osp C. Bylo zjištěno, že mezi invazivní patří pouze 24 ze skupiny 69 antigenů Osp C (26). Navíc byly v krvi a v mozkomíšním moku objeveny čtyři Osp C antigeny (A, B, I a K), které jsou pravděpodobně zodpovědné za diseminaci choroby. BBK48 lokus, který se nachází na lp36, byl identifikován pouze u těchto invazivních kmenů A, B, I a K, a proto se zvažuje, zda tyto lokusy participují v diferenciaci patogenů z nepatogenních

Tab. 1. Výskyt LB v ČR podle krajů za rok 2004
(podle Zprávy centra epidemiologie a mikrobiologie, SZÚ Praha, č. 1, roč. 14, leden 2005, s. 16)

Kraj	Praha	Středočeský	Jihočeský	Plzeňský	Karlovarský	Ústecký	Liberecký	Královehradecký	Pardubický	Vysočina	Jihomoravský	Olomoucký	Zlínský	Moravsko-slezský	ČR celkem
I	137	749	125	91	117	272	141	141	229	151	422	180	125	363	**324**
II	11,7	67,4	20,0	16,5	38,4	32,9	32,9	25,5	44,9	29,0	37,1	28,1	20,9	28,3	**32,4**

Vysvětlivky: I – absolutní počet nemocných v roce 2004 II – nemocnost v roce 2004 přepočtená na 100 000 obyvatel

proLékaře.cz | 11.1.2026

kmenů a že přítomnost tohoto lokusu korelující s typem OspC může hrát roli určující infekciozitu u lidí (52).

Borelie adherují ke kolektinovým receptorům hostitelských buňek (zejména fibrocytů, Langerhansových buněk kůže) pomocí glykoproteinů na svém povrchu. Zásadním patogenetickým mechanismem je i schopnost borelií pronikat do hostitelských buněk, zejména pomocí tzv. „coiling“ fagocytózy (27). Jednou z nejpozoruhodnějších vlastností borelií je schopnost intracelulární perzistence a transformace v cystické formy za nepříznivých podmínek (vliv antibiotické léčby, tvorba protilátek). V této formě mohou borelie unikat aktivní imunitní obraně napadeného organismu. Perzistence borelií v buňkách hraje svou roli při některých orgánových klinických projevech, latentní infekci a při rezistenci k antimikrobiální terapii. Kromě přímého působení borelií v místě poškození se mohou uplatňovat i autoimunitní mechanismy, např. zkřížené reakce buněčné i humorální imunity proti povrchovým antigenům borelií a neuronů (gangliosidy), myelinových pochev nebo poškození cévní stěny zánětlivou reakcí (43).

KLINICKÉ PROJEVY

Klinické projevy LB se dělí do tří stadií. První a druhé stadium se označuje jako časné, pozoruje se v prvních týdnech a měsících po infekci. Třetí stadium nazýváme pozdní, probíhá měsíce až léta po kontaktu s infekcí.

Postižení kůže

Základní klinické kožní formy boreliózy, tj. **EM**, **lymphocytoma borreliensis**, boreliový lymfocytom (dále BL) **a ACA** jsou dobře známy (tab. 2). Dříve se také označovaly jako „klasické“ kožní formy LB. Pro tyto kožní projevy je charakteristické, že se mohou vyskytovat ve všech třech stadiích nemoci, ale každá klinická forma v konkrétním stadiu. V 1. stadiu časné lokalizované infekce nacházíme na kůži EM nebo BL a současně může být přítomna regionální lymfadenitida, ve 2. stadiu časné diseminované infekce se mohou spolu s chřipkovými příznaky objevit na kůži sekundární léze EM, jež mohou být dále komplikovány i jinými mimokožními projevy – akutní neuroboreliózou, dysrytmiemi, A-V blokem, myokarditidou, akutní artritidou, a ve 3. stadiu pozdní diseminované infekce je typickou kožní manifestací ACA, jež se může sdružovat s chronickou neuroboreliózou či chronickou artritidou a únavovým syndromem (30). Každé stadium LB může tedy mít typické kožní projevy, z nichž některé jsou pro LB dokonce **patognomické**. Jsou to konkrétně **anulární typ EM** u všech pacientů a **BL lokalizovaný na lalůčku ušního boltce u dětí**. Nejčastějším kožním projevem LB je EM, vyskytuje se u 85 % pacientů, ACA u 10 % a BL jen u 5 % nemocných. To odpovídá našim zkušenostem s 1159 pacienty s kožními projevy LB, vyšetřenými v letech 1987–2003 (EM – 950, BL – 46, ACA – 139, jiné dermatózy dávané do souvislosti s infekcí boreliemi – 24) (13, 14, 16, 10).

Primární EM je nejcharakterističtějším příznakem prvního stadia. Vezmeme-li v úvahu, že celkem tvoří kožní změny až 70–80 % všech klinických manifestací onemocnění, potom se EM vyskytuje u více než poloviny nemocných s LB.

V místě přisátí klíštěte se průměrně za 7 dní (3–180 dní, z toho v 75 % případů do 14 dnů) vytváří červená okrouhlá nebo oválná skvrna velikosti od 5 do desítek cm v průměru, jež se zvětšuje a šíří se do okolí. Typický je centrální výbled s periferním světle červeným lemem, který ale nemusí být přítomen. EM je obvykle solitární, může být kdekoliv na těle, a to v místě přisátí klíštěte. Méně často jsou projevy vícečetné nebo sekundární (ty jsou důsledkem hematogenního šíření infekce a tudíž patří do druhého stadia). Klinicky rozlišujeme tři základní typy EM:

1. **erythema migrans anulare** – anulární EM, jenž se šíří do okolí živě červeným lemem s hladkým povrchem a jenž se hojí v centru, proto se objeví centrální výbled; vyskytuje se asi ve 40 % případů EM (obr. 1);

2. **erythema migrans maculare** – homogenní EM se může nebo nemusí šířit do okolí a jeho centrum zůstává zarudlé po celou dobu trvání, povrch makuly je opět hladký, tvoří 36 % případů BL (obr. 2);

Tab. 2. Klasifikace kožních forem lymeské boreliózy

Stadium				
Časné	lokalizované	erythema migrans primarium	anulare	
			maculare	
			concentricum	
		lymphocytoma borreliensis	papulare	
			infiltratum	
	diseminované	erythema migrans secundarium		
Pozdní		acrodermatitis chronica atrophicans	inflammatoria	maculare
				oedematosa
				fibromatosa
			atrophicans	teleangiectatica
				atrophicans
				sensu strictiori

proLékaře.cz | 11.1.2026

Obr. 1. Erythema migrans anulare.

Obr. 2. EM maculare.

Obr. 3. EM concentricum.

Obr. 4. Lymphocytoma borreliensis papulare.

3. **erythema migrans concentricum** – terčovité či iris forma EM vytváří koncentrickou konfiguraci, může mít podobu dvou nebo i více soustředných kruhů, kdy se střídají mezikruží světle červená, tmavě červená a barvy kůže (obr. 3). Bývá přítomno u 20 % pacientů.

U zbývajících nemocných mohou být kožní změny méně typické (např. může být centrum EM infiltrované, hemoragické apod. EM může doprovázet regionální lymfadenitida (dojde-li k šíření infekce lymfogenně) a/nebo chřipkové příznaky (únava, artralgie, cefalea, subfebrilie), dojde-li k hematogenní diseminaci infekce. To je známkou přechodu z 1. do 2. stadia nemoci. Projevy EM nebolí, někdy lehce svědí nebo jsou citlivé na dotek, jsou palpačně teplejší než okolní kůže. Bez léčby vymizí do několika týdnů až měsíců, při antibiotické léčbě ustupují za několik dní.

Sekundární EM (erythemata migrantia secundaria) následuje za týden po primární lézi, jsou to mnohočetné makuly menšího průměru, než bylo původní EM. U nás se tato forma na rozdíl od USA vyskytuje velmi zřídka.

Histopatologické vyšetření může být v případě EM hodnoceno jako nediagnostické, neboť bývá přítomna superficiální dermatitida, perivaskulární infiltrát lymfocytární s příměsí eozinofilů a typických plazmatických buněk. Epidermis je beze změn.

Diferenciálně diagnosticky je nutné od EM odlišit reakci na štípnutí hmyzem (červená okrouhlá makula o průměru menším než 5 cm, spontánně vymizí do týdne), eryzipel (červená skvrna nepravidelného tvaru, proximálně se šířící plamenovitě, doprovázená celkovou alterací stavu – horečkou, zimnicí, třesavkou, nauzeou, zvracením), povrchovou dermatomykózu (živě červená skvrna s šupinkami na povrchu, na okrajích vyvýšený lem tvořený vezikulami a šupinami, která svědí a šíří se do okolí), erytrazma (hnědočervené, obvykle symetrické skvrny nepravidelného tvaru, v axilách a v tříslech, na povrchu makul pityriaziformní šupiny, subjektivně svědění), morfeu (tj. cirkumskriptní sklerodermii, která může zpočátku imitovat EM v zánětlivé fázi charakterizované živě červenou makulou, event. i s nafialovělým lemem, tzv. „lilac ring“, jenž se postupně mění, bledne a v centru tuhne), fixní lékový exantém (v anamnéze podobná eflorescence v podobě makuly červené barvy na stejném místě na těle při užívání stejného nebo podobného léku, nemění velikost, nesvědí, má hladký povrch a ustoupí až po vynechání léku), erysipeloid (lokalizace na prstech a hřbetech rukou, hojení v centru, anamnéza), erythema anulare centrifugum (urtikariální exantém polycyklické konfigurace, pityriaziformní šupiny) či ekzém (neostře ohraničené plaky vzniklé splynutím červených papulovezikul s šupinkami na povrchu, obvykle svědí a jsou vícečetné).

BL, dříve lymphadenosis benigna cutis, je až v 90 % případů papula (**lymphocytoma borreliensis papulare**, obr. 4) nebo asi u 10 % nemocných plak (**lymphocytoma borreliensis infiltratum**) temně červené až fialové barvy

proLékaře.cz | 11.1.2026

s hladkým lesklým povrchem, velikosti od několika mm do 3–5 cm, který se objevuje hlavně u dětí za několik týdnů po infekci, nejčastěji na boltci ucha, špičce nosu, méně často na dvorci prsní bradavky a na skrotu. Asi polovina nemocných udává přisátí klíštěte či poštípání hmyzem, které předcházely vzniku BL. Většinou nečiní BL subjektivní obtíže, může však být doprovázen regionální lymfadenitidou. Lymfocytom trvá bez léčby měsíce, někdy i více než rok. Představuje asi 5 % kožních postižení.

Histopatologické vyšetření prokáže superficiální až hlubokou dermatitidu bez patologických změn epidermis, hustý lymfocytární infiltrát perivaskulární a periadnexální, s příměsí plazmatických buněk, lokalizovaných v horní a střední dermis.

Diferenciálně diagnosticky je nutné zvážit maligní lymfom (v anamnéze není přisátí klíštěte, histopatologické vyšetření), histiocytom (papula plochá, palpačně tuhá, hnědě-červená nebo hnědá kdekoli na těle), hemangiom (papula měkké konzistence temně červené barvy kdekoli na těle), jiné kožní nádory (histopatologické vyšetření).

ACA je projevem 3. stadia. Od přisátí klíštěte do vzniku projevů uplyne řada měsíců i let. Mohou předcházet projevy jednoho, dvou i všech tří stadií boreliózy, jindy představuje ACA první manifestaci choroby. Přichází nejprve ve formě akutního zánětu kůže (**acrodermatittis chronica atrophicans inflammatoria**), který se projevuje až v 75 % případů lividně červenými makulami na akrálních částech (**acrodermatitis chronica atrophicans maculare**) s prosáknutím až těstovitou konzistencí. Pokud převažuje edém, červenofialové zbarvení je méně patrné (**acrodermatitis chronica atrophicans oedematosa**). V průběhu zánětlivé fáze se mohou tvořit na ulnární straně předloktí, nad lokty, nad drobnými ručními klouby tuhé papuly a uzly barvy kůže, průměru od jednoho do několik centimetrů, bez subjektivních příznaků, jejichž histopatologickým podkladem je koncentricky uspořádané kolagenní vazivo (**acrodermatitis chronica atrophicans fibromatosa**) (24). Po měsících přechází zánětlivá fáze v atrofickou, kůže nabývá postupně vzhledu cigaretového papíru s vymizením elastických vláken a dilatací cév (**acrodermatitis chronica atrophicans: teleangiectatica** (obr. 5), **atrophicans, sensu strictiori**). Predilekční lokalizací jsou extenzorové části končetin. Na dolních končetinách bývá hlavně v oblasti nártů a kolen, na horních končetinách kolem lokte a hřbetu rukou, nikdy nepostihuje dlaně a plosky, maximum změn je nad klouby a kostními prominencemi.

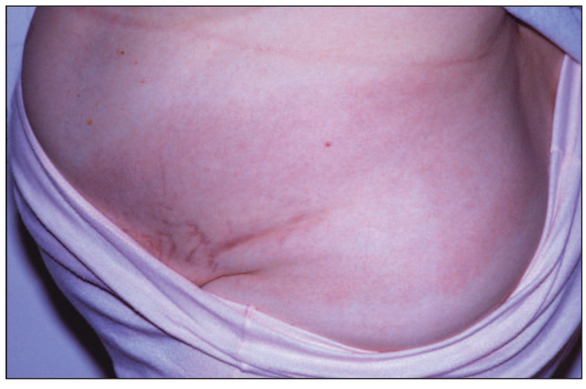

Obr. 5. Acrodermatitis chronica atrophicans teleangiectatica.

Histopatologický obraz ACA je pestrý a závisí na fázi choroby. V zánětlivém stadiu ACA nalézáme pruhovitý lymfocytární infiltrát s příměsí eozinofilů, plazmatických buněk v horním koriu, obvykle oddělený pruhem normálního vaziva od epidermis, ale může být přítomen i lichenoidní infiltrát. Epidermis je ortohyperkeratotická. Postupně infiltrátu ubývá a dochází k atrofii epidermis (vyhlazení epidermálních čepů), dilataci cév v horním koriu (při teleangiektatické formě ACA) a atrofii elastických vláken i adnex.

Diferenciálně diagnosticky je nutno myslet na lokalizovanou sklerodermii (makuly temně červené jsou ostře ohraničené, postupně palpačně tuhé), senilní atrofii kůže (symetrie změn, chybí zánětlivá fáze), gravitační dermatitidu (přítomnost nejen mikrovarixů, ale také dalších známek chronické žilní nedostatečnosti), perniones (v anamnéze expozice chladu, lokalizace změn i na dlaních a ploskách), lichen sclerosus et atrophicus (bělavé makuly se zvýrazněnými folikuly, lokalizované na genitálu i extragenitálně).

Všechny kožní formy LB mohou být doprovázeny regionální lymfadenitidou a celkovými příznaky (necharakteristickými nebo příznaky postižení jiných orgánů).

B. burgdorferi, další dermatózy a další patogen

V souvislosti s kožními projevy LB vyvstávají nyní zejména dvě otázky, a to zda působí *B. burgdorferi* sensu lato pouze EM, BL a ACA a zda jsou EM, BL a ACA působeny výhradně *B. burgdorferi* sensu lato. V roce 1985 totiž tři výzkumné skupiny v Německu, Rakousku a Švýcarsku publikovaly sdělení o zvýšených hladinách antiboreliových protilátek u nemocných s morfeou (1, 33, 39). Abererová a Stanek prokázali borelie v bioptických vzorcích pomocí imunohistochemických metod u čtyř ze 13 pacientů s morfeou a u šesti z 13 nemocných s lichen sclerosus et atrophicus (dále LSA) (2). Ve stejném roce Abererová poprvé izolovala borelie v bioptických vzorcích z lézí morfey (3), po ní byli stejně úspěšní Weber, Preacová-Mursicová a Reimers (48). Do současné doby byly borelie izolovány celkem pětkrát v lézích morfey (49). Od roku 1993 byla navíc pomocí PCR detekována DNA *B. burgdorferi* u 17 z 82 kožních bioptických vzorků morfey a u devíti z 28 bioptických vzorků LSA (42, 48). Mohlo by se tedy zdát, že o přímém průkazu borelií v lézích cirkumskriptní sklerodermie není pochyb, nicméně jiní autoři úlohu borelií stále zpochybňují. Weide a kol. zrevidovali literaturu od roku 1983 a nenašli jasný důkaz o spojení infekce *B. burgdorferi* a vzniku morfey (49). Asbrinková a Hovmark považují morfeu a LSA dokonce za možné klinické manifestace ACA, jež nelze

proLékaře.cz | 11.1.2026

jak klinicky, tak histopatologicky od ACA odlišit (4). Podíváme-li se na tyto nozologické jednotky blíže, můžeme nalézt rozdíly:

1. *Klinický obraz*. Morfea je charakterizována ostře ohraničenou červenou skvrnou, jejíž barva se mění v barvu šeříku a nabývá fialového lemu. Během této akutní fáze je nutné odlišit EM. Centrum morfey postupně bledne a tuhne, následuje hyperpigmentace. Temně červené makuly jsou typické pro ACA, ale na rozdíl od morfey nejsou ostře ohraničené. Morfea, LSA i ACA se mohou vyskytovat simultánně u jednoho pacienta.

2. *Histopatologické vyšetření*. Jedna léze může vykazovat histopatologické známky jak morfey, tak i LSA. To znamená, že může jít o jednu nemoc nebo o různé fáze stejné choroby. Podobnosti lze nalézt i v histopatologickém obraze (lymfohistiocytární infiltrát s příměsí plazmatických buněk v akutním stadiu a vakuolární degeneraci stratum basale v pozdním stadiu) jak u morfey, tak u LSA i ACA). Podařilo se nám též prokázat *B. garini* metodou PCR v bioptickém vzorku u jednoho nemocného s typickými projevy morfey (dvě hyperpigmentované, indurované oválné plaky 20 a 5 centimetrů v průměru, ostře ohraničené od okolní kůže), u něhož byla diagnóza stanovena klinicky i histopatologicky (zesílené svazky kolagenních vláken, řídký lymfocytární infiltrát v horní dermis, epidermis beze změn).

3. *Mimokožní projevy* jsou známy jak u morfey, tak u ACA, ale jsou rozdílné.

Dosud tedy nevíme, jak se borelie účastní na vzniku lézí morfey, ale přesto lze doporučit, abychom pečlivě vyšetřovali pacienty s oběma dermatózami. Všechny nemocné s morfeou je vhodné testovat na přítomnost specifických antiboreliových protilátek pomocí ELISA a imunoblotu, event. se pokusit o izolaci borelií z bioptických vzorků. Ty pacienty, u kterých jsou výsledky vyšetření pozitivní, doporučujeme léčit antibiotiky stejně jako nemocné s ACA (11).

Další dermatózy, které jsou dávány do souvislosti s boreliovou infekcí, zahrnují granuloma anulare, anetoderma, atrophoderma Pasini-Pierini, progresivní hemiatrofie obličeje, cutis laxa (35). V posledních letech se objevily zprávy i o postižení kštice, tj. o difuzní reverzibilní alopecii (popsané u pacientů s neuroboreliózou) (8) a o pseudopelade Brocq (25). Asociace B-lymfomů kůže a infekce *B. burgdorferi* byla publikována roku 1997 (7, 38). Roggero a spolupracovníci popsali případ klinické a histopatologické regrese B-lymfomu marginální zóny nízkého stupně malignity poté, co byla eradikována boreliová infekce antibiotiky. To podporuje hypotézu, že infekce *B. burgdorferi* může být podnětem k vývoji kožního B-lymfomu marginální zóny. Na základě tohoto popisu doporučili autoři testovat nemocné s primárními B-lymfomy kůže na přítomnost boreliové infekce a léčit je antibiotiky dříve, než se přistoupí k agresivnější léčbě (38). Letos publikovali rakouští autoři kazuistiku pacientky s difúzní systémovou sklerodermií, u níž léčba ceftriaxonem vedla k ústupu potíží, a proto navrhli pátrat i u nemocných se systémovou sklerodermií po boreliové infekci (46).

Klíšťata mohou kromě borelií přenášet i původce dalších lidských onemocnění. Mezi rozšířené antropozoonózy přenášené klíšťaty patří ehrlichióza, babezióza, tularémie, bartonelóza a klíšťová encefalitida. V současné době je velká pozornost věnována **ehrlichiím.** Ty patří mezi rickettsie a působí lidskou monocytovou ehrlichiózu (původce *Ehrlichia Chaffeensis*) a lidskou granulocytovou ehrlichiózu (původce *Anaplasma phagocytophilum*). Ehrlichie jsou intracelulární gramnegativní organismy, přítomné v cytoplazmatických vakuolách, parazitují zejména v buňkách bílé krevní řady. Kromě toho, podobně jako borelie, napadají srdce, CNS, kloubní synovii, ledviny či játra. Příznaky onemocnění (lidská monocytová a granulocytová ehrlichióza) vyplývají z porušení rovnováhy mezi novotvorbou a odbouráváním infikovaných krevních buněk (petechie, hepatosplenomegalie) s následnými oportunními infekty, popř. závažnějšími orgánovými komplikacemi. Klinický obraz je nespecifický a zahrnuje horečku, slabost, bolesti hlavy, myalgie, artralgie, u 2 – 5 % pacientů se objevuje exantém. Kromě průkazu původce jsou v diagnostice důležité laboratorní nálezy (leukopenie, trombocytopenie, anémie, zvýšené hladiny sérových transamináz).

Poslední studie ukazují, že ehrlichie se mohou podílet na vzniku EM, a to buď samostatně nebo v kombinaci s boreliemi. Dvojitě infikovaná klíšťata jsou schopna přenést oba patogeny na vnímavého hostitele (36). Klinicky je pro ehrlichiovou etiologii charakteristický erytém větších rozměrů, febrilie a celkové obtíže (22). V praxi se zatím sérologické testy na ehrlichie běžně neprovádějí. Recentně se nám zdařil průkaz koincidence infekce borelií a ehrlichií (*Anaplasma phagocytophilum* var. Frankonia) pomocí elektronového mikroskopu a PCR v bioptickém vzorku kůže z anulární léze EM o průměru 20 x 50 cm, která trvala 2 týdny a objevila se 8 týdnů po přisátí klíštěte. Tento nález vyžaduje ověření na velkém souboru nemocných, nicméně objasnění etiopatogenetické role ehrlichií by mělo praktický význam pro diagnostiku i léčbu pacientů. Znamenalo by to zavést do rutinní diagnostiky kožních projevů LB vyšetření hematologické a biochemické a v léčbě dávat přednost tetracyklinům. (Tomuto tématu je proto věnován jeden grantový úkol, který na klinice řešíme.)

Postižení kloubů

Postižení kloubů je u **lymeské artritidy** (LA) typicky mono- či oligoartrikulární, migrující a asymetrické. Nejčastěji jsou postižena kolena, klouby prstů rukou a nohou, kotník, zápěstí a loket, někteří pacienti uvádějí otok paty. Průběh je intermitentní s relapsy a remisemi, bez příznaků artritidy. Pojem LA zahrnuje též tendovaginitidy, entezitidy, tendinitidy, burzitidy a myozitidy. Postižení těchto struktur může probíhat samostatně (např. jako syndrom karpálního tunelu) nebo současně s postižením kloubů (19, 30).

proLékaře.cz | 11.1.2026

Postižení nervového systému

Nejzávažnější formou postihující CNS je **Banwarthův syndrom** zahrnující kořenovou bolest, asymetrické chabé parézy a lymfocytovou pleocytózu v likvoru. U třetiny pacientů se pozorují neuropsychické příznaky (agitovanost, deprese, úzkost, nespavost), příležitostně se objevují i vegetativní příznaky (pocení, obstipace, poruchy mikce). Poměrně běžná je Bellova obrna lícního nervu a dalších hlavových nervů. Chronická neuroborelióza probíhá pod obrazem progresivní encefalitidy nebo asymetrické polyneuritidy (5). Protože byly borelie nalezeny v mozkové tkáni u osob s Alzheimerovou nemocí, zvažuje se jejich role při vzniku demence, kortikální atrofie a depozit amyloidu v mozku při této chorobě (31).

Postižení srdce

Lymeská karditida vzniká za 10–120 dní od přisátí klíštěte. Klinicky se projeví nejčastěji synkopami, palpitacemi, krátkými stavy dušnosti, bolestí na hrudi, závratěmi. Příčinou těchto potíží je myokarditida (poruchy převodu a tvorby vzruchu, mírná levostranná nebo pravostranná srdeční slabost), perikarditida nebo pankarditida. Někteří nemocní udávají retrosternální bolesti, jejichž odlišení od stenokardií bývá obtížné (5, 6).

Postižení dalších orgánů

Borelie mohou působit i zánět jiných orgánů a mohou se manifestovat v podobě konjunktivitidy, hepatitidy, pneumonitidy aj. Obtížné je definovat tzv. postboreliový syndrom či chronickou LB. Zahrnují únavu, cefalgie, artralgie, poruchy paměti, kognitivní dysfunkce a další nespecifické projevy, jež nejsou doprovázeny zvýšenými hladinami antiboreliových protilátek. Některé studie ukazují stejnou frekvenci symptomů při běžných aktivitách u pacientů po diagnóze LB jako u kontrolní skupiny pacientů bez LB, takže sama existence postboreliového syndromu je sporná (5, 30).

DIAGNOSTIKA

Diagnostika kožních projevů LB se opírá o klinický obraz (status localis a status praesens), o údaj o kontaktu s klíštětem (i když může v předchorobí až u poloviny nemocných chybět), o výsledek histopatologického vyšetření u nemocných s podezřením na BL a ACA, jenž je na rozdíl od histopatologického obrazu při EM charakteristický. Optimální je průkaz původce onemocnění přímými či nepřímými metodami. Diagnostika LB by tedy měla být založena na přítomnosti tří společných faktorů: na možnosti kontaktu s přenašečem, charakteristickém klinickém obrazu a laboratorním potvrzení přítomnosti borelií. Výjimku tvoří patognomické kožní manifestace, jako anulární EM (pokud choroba trvá déle než 30 dní, měla by mít pozitivitu protilátek třídy IgG) a BL na ušním lalůčku u dětí.

Mezi **přímé metody** průkazu patří:

1. **Mikroskopický průkaz** borelií v zástinu pomocí světelného mikroskopu (pozorujeme charakteristický pohyb spirochéty) nebo v negativním barvení pomocí elektronového mikroskopu (specifický průkaz při použití monoklonálních protilátek proti antigenům borelií). Mezi našimi 127 pacienty se podařilo takto detekovat borelie pouze v 15 případech (20, 21).
2. **Kultivační průkaz** *B. burgdorferi* (z kůže, myokardu, mozkomíšního moku, synoviální tekutiny atd.) je možný na speciálním BSK-H mediu, nevýhodou je jeho nízká senzitivita (18, 44).
3. **Konvenční polymerázová řetězová reakce** (PCR) je schopna detekovat i menší množství boreliové DNA (jsou známy specifické sekvence chromosomálních i plazmidových Osp C a Osp A genů borelií). V současné době se používá více senzitivní a specifický systém s použitím LightCycler PCR v reálném čase nebo hybridizace templátové DNA pomocí TaqMan fluorescenčního detekčního systému, která je schopna odhalit 1–10 kultivovaných spirochét. Specificita PCR metody bývá hodnocena v Southern blotech pomocí sond, restrikčními enzymy nebo sekvencí produktů. U našich 9 pacientů s EM z 41 vyšetřených a dále u 4 nemocných s ACA a 2 nemocných s morfeou byly borelie nalezeny pomocí metody PCR v kožních bioptických vzorcích, v 16 ze 130 vyšetření (12 %) se nám podařilo DNA borelií prokázat v krvi (22).

Tyto přímé metody průkazu borelií se nehodí pro rutinní diagnostiku, ale využívají se zejména ve sporných klinických případech, u gravidních žen nebo výzkumně.

Nepřímé metody průkazu borelií jsou:

1. **Nepřímá imunofluorescence** (IFA), založená na reakci protilátek IgM nebo IgG se substrátem na sklíčku, jako substrát lze použít buňky infikované boreliemi nebo borelie samotné, ředěním sér se určuje titr protilátek.
2. **Enzymová imunoanalýza** (ELISA) využívá celobuněčný antigen nebo rekombinantní antigeny borelií, např. p37, p41, p83, OspC, OspE, VisE. Je to nejvíce používaná metoda (má vysokou citlivost a specificitu), je metodou rutinní screeningovou.
3. **Western bloty** jsou doporučovány ke konfirmaci výsledků získaných metodou ELISA. Séropozitivita vyžaduje pozitivitu v obou testech.

Antiboreliové protilátky třídy IgM se objevují několik týdnů po začátku infekce, maxima dosahují většinou za 6–8 týdnů. V časném období se tvoří zejména protilátky proti bičíkovému antigenu, při trvání IgM odpovědi i proti Osp antigenům. Antiboreliové protilátky třídy IgG stoupají po 1–3 měsících od infekce a mohou perzistovat léta. Při poškození CNS lze zjišťovat protilátky v mozkomíšním moku.

V hodnocení výsledků sérologických metod je nutné

proLékaře.cz | 11.1.2026

vždy pečlivě posoudit korelaci s klinickým obrazem, jelikož 5–10 % zdravých osob má pozitivní protilátky proti boreliím (ve třídě IgG i IgM), a naopak i v pokročilém stadiu onemocnění mohou protilátky zcela chybět. Falešně pozitivní výsledky se vyskytují při jiných spirochétových infekcích (např. syfilis, leptospiróza), při pozitivitě různých autoprotilátek u systémových chorob (23). Falešně negativní výsledky sérologických testů můžeme očekávat u pacientů s imunodeficitem (HIV), v těhotenství, v časných stadiích infekce či po včasném zahájení antibiotické terapie. Obecně lze říci, že sérologické vyšetření diagnózu LB podporuje, ale nestanovuje (15).

TERAPIE

LB má tendenci k samovolnému zhojení v časném lokalizovaném i diseminovaném stadiu. Léčba antibiotiky je však nutná, neboť zkracuje dobu trvání klinických projevů, snižuje riziko možných následků a zabraňuje přechodu do chronického stavu. Recentně to prokázali Wormser a spolupracovníci, kteří mezi 213 pacienty s EM neléčenými antibiotiky nalezli v 93 případech (43,7 %) spirochetémii. Ta se objevila od druhého dne do dvou týdnů po infekci. Pacienti se spirochetémií měli více klinických příznaků a častěji vícečetné léze EM (51).

Léčba kožních forem LB závisí na stadiu onemocnění, přítomnosti dalších celkových či orgánových příznaků, na věku a celkovém zdravotním stavu pacienta. K léčbě je vhodná řada antibiotik, zejména tetracykliny, peniciliny, makrolidy a cefalosporiny (tab. 3, 4). Citlivost *B. burgdoferi* je uniformní a antibiogramy prakticky shodné. Není proto třeba v jednotlivých případech stanovovat citlivost pacientova kmene *B. burgdorferi.* Podle postiženého orgánu a stadia onemocnění volíme typ antibiotika, způsob podání a dobu léčby. Do 24 hodin po zahájení léčby se u 15 % pacientů objeví symptomy odpovídající Jarischově-Herxheimerově reakci, způsobené uvolněním lipopolysacharidů po destrukci *B. burgdorferi* a nastartováním imunologických pochodů.

Doxycyklin je nejúčinnější v léčbě časné fáze a v prevenci chronického průběhu onemocnění, je považován za lék první volby u dospělých a při podezření na koinfekci s ehrlichiemi. Výhodou je dobrý průnik do tkání, vysoké vstřebávání po perorálním užití a možnost dlouhodobého podávání, nevýhodou fotosenzitivita a dráždění žaludeční sliznice.

Amoxycilin podáváme tam, kde jsou tetracykliny kontraindikované, tj. u těhotných a kojících žen, u dětí do 8 let věku a u alergií na tetracykliny. Dávka používaná v léčbě kožních projevů boreliózy je 3 x 1 g po 8 hodinách (23).

Erytromycin a **azitromycin** jsou určeny pro těhotné a kojící ženy a pro děti do 8 let, které jsou alergické na peniciliny. **Ceftriaxon, cefotaxim** a **krystalický penicilin G** jsou vhodné k léčbě nervových, kloubních a srdečních manifestací 2. a 3. stadia, díky vysoké účinnosti a průniku do likvoru a synoviální tekutiny. Pro eliminaci cyst se doporučuje přidávat k penicilinovým antibiotikům metronidazol (50).

Tab. 3. Léčba erythema migrans a lymphocytoma borreliensis

Lék	Dávka	Způsob podání	Doba (dny)
Amoxicilin	3 x 1 g po 8 h	p.o.	14–21*
Doxycyklin	2 x 100 mg po 12 h nebo 1 x 200 mg	p.o.	14–21*
Fenoxymetyl penicilin	3 x 1000 mg	p.o.	14–21*
Cefuroxim axetil	2 x 500 mg	p.o.	14–21*

* v případě přítomnosti celkových necharakteristických příznaků

Tab. 4. Léčba acrodermatitis chronica atrophicans a postižení jiných orgánů (neuroboreliózy, lymeské artritidy a karditidy aj.)

Lék	Dávka/den	Způsob podání	Doba (dny)
Amoxicilin	3 x 1 g po 8 h	p.o.	21–28
Doxycyklin	2 x 100 mg po 12 h nebo 1 x 200 mg	p.o.	21–28
Ceftriaxon	1 x 2000 mg	i.v.	14–28*
Cefotaxim	3 x 2000 mg po 8 h	i.v.	14–28*
Penicilin G	4 x 5 mil.j. po 6 h	i.v.	14–28*

* nebo 14 dnů a pokračovat dalších 14 dnů antibiotiky perorálními

Hladiny antiboreliových protilátek mohou přetrvávat ve vyšších nebo stabilně pozitivních hodnotách i po úspěšné antibiotické léčbě měsíce i roky (43). Stále jsou hledána nová antibiotika, která by působila baktericidně na extra- i intracelulární formy původce, dosahovala dostatečné koncentrace v tělních tekutinách a tkáních, dobře pronikala hematoencefalickou bariérou a působila na všechny formy borelií. Největší naděje se vkládají do nových chinolonů (gemifloxacin, sitafloxacin, grepafloxacin) a ketolidů. V léčbě ehrlichiózy jsou na prvním místě tetracyklinová antibiotika, při kontraindikaci tetracyklinu se doxycyklin nahrazuje rifampicinem. Ehrlichie jsou rezistentní k makrolidům a aminoglykosidům, efekt chinolonů není jednoznačný (30, 34).

PREVENCE

Vzhledem k tomu, že v Evropě neexistuje účinná očkovací látka, třebaže její výzkum dále probíhá (47), je jediným možným způsobem prevence LB pečlivá ochrana před klíšťaty a omezení pobytu v oblastech s vysokou incidencí infikovaných klíšťat. Za rizikové lokality považujeme okraje listnatých lesů, křoviny, lokality v povodí vodních toků. Nejvyšší rizikovost je proto u profesí s trvalým pobytem v přírodě, např. u myslivců, lesních dělníků, zemědělců. Doporučováno je krytí kožního povrchu ode-

proLékaře.cz | 11.1.2026

vem, používání repelentů a pečlivá prohlídka těla po návratu z přírody. Přisáté klíště by mělo být odstraněno co nejdříve, jelikož riziko nákazy je přímo úměrné délce jeho přisátí. Důležitá je i správná technika odstranění klíštěte. Před manipulací s klíštětem místo řádně dezinfikujeme běžným dezinfekčním prostředkem, např. carbethopendecinii bromidum, povidonum iodinatum, jodovou tinkturou. Klíště šetrně uchopíme do tupé pinzety tak, abychom ho nerozmačkali, a pomalým, přímým tahem s mírně kývavými pohyby klíště odstraníme. Poté ránu opět dezinfikujeme. Pokud dojde k přetržení klíštěte, nejvhodnějším postupem je abraze či exkochleace, event. se doporučuje i excize průbojníkem na odborném pracovišti. Na klíště nikdy nesaháme holýma rukama pro možnost potřísnění střevním obsahem, zásadně nepoužíváme olej ani masti, které podporují slinění klíštěte. V dalších týdnech místo pečlivě sledujeme. Preventivní celkové podání antibiotik po každém přisátí klíštěte se nedoporučuje pro nízké riziko nákazy, ale lze doporučit lokální antibiotikum na místo, odkud bylo klíště odstraněno (32).

ZÁVĚR

Třebaže v posledním desetiletí přibylo nových poznatků o LB, zůstává řada otázek neuspokojivě zodpovězena. Jde nejen o spektrum klinických příznaků, standardizaci sérologických testů, optimální terapii, profylaxi (vakcinace), ale i o možné teratogenní působení borelií, etiopatogenezi a v poslední době i o možnou koincidenci s jinými mikroby. Vzhledem k tomu, že LB je chronickým systémovým onemocněním, jež postihuje velkou část populace, jsou další studie nezbytné.

LITERATURA

1. ABERER, E., NEUMANN, R., STANEK, G. Is localized scleroderma a Borrelia infection? (Letter). *Lancet I,* 1985: p. 273.
2. ABERER, E., STANEK, G. Histological evidence for spirochetal origin of morphea and lichen sclerosus et atrophicus. *Am J Dermatopathol,* 1987, 9 (5), p. 374–379.
3. ABERER, E., STANEK, G., ERTL, E., et al. Evidence for spirochetal origin of circumscribed scleroderma (morphea). *Acta Derm Venereol (Stockh)*, 1987, 67, p. 225–231.
4. ASBRINK, E., HOVMARK, A. Early and late cutaneous manifestations in Ixodes-borne borreliosis (Erythema migrans borreliosis, Lyme borreliosis). *Ann N Y Acad Science,* 1988, 539, p. 4–15.
5. BARTŮNĚK, P. *Lymeská borelióza*. 3. vyd. Praha: Grada Publishing, 2005 – v tisku.
6. BARTŮNĚK, P., GORIČAN, K., VAŘEJKA, P., HULÍNSKÁ, D., HERCOGOVÁ, J. Borreliová infekce při dilatační kardiomyopatii: koincidence nebo příčina? *Cor Vasa*, 1998, 40, (1), s. 50–54.
7. CERRONI, L., ZOCHLING, N., PUTZ, B., et al. Infection by Borrelia burgdorferi and cutaneous B-cell lymphoma. *J Cutan Pathol*, 1997, 24, p. 457–461.
8. CIMPERMAN, J., MARASPIN, V., LOTRIC-FURLAN, S. et al. Diffuse reversible alopecia in patients with Lyme meningitis and tick/borne encephalitis. *Wien Klin Wschr*, 1999, 111, (22–23), p. 976–977.
9. DANDA, J. Die Weltfrequenz der Akrodermatitis chronica atrophicans. *Hautarzt,* 1963, 14 p. 337–340.
10. HERCOGOVÁ, J. Dlouhodobé sledování pacientů s kožními formami lymeské borreliózy. Habilitační práce. Univerzita Karlova v Praze, 1994, 128 s.
11. HERCOGOVÁ, J. Borrelia burgdorferi: a protagonist in Lyme disease, a bystander in morphoea? *J Eur Acad Dermat Ven*, 2002, 16 (2), p. 98–99.
12. HERCOGOVÁ, J. *Lyme Borreliosis*. In KATSAMBAS, A, LOTTI, T. *European Handbook of Dermatological Treatments*. Berlin: Springer-Verlag, 2003, 2nd ed., p. 304–308.
13. HERCOGOVÁ, J. *Postižení kůže*. In BARTŮNĚK, P. *Lymeská borelióza*. Praha: Grada Publishing, 2005, 3. vyd. – v tisku.
14. HERCOGOVÁ, J., BRZOŇOVÁ, I. Lyme disease in central Europe. *Curr Opin Infect Dis*, 2001, 14, p. 133–137.
15. HERCOGOVÁ, J., JIROUŠ, J. První zkušenosti se sérologickým vyšetřováním kožních forem lymeské borreliózy. *Čes-slov Derm*, 1988, 63, s. 315–320.
16. HERCOGOVÁ, J., JIROUŠ, J., FADRHONCOVÁ, A. Kožní formy lymeské borreliózy u dětí. *Čs Pediat*, 1990, 45, s. 203–208.
17. HERCOGOVÁ, J., TOMÁNKOVÁ, M., FRÖSSLOVÁ, D., JANOVSKÁ, D. Časné stadium lymeské borreliózy v průběhu těhotenství: léčba 15 žen s erythema migrans. *Čes Gynekol*, 1993, 58, s. 229–232.
18. HERCOGOVÁ, J., TOMÁNKOVÁ, M., PLCH, J., JIROUŠ, J., HULÍNSKÁ, D., FRÖSSLOVÁ, D., BARTÁK, P. *Borrelia burgdorferi* isolates from erythema migrans. *Arch Dermatol Res*, 1993, 285, p. 171–173.
19. HERCOGOVÁ, J., VALEŠOVÁ, M., TOMÁNKOVÁ, M., FROSSLOVÁ, D. *Acrodermatitis chronica atrophicans and Lyme arthritis*. In AXFORD, JS, REES, DHE. *Lyme borreliosis*. NATO ASI Series (A: Life Sciences) 1994, 260, p. 33–37.
20. HULÍNSKÁ, D., BARTÁK, P., HERCOGOVÁ, HANČIL, J., BAŠTA, J., SCHRAMLOVÁ, J. Electron microscopy of Langerhans cells and *Borrelia burgdorferi* in Lyme disease patients. *Zentralbll Bakt*, 1994, 280, p. 348–359.
21. HULÍNSKÁ, D., JIROUŠ, J., VALEŠOVÁ, M., HERCOGOVÁ, J. Ultrastructure of *Borrelia burgdorferi* in tissues of patients with Lyme disease. *J Bas Microbiol*, 1989, 29, p. 73–83.
22. HULÍNSKÁ, D., VOTÝPKA, J., PLCH, J., et al. Molecular and microscopical evidence of Ehrlichia spp. and *Borrelia burgdorferi* sensu lato in patients, animals and ticks in the Czech Republic. *Microbiologica*, 2002, 25, p. 437–448.
23. JIROUŠ, J., KNAPPOVÁ, M., HERCOGOVÁ, J. Možnosti zkřížené reakce v sérologii syfilidy a lymeské borreliózy. *Derm*, 1991, 66, s. 183–188.
24. KONKOĽOVÁ, R., HERCOGOVÁ, J. Fibrózní uzly u lymeské borreliózy. *Čes-slov Derm*, 2003, 78, (4), s. 162–164.
25. KOSTLER, E., HÜBL, W., SEEBACHER, C. PCR-Nach-

proLékaře.cz | 11.1.2026

weis von Borrelia-burgdorferi-DNA in einer Gewebeprobe bei Pseudopelade Brocq. *Hautarzt*, 1999, 50, 12, p. 897.
26. LAGAL, V., POSTIČ, D., RUZIČ-SABLJIČ, E., BARANTON, G. Genetic diversity among Borrelia strains determined by single-strand conformation polymorphism analysis of the Osp4 gene and its association with invasiveness. *J Clin Microbiol*, 2003, 41 (11), p. 5059–5065.
27. LINDER, S., HEIMERL, C., FINGERLE, V., et al. Coiling phagocytosis of *Borrelia burgdorferi* by primary human macrophages is controlled by CDC42Hs and Rac1 and involves recruitment of Wiskott-Aldrich syndrome protein and Arp2/3 complex. *Infect Immunol*, 2001, 69, p. 1739–1746.
28. LUNEMAN, JD., KRAUSE, A. Heterogenität von *Borrelia burgdorferi*: Aetiopathogenetische Relevanz und Klinische Implikationen. *Z Rheumatol,* 2003, 62, (2), p. 148–154.
29. MARASPIN, V., CIMPERMAN, J., LOTRIC-FURLAN S., et al. Erythema migrans in pregnancy. *Wien Klin Wschr*, 1999, 111, (22–23), p. 933–940.
30. McGINLEY-SMITH, DE., TSAO, S. Dermatoses from ticks. *J Am Acad Dermatol*, 2003, 49, (3), p. 363–392.
31. MIKLOSSY, J., KHALILI, K., GERN, L., ERICSON, RL., DAREKAR, P., BOLLE, L., HURLIMANN, J., PASTER, BJ. *Borrelia burgdorferi* persists in the brain in chronic Lyme neuroborreliosis and may be associated with Alzheimer disease. *J Alzheimer's Dis*, 2004, 6, (6), p. 639–649.
32. NADELMAN, RB., NOWAKOWSKI, J., FISH, D., et al. Prophylaxis with single-dose doxycycline for the prevention of Lyme disease after an *Ixodes scapularis* tick bite. *N Engl J Med*, 2001, 345, p. 79–84.
33. NEUBERT, U., GERSTNER, H., MEURER, M., et al. Spirochetal antibodies in morphea. *J Invest Dermatol*, 1986, 86, p. 336.
34. OLANO, JP., WALKER, DH. Human ehrlichioses: diagnostic challenges and therapeutic recommendations. *Infect Med*, 2002, 19, p. 318–325.
35. ÖZKAN, S., FETIL, E., GUNES, AT., et al. Cutis laxa acquisita: is there any association with *Borrelia burgdorferi*? *Eur J Dermatol*, 1999, 9, p. 561–4.
36. PUSTERLA, N., HUDER, JB., LEUTENEGGER, CHM., et al. Quantitative Real-Time PCR for detection of members of the Ehrlichia phagocytophila genogroup in host animals and Ixodes ricinus ticks. *J Clin Microbiol*, 1999, 37, p. 1239–1331.
37. RICHTER, D., SCHLEE, DB., ALLGOWER, R., MATUSCHKA, FR. Relationship of a novel Lyme disease spirochete, Borrelia spielmani sp. Nov., with its host in Central Europe. *Appl Environ Microbiol*, 2004, 70 (11), p. 6414–6419.
38. ROGGERO, E., ZUCCA, E., MAINETTI, C., et al. Eradication of *Borrelia burgdorferi* infection in primary marginal zone B-cell lymphoma of the skin. *Hum Pathol*, 2000, 31, 2, p. 263–268.
39. RUFLI, T., LEHNER, S., AESCHLIMANN, A., et al. Zur erweiteren Spektrum zeckenübertragener Spirochätosen. *Hautarzt*, 1986, 37, p. 597–602.
40. RUZIC-SABLJIČ, E., STRLE, F., CIMPERMAN, J., et al. Characterization of *Borrelia burgdorferi* sensu lato strains isolated from patients with skin manifestations of Lyme borreliosis residing in Slovenia. *J Med Microbiol,* 2000, 49, 1, p. 47–53.
41. SCHLESINGER, PA., DURAY, PH., BURKE, BA., STEERE, AC., STILLMAN, MT. Maternal-fetal transmission of the Lyme disease spirochete, *Borrelia burgdorferi*. *Ann Intern Med*, 1985, 103, p. 67–68.
42. SCHNEPP, C., BOCKLAGE, H., LANGE, R., et al. Further evidence for *Borrelia burgdorferi* infection in morphea and lichen sclerosus et atrrophicus confirmed by DNA amplification. *J Invest Dermatol*, 1993, 100, p. 717–720.
43. SIGAL, LH. Immunologic mechanisms in Lyme neuroborreliosis: the potential role of autoimmunity and molecular mimicry. *Semin Neurol*, 1997, 17, p. 63–8.
44. VALEŠOVÁ, M., HERCOGOVÁ, J., HULÍNSKÁ, D. *Borrelia burgdorferi detected in the blood, synovium and skin of patients with Lyme arthritis*. In AXFORD, JS, REES, DHE. *Lyme borreliosis*. NATO ASI Series (A: Life Sciences) 1994, 260, p. 327–330.
45. VALEŠOVÁ, M., MAILER, H., HAVLÍK, J., HULÍNSKÁ, D., HERCOGOVÁ, J. Long-term results in patients with Lyme arthritis following treatment with ceftriaxone. *Infection*, 1996, 24, p. 1–5.
46. WACKERNAGEL, A., BERGMANN, AR., ABERER, E. Acute exacerbation of systemic scleroderma in Borrelia burgdorferi infection. *J Eur Acad Dermatol Venereol*, 2005, 19, (1), p. 93–96.
47. WALLICH, R., JAHRAUS, O., STEHLE, T., TRAN, TT., BRENNER, C., HOFMANN H., et al. Artificial-infection protocols allow immunodetection of novel *Borrelia burgdorferi* antigens suitable as vaccine candidates against Lyme disease. *Eur J Immunol,* 2003, 33, p. 708–719.
48. WEBER, K., PREAC-MURSIC V., REIMERS, CD. Spirochetes isolated from two patients with morphea. *Infection*, 1988, 16, p. 29–30.
49. WEIDE, B., WALZ, T., GARBE, C. Is morphoea caused by *Borrelia burgdorferi*? A review. *Br J Dermatol*, 2000, 142, (4), p. 636–644.
50. WORMSER, GP., NADELMAN, RB., DATTWYLER, RJ., DENNIS, DT., SHAPIRO, ED., STEERE, AC., et al. Practice guidelines for the treatment of Lyme disease. The Infectious Diseases Society of America. *Clin Infect Dis*, 2000, 31, p. 1–14.
51. WORMSER, GP., McKENNA, D., CARLIN, J., NADELMAN, RB., CAVALIERE, LF., HOLMGREN, D., BYRNE, DW., NOWAKOWSKI, J. Brief communication: hematogenous dissemination in early Lyme disease. *Ann Intern Med*, 2005, 142, (9), p. 751–755.
52. XU, Y., BRUNO, JF., LUFT, BJ. Detection of genetic diversity in linear plasmids 28-3 and 36 in *Borrelia burgdorferi* sensu stricto by subtractive hybridization. *Microb Pathol*, 2003, 25, (6), p. 269–278.

Došlo do redakce: 19. 6. 2005

Prof. MUDr. Jana Hercogová, CSc.
Dermatovenerologická klinika UK 2. LF a FNB
Budínova 2
180 81 Praha 8
E-mail: csderm@fnb.cz

proLékaře.cz | 11.1.2026

DOŠKOLOVÁNÍ LÉKAŘŮ – KONTROLNÍ TEST

LYMSKÁ BORELIÓZA

Otázky:

1. Lymeskou boreliózu u lidí nepůsobí:
   a) *Borrelia japonica*
   b) *Borrelia burgdorferi* sensu stricto
   c) *Borrelia afzelii* a *Borrelia garinii*
   d) *Borrelia afzelii, Borrelia garini* a *Borrelia burgdorferi* sensu stricto

2. Riziko klinické manifestace lymeské boreliózy po přisátí klíštěte je:
   a) 0–5 %
   b) 5–10 %
   c) 10–15 %
   d) 50 %

3. V etiopatogenezi lymeské boreliózy jsou důležité:
   a) intracelulární perzistence borelií
   b) ANCA protilátky
   c) anti ds DNA protilátky
   d) anti scl 70 protilátky

4. První stadium lymeské boreliózy zahrnuje:
   a) obrnu lícního nervu
   b) lymphocytoma borreliensis
   c) sklerodermii
   d) entezopatie

5. Acrodermatitis chronica atrophicans nemá formu:
   a) makulární
   b) anulární
   c) atrofickou
   d) teleangiektatickou

6. Mezi projevy lymeské karditidy nepatří:
   a) synkopy
   b) palpitace
   c) krátké stavy dušnosti
   d) periferní cyanóza

7. Falešně negativní výsledek vyšetření antiboreliových protilátek nečekáme:
   a) při imunodeficitu
   b) v těhotenství
   c) do 4 týdnů po infekci
   d) při kolagenózách

8. *Anaplasma phagocytophilum* nezpůsobuje:
   a) erythema migrans
   b) erythema nodosum
   c) febrilie
   d) celkové příznaky

9. Při léčbě současné infekce boreliemi a ehrlichiemi se doporučují:
   a) makrolidy
   b) tetracykliny
   c) cefalosporiny
   d) chinolony

10. Prevence lymeské boreliózy spočívá v:
    a) očkování
    b) preventivním podání docyxyklinu 200 mg
    c) zábraně kontaktu s infikovanými zvířaty
    d) zákazu vstupu do míst s vysokou promořeností klíšťat

Pozn. Správné odpovědi na otázky kontrolního testu budou uveřejněny v příštím čísle časopisu. Ti z vás, kteří chtějí být zařazeni do slosování o ceny 80. ročníku časopisu roku 2005, nechť zašlou správné odpovědi na kontrolní test na adresu redakce vždy nejpozději do jednoho měsíce od vydání daného čísla.

Správné odpovědi na otázky kontrolního testu k článku:
Vocilková, A.: „Kontaktní dermatitida“, publikovaném v č. 5/2005
Správné odpovědi: 1b, 2a, 3c, 4a, 5c, 6c, 7b, 8c, 9b, 10c

proLékaře.cz | 11.1.2026

Protopic® je nesteroidní alternativou léčby atopického ekzému v případě selhání konvenční léčby

astellas
Leading Light for Life

ATOPICKÝ EKZÉM · EKZÉM · SUCHÁ KŮŽE · AKNÉ

Protopic®
(tacrolimus 0.03%, 0.1% ointment)

Zkrácená informace o přípravku Protopic® 0,1%mast:
SLOŽENÍ: 1 g Protopic® 0,1% mast obsahuje 1,0 mg tacrolimusum jako tacrolimusum monohydricum (0,1%). INDIKACE: Protopic® 0,1%: léčba středně závažných až těžkých atopických dermatitid dospělých, kteří adekvátně nereagují na konvenční léčbu, nebo kteří ji netolerují. DÁVKOVÁNÍ: Protopic® je třeba nanášet na postižené oblasti kůže v tenké vrstvě na kterékoli části těla včetně obličeje, krku a oblasti flexur, ne však na sliznice. Protopic® je možno používat jak pro krátkodobou, tak pro intermitentní dlouhodobou léčbu. Oblasti ošetřené Protopicem® by neměly být překryty. KONTRAINDIKACE: Přecitlivělost na makrolidy, takrolimus a na kteroukoli jinou složku přípravku. ZVLÁŠTNÍ UPOZORNĚNÍ: Používání masti Protopic® u dětí mladších než 2 roky nebylo hodnoceno. Vystavení kůže slunečnímu světlu by mělo být sníženo na minimum. Emoliencia by neměla být nanášena na ošetřovanou plochu do dvou hodin po aplikaci Protopic®. Před zahájením léčby přípravkem Protopic® mast by však měla být klinická infekce na místech předpokládaného ošetření vyléčena. Mast Protopic® se nesmí dostat do kontaktu se sliznicemi a s očima. INTERAKCE: Takrolimus není v lidské kůži metabolizován. Není tedy žádná možnost perkutánních interakcí, které by mohly ovlivnit metabolismus takrolimu. TĚHOTENSTVÍ A KOJENÍ: Mast Protopic® by neměla být aplikována během těhotenství a kojení. NEŽÁDOUCÍ ÚČINKY: Pocity pálení, pruritus a erytém které obvykle vymizí v průběhu prvého týdne léčby, zvýšená citlivost kůže a pocity mravenčení. Zčervenání obličeje anebo podráždění kůže po požití alkoholického nápoje. UCHOVÁNÍ: chovávejte při teplotě do 25 st. C. POZNÁMKA: dříve než lék předepíšete přečtěte si úplnou informaci o přípravku. DRŽITEL ROZHODNUTÍ O REGISTRACI: Astellas Pharma GmbH, Neumarkter Str.61, 81673 München, Německo REGISTRAČNÍ ČÍSLO: EU/1/02/201/001-006. DATUM REVIZE TEXTU 9. 9.2005. Výdej přípravku je vázán na lékařský předpis a je částečně hrazen z prostředků veřejného ZP. Úplný souhrn údajů o přípravku lze získat na vyžádání na adrese:
Astellas Pharma s.r.o., Sokolovská 100/94, Praha 8, tel.: +420 236 080 310