

Erythema ab igne napodobující livedo racemosa

Pock, L.¹, Finsterlová, M.², Vosmík, F.³

¹Dermatopatologická laboratoř, Praha 8

²Dermatovenerologická ambulance, Čáslav

³Dermatovenerologická klinika 1. LF UK a VFN, Praha
přednosta prof. MUDr. Jiří Štork, CSc.

Souhrn

66letý muž měl na zevní straně pravé dolní končetiny rozsáhlou hnědou, nepravidelně síťovitou kresbu napodobující livedo racemosa. Biopsie z léze prokázala hyperkeratózu, zvýšené množství melaninu v keratinocytech, mírný pleomorfismus jader keratinocytů, diskrétní hydropickou degeneraci stratum basale epidermis a nečetné dyskeratotické keratinocyty ve stratum spinosum. V papilárním koriu byly perivaskulárně nevelké extravazáty erytrocytů a malé infiltráty lymfocytů, ojedinělých siderofágů a melanofágů. Tento nález svědčil pro erythema ab igne, které bylo následně potvrzeno i anamnesticky cíleným dotazem. Pacient sedával celou zimu pravou dolní končetinou 10 cm od kamen na tuhá paliva, vždy pouze z této jedné strany. Přímá imunofluorescence prokázala slabou zrnitou pozitivitu ve frakci C3 a pozitivitu fibrinogenu ve stěnách cév superficiálního vaskulárního plexu. IgA, M a G byly negativní. Tento nález má rysy vasculitidy superficiálního plexu. Je primárně navozena fyzikálním podnětem tepla, stejně jako hydropická degenerace stratum basale epidermis a další epidermální změny.

Klíčová slova: erythema ab igne – livedo reticularis – klinická podobnost – histopatologie – přímá imunofluorescence

Summary

Erythema ab igne mimicking livedo racemosa

The large brown irregularly reticular patch mimicking livedo racemosa developed on the lateral side of the right leg in 66-year-old male. The biopsy showed hyperkeratosis, increased amount of melanin in keratinocytes, mild pleomorphism of keratinocyte nuclei, discrete hydropic degeneration of the basal epidermal layer and a few dyskeratotic keratinocytes in the spinous layer. In the papillary dermis there were scant lymphocytic infiltrates with some erythrocytes, rare siderophages and melanophages perivascularly. This finding is suggestive for erythema ab igne, which was supported by the patient's history. In winter the patient had been sitting with his right leg 10 cm close to the stove, always only on the same side. The direct immunofluorescence showed faint granular positivity of C3 fraction and fibrinogen in the vessel walls of the superficial dermal vascular plexus. IgA, M and IgG fractions were negative. The finding shows features of vasculitis of the superficial plexus which was, primarily, induced by the physical thermal stimulus, as well as the hydropic degeneration of the basal layer of epidermis and other epidermal changes.

Key words: erythema ab igne – livedo reticularis – clinical resemblance – histopathology – direct immunofluorescence

ÚVOD

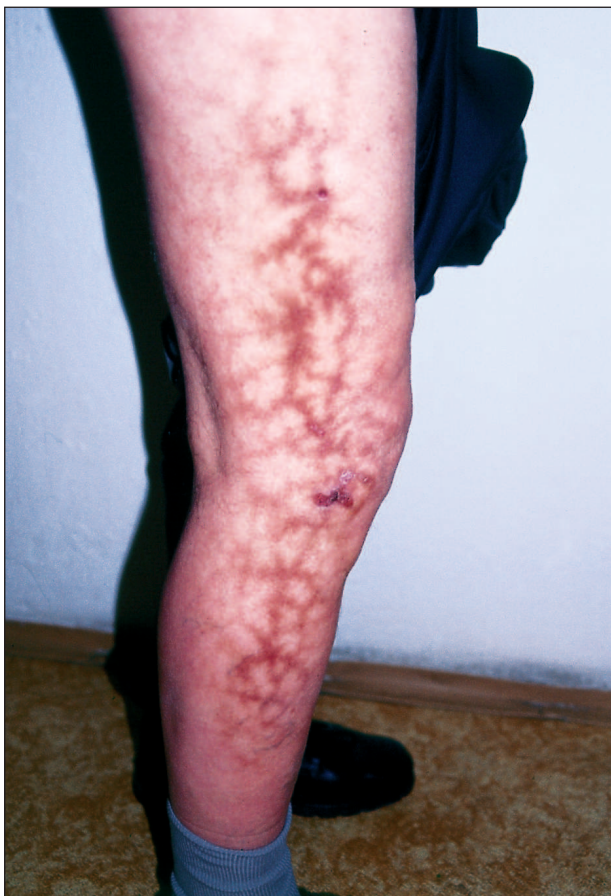Erythema ab igne jsou změny na kůži vznikající po opakujícím se působení přímého zdroje horka v podobě kamen, elektrických deček a teplometů. Klinicky se projevuje perzistujícími síťovitými hnědými a červenohnědými plochami v místě působení, tedy převážně na bedrech,

hýždích, stehnech a bérkách. Diagnóza se obvykle opírá o symetrii změn na obou stranách těla a cílenou anamnézu. Měli jsme možnost vyšetřit klinicky a biopticky pacienta, u kterého bylo erythema ab igne velmi rozsáhlé, avšak výlučně na jedné straně těla.

Kromě neobvyklého klinického obrazu jsme měli možnost i lépe poznat histopatologický obraz této spíše zřídka bioptované dermatózy.

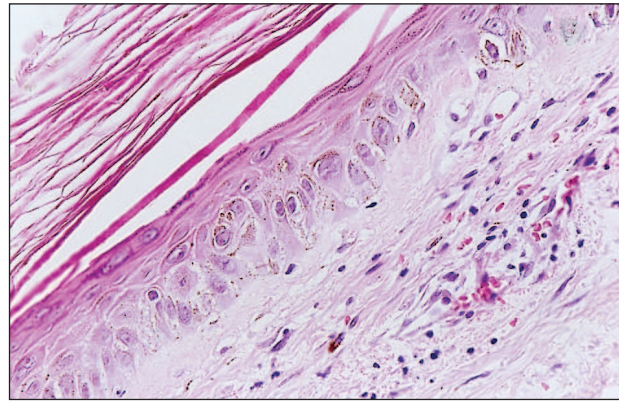
POPIS PŘÍPADU

66letý muž měl 1 rok progredující kožní onemocnění na zevní straně pravé dolní končetiny. Začalo podle slov pacienta „krvavým výronem“ nad zevním kotníkem a postupně se šířilo proximálně na stehno (obr. 1). Ložisko bylo souvislé, ostře ohraničené, uspořádané v pruhu 50x15 cm delší osou souběžně s končetinou. Mělo charakter hnědé nepravidelné síťovité kresby s oky sítě o průměru 1 až 2 cm. Povrch byl hladký, infiltrace nebyla přítomna. Pacient se cítil celkově zdravý, v osobní anamnéze měl jen hypertenzi léčenou Betalocem a lumboischiadický syndrom. Subjektivně bylo onemocnění provázeno svěděním a „svíravým pocitem“. Z klinického obrazu jsme soudili na livedo racemoso a provedli 2 probatorní excize z léze na stehně.



Obr. 1. Klinický obraz erythema ab igne.

Epidermis vykazovala vláknitou hyperkeratózu, zvýšené množství melaninu v keratinocytech, a to nejen ve stratum basale, ale i spinosum, mírnou pleomorfii jader keratinocytů, diskretní hydropickou degeneraci stratum basale a nečetné dyskeratotické keratinocyty (obr. 2). V papilárním koriu byly nevelké extravazáty erytrocytů a malé infiltráty lymfocytů, siderofágů a melanofágů. Hluboký vaskulární plexus byl bez známek vaskulitidy či vaskulopatie.



Obr. 2. Vlákenná hyperkeratóza, dyskeratóza individuálních keratinocytů, zvýšené množství melaninu v keratinocytech, extravazáty erytrocytů, nečetné lymfocyty a melanofágy (HE, zvětšení 200x).

V přímé imunofluorescenci byla slabá zrnitá pozitivita ve frakci C3 a pozitivita fibrinogenu ve stěnách cév superficiálního plexu, nález v IgA, M a G byl negativní. Tento nález mohl znamenat stigma při starší lézi vaskulitidy. Protože uvedený mikroskopický obraz mohl odpovídat v klinické diferenciální diagnóze stojícímu erythema ab igne, dotázali jsme se cíleně k možnému zdroji tepla, i když jednostrannost postižení dosti zpochybňovala tuto možnost. K našemu překvapení pacient potvrdil, že celou zimu sedává asi 10 cm od kamínek na tuhá paliva, kvůli uspořádání nábytku, stále jen z pravé strany.

DISKUSE

Náš případ je zajímavý z klinického, histopatologického a patogenetického hlediska. Klinicky je zajímavá blízkost obrazu erythema ab igne k livedo racemoso pokud jde o jednostrannou lézi. Patogeneze obou procesů je ovšem odlišná. Klinický obraz je u erythema ab igne podmíněn přítomností 3 druhů pigmentu v papilárním koriu – hemoglobinu v extravazálních erytrocytech, hemosiderinu v siderofázích a melaninu v melanofázích a jeho zvýšeného množství v keratinocytech. Klinický obraz je u livedo racemoso zdůvodněn poruchou cirkulace. Světlé partie sítě se kryjí s oblastí náležící postiženým arteriím a arteriolám, tmavší s oblastí stagnující krve v místě anastomóz dvou sousedících arteriol (1, 2, 3). Postižení arteriol může mít reflexní patogenezi (uvolňováním vazodilatorních substancí z tumorů, např. u feochromocytomu), může být důsledkem hormonální poruchy (např. při hypothyreóze), dále může nastat z důvodu reologické poruchy (např. při zvýšené viskozitě krve při polycythaemia vera, paraproteinémii a kryoglobulinémii) a dále i při poruchách cévních stěn (při jejím zánětu, při trombotizaci a arterioskleróze). Zvláště tyto poslední poruchy vedou ke vzniku livedo racemoso, tedy na rozdíl od livedo reti-

cularis k nepravidelným kresbám (2). Tento logický morfogenetický výklad u erythema ab igne chybí. Pigmentace je dobře histopatologicky zdůvodněna přítomností zvýšeného množství melaninu v epidermis v důsledku zvýšené melanogeneze, v koriu v důsledku hydropické degenerace stratum basale epidermis, hemoglobinu v extravazálních erythrocytech a depozitech hemosiderinu v důsledku chronické kapilaritidy. Pro tu by v našem případě svědčil nejen obraz histopatologický, ale i nález C3 pozitivivity v přímé imunofluorescenci. Všechny tyto změny jsou vyvolány opakujícím se horkem soustředěným na omezenou oblast kůže, není však jasné, proč mají klinicky síťovitý vzhled. Vedlejší nález hyperkeratózy lze vysvětlit reaktivním procesem podobným hyperkeratóze v důsledku jiných fyzikálních vlivů, např. chladu, větru, UV záření apod. Dyskeratóza keratinocytů je podobná té, která je způsobena aktinicky.

ZÁVĚR

Erythema ab igne na jedné straně těla je dosti neobvy-

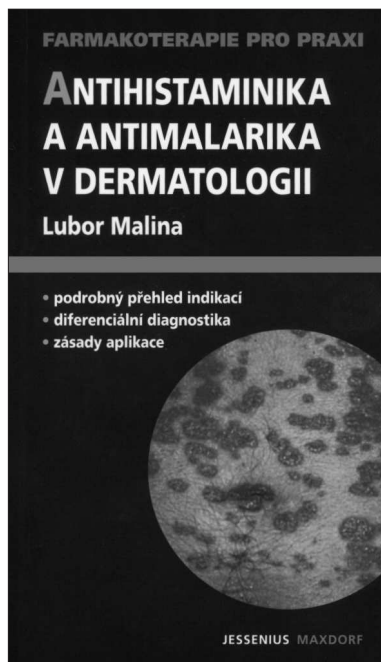
klé a může být proto klinicky matoucí. Díky tomu jsme měli možnost více poznat histopatologický obraz této zřídka biopticky vyšetřované jednotky. Tento obraz je poměrně charakteristický.

LITERATURA

1. BURNS, T., BREATHNACH, S., COX, N., GRIFFITHS, CH. (eds). ROOK/WILKINSON/EBLING/Textbook of dermatology. 7th ed, Oxford, Blackwell Science 2004.
2. ZELGER, B., PLÖRER, A., SEPP N., et al. Differential-diagnose der Livedosyndrome. *Hautartz*, 1995, 46, p. 369–379.
3. FLEISCHER, A., RESNICK, SD. Livedo reticularis. *Dermatol Clin*, 1990, 8 (2), p. 347–353.

Došlo do redakce: 18. 1. 2005

Doc. MUDr. Lumír Pock, Csc.
Dermatopatologická laboratoř
Mazurská 484
181 00 Praha 8



ANTIHISTAMINIKA A ANTIMALARIKA V DERMATOLOGII

Lubor Malina

Publikace si klade za cíl seznámit širokou dermatologickou obec s aktuální nabídkou antihistaminik a antimalarik užívaných v léčbě kožních chorob. Podrobně se zabývá diagnostikou nemoci, indikacemi a terapií těmito preparáty, upozorňuje na kontraindikaci a případné interakce s léky jiných farmakologických skupin. Ucelené sdělení tohoto typu není u nás zatím k dispozici, přitom spektrum chorob léčených antihistaminiky a antimalariky je rozsáhlé a některá antihistaminika se podávají i preventivně nebo jako symptomatika. Antihistaminika, používaná vesměs u alergických chorob a anafylaktických stavů, stejně jako antimalarika, ordinována většinou u pojivových onemocnění (někdy s podporou fotoprotekce), jsou sloučeninami, jejichž podávání často vyžaduje spolupráci s lékaři jiných oborů, jak publikace zdůrazňuje. Pro rychlou orientaci čtenáře a přehlednost knížky byly zařazeny tabulky, obrázky a schémata aplikací popisovaných léčiv.

Vydal Maxdorf v roce 2005, edice Farmakoterapie pro praxi, ISBN 80-7345-065-8, formát 110 x 190 mm, brož., 82 str., cena 195 Kč.

Objednávku můžete poslat na adresu: Nakladatelské a tiskové středisko ČLS JEP, Sokolská 31, 120 26 Praha 2, fax: 224 266 226, e-mail: nts@cls.cz