proLékaře.cz | 16.7.2025

Čes.-slov. Derm. 80, 2005, No. 2, p. 65–75

Lichen planus a lichenoidní reakce

Benáková N.[1], Štork J.[2]

[1]Sanatorium Achillea Praha
vedoucí lékař MUDr. N. Benáková
[2]Dermatovenerologická klinika 1. LF UK a VFN, Praha
přednosta prof. MUDr. J. Štork, CSc.

Souhrn

Lichen planus a lichenoidní reakce

Autoři shrnují současné poznatky o onemocnění lichen planus. Uvádějí přehled jeho klinických forem, histopatologických rysů a přehled terapie, v níž zmiňují léčebné postupy běžné, méně obvyklé, ale i výzkumné.

Klíčová slova: **lichen planus – formy – klinika – léčba**

Summary

Lichen Planus and Lichen-like Reactions

The authors give a current knowledge review of lichen planus. They describe clinical variants, histopathological features and present an overview of therapeutical apporaches including common, less frequent and experimental methods.

Key words: **lichen planus – forms – clinical features – therapy**

ÚVOD

Leichen = řecké slovo, s původním významem olizovat; později se v řečtině i latině tímto slovem začal označovat lišejník a posléze také kožní choroba.

Lichen planus představuje velmi zajímavou a unikátní dermatózu pro svůj nezaměnitelný a charakteristický morfologický a histologický obraz. První klinické popisy se datují do 19. století a i později lichen (ruber) planus přitahoval pozornost významných dermatologů (tab. 1). Výzkum jeho etiopatogeneze a terapie není však tak pokročilý, jako je tomu u častých dermatóz, jako jsou např. psoriáza či atopická dermatitida.

Definice popisuje lichen planus (LP) jako svědivou papulózní dermatózu, postihující kůži, vlasy, nehty i sliznice. Přes 50 % pacientů s LP má projevy v ústní dutině a přes 10 % pacientů má nehtové změny (32). Onemocnění se vyskytuje na celém světě a incidence se pohybuje pod 1 % populace. Není rozdíl mezi rasami, i když např. v Nigeru je incidence udávána vyšší, okolo 1–2 %. Jde o onemocnění dospělého věku, většina případů vzniká okolo 40. roku, v rozmezí 30–70 let. U žen se vyskytuje LP častěji a vzniká spíše až po 50. roce, kdežto u mužů se objevuje i dříve. Mladí a staří jedinci onemocní řídce.

Tab. 1. Chronologie popisu LP

cca 1860 Hebra	lichen ruber
1869 Wilson	lichen planus
1892 Kaposi	lichen pemphigoides
1895 Wickham	striae
1909 Darier	histologická kritéria
1919 Lasseur-Graham 1930 Little	syndrom s folikulárním VLP a postižením a kštice a intertrig
1973 Pinkus	definování lichenoidní reakce

Průběh LP nelze zcela předvídat, obvykle se však po týdnech až měsících progrese hojí, a to hyperpigmentace-

proLékaře.cz | 16.7.2025

mi. Doba hojení závisí na formě LP, rozsahu a lokalizaci. Zpravidla to bývá do 1–2 let (5, 10, 32). LP však může i po letech recidivovat, a to až u 20 % pacientů s původně těžkým generalizovaným LP. Generalizované formy paradoxně ustupují rychleji než lokalizované. Protrahovaný, chronický průběh má forma hypertrofická a orální. Nepříznivým prognostickým znamením jsou velké anulární projevy. Lichen planopilaris je většinou progresivní a často vede k jizvicí alopecii. Recidivy se popisují asi u 1/5 pacientů s kožními projevy, u slizničního postižení pak častěji (23).

Etiopatogeneze choroby není přesně známa. Pro nápadnou klinickou, histologickou a imunologickou podobnost s reakcí štěpu proti hostiteli se uvažuje především o faktorech imunologických, dále pak virových a lékových. Obecně se LP považuje za dermatózu zprostředkovanou T-lymfocyty, vznikající v důsledku interakce endogenního antigenu s exogenními vlivy prostředí. Klasifikují se 3 typy (10):

- idiopatický – zahrnující většinu případů,
- asociovaný s jinými chorobami,
- polékový, chemický.

Imunologické děje charakterizující LP jsou patrně sekundární. Pro manifestaci LP je nejdůležitější imunita buněčná. V humorální imunitě nejsou zjevné odchylky. Na počátku stojí poškození keratinocytů navozené rozeznáním antigenní struktury (modifikovaný antigen, autoantigen?) buňkami předkládajícími antigen (v časných ložiskách jsou četnější Langerhansovy buňky), které ji předkládají T-lymfocytům. Ty se aktivují, migrují do epidermis, secernují cytokiny, především IFN γ a rozvíjí se cytotoxická reakce, kdy za přispění kostimulačních molekul se exprimují metaloproteinázy, dochází k poškození proteinů matrix a k indukci apoptózy. Apoptotické keratinocyty se mění na dyskeratotické a jako koloidní (cytoidní, Civatteho) tělíska se dostávají do papilární dermis. Dále dochází k disrupci bazální membrány, její reduplikaci a remodelaci. Keratinocyty se na zánětu aktivně podílejí expresí adhezní molekuly ICAM-1 a chemokinu RANTES, které vedou k chemotaxi dalších lymfocytů do ložiska. Podobně jako T-lymfocyty produkují také keratinocyty prozánětlivé cytokiny: IL-1β, IL-4, IL-6, IL-8, TNF-α, GM CSF (5, 10, 32). Dále dochází k poruše jejich diferenciace, exprimují se cytokeratiny CK 6, 17, 16 a dokonce i fetální dediferencované CK 13 a CK 8/18, jež se prokázaly v suprabazálních keratinocytech a koloidních tělískách (3). Není zcela jasné, zda porucha diferenciace je primární (vede k atrahování T-lymfocytů s následnou sekrecí cytokinů a rozvojem cytotoxické reakce) nebo jde, což je pravděpodobnější, o proces sekundární v důsledku primárních imunologických změn (podobně jako u psoriázy, kdy prozánětlivé cytokiny vedou k poruše diferenciace). V imunologické reakci je převaha cytotoxických CD8 T-lymfocytů (produkují perforin a granzym B), ale jsou zde též zastoupeny T_h-lymfocyty, resp. CD45 RO^+ paměťové buňky, zejména v epidermis. Cytotoxické T-buňky atakují keratinocyty, které exprimují HLA II., ale i I. třídy. Dochází k poškození keratinocytů, k jejich apoptóze (4) a vývoji lichenoidní reakce. Nověji byly v ložiskách LP detekovány autocytotoxické klony T-lymfocytů, které rozeznávají jako cizorodé keratinocyty exprimující právě MHC I. třídy (36). Úlohu primárního poškození keratinocytů jako spouštěcího momentu vzniku lichenoidní reakce podporují i některé klinické, kazuistické údaje, např. spontánní transformace psoriázy v lichen anebo následkem léčby PUVA. Klinicky i histologicky došlo v ložiscích psoriázy po 5měsíční léčbě (45 sezení) ke vzniku lichenu, který se do 1 měsíce po ukončení fotochemoterapie zhojil (26). U lichenu se též častěji setkáváme s autoimunitními chorobami, jako jsou alopecia areata, vitiligo, m. Crohn, autoimunitní hepatitida, primární biliární cirhóza, thymon a myasthenia gravis, překryvný syndrom s LE (37). Asociace s tumory, tedy LP jako projev paraneoplazie, nebyla prokázána.

K dalším etiopatogenetickým a provokačním vlivům patří dědičnost, sezona, kontaktní alergeny a infekce (5, 10, 32).

Genetika ovlivňuje predispozici, expresi a závažnost LP. Asociace s HLA závisí na metodice studie, výběru klinických forem a etniku studované populace. Obvykle se udávají asociace s HLA A3, A5, A28, B3, B5, B7, B8, B16, Bw35. U erozivního orálního LP pak s HLA B27.

Pacienti mladšího věku a s pozitivní rodinnou anamnézou mívají těžší průběh i formy – erozivní, ulcerativní, lineární, též na sliznicích a nehtech. Také ***sezona*** je považována za provokační faktor. Výsevy jsou častější v období zimy a jara. Mezi ***kontaktní alergeny*** (hapteny) s vazbou na LP patří rtuť v amalgámu, zlato, chrom, nikl, kobalt, stříbro, paladium a stomatologické fotokompozitní materiály s formaldehydem. Odlišení lichenu indukovaného kontaktní alergií od lichenoidní kontaktně alergické reakce je předmětem stále probíhající diskuse.

Velkou kapitolu suspektních provokačních faktorů tvoří ***infekční choroby,*** jako jsou scabies, lues, uroinfekce, amébiáza, infekce virem herpes simplex (HSV), infekce virem varicella zoster (VZV), virem lidského imunodeficitu (HIV), virem hepatitidy B (HBV) a virem hepatitidy C (HCV). Od doby možnosti detekování viru ***HCV*** v roce 1989 se zkoumá jeho účast v etiopatogenezi řady chronických chorob, včetně LP. Úloha HCV u LP však není jednoznačná. Pacienti s chronickým LP mají sice vysokou prevalenci HCV RNA, současně se u nich však nacházejí i další autoimunitní choroby (tyreoiditida, dermatomyozitida, CREST syndrom, antifosfolipidový syndrom) a obecně mívají zvýšené titry řady autoprotilátek. HCV primárně nezpůsobuje LP, což nepřímo dokumentuje fakt, že léčba HCV ribavirinem vede sice k úspěšné eliminaci viru, ale ne ke zhojení LP. Zdá se, že HCV působí spíše jako provokační faktor, který u disponovaného jedince indukuje imunologickou dysregulaci a vede ke vzniku lichenoidní reakce (15). Tato hypotéza koreluje s nálezy, kdy u zdravých dobrovolníků a pacientů s hepatitidou C byl HCV v keratinocytech detekován v 69 %, u pacientů

proLékaře.cz | 16.7.2025

s LP sérologicky HCV pozitivních to bylo ve 100 % případů, ale HCV nebyl detekován u žádného pacienta s LP sérologicky HCV negativního (22). Předpokládá se, že jde o určitý podtyp („subset“) LP, což by vysvětlovalo i geograficky rozdílnou incidenci – vyšší výskyt v Itálii (8). Další hypotéza vychází z principu zkřížené autoimunity, kdy hepatitidou poškozené hepatocyty indukují tvorbu autoprotilátek, které zkříženě reagují s proteiny bazální membrány (5).

Podobně je referováno o případech exacerbace či prvovýsevu LP při léčbě interferonem α u hepatitid, lymfoproliferativních chorob či melanomu (11). Obdobně patrně působí i HBV, kdy po očkování proti HBV došlo k prvovýsevu LP (35).

Negativní vlivy ***kouření a stresu*** nebyly jednoznačně potvrzeny. Signifikantnější údaje jsou však k dispozici u orálního LP, kdy se prokázala korelace mezi klinickou fází LP a dysregulací v HPA ose (hypotalamus-hypofýza-nadledviny) a narušenou funkční reaktivitou naivních $CD4^+$ T-lymfocytů (31).

LICHENOIDNÍ REAKCE

Lichenoidní reakci definoval Pinkus (viz tab. 1) jako modelovou reakci kůže, která primárně začíná poškozením bazálních buněk a pokračuje řetězcem histobiologických změn. Jde o obecnou reakci se změnami, které jsou histopatologicky plně vyvinuty právě u lichen planus. Termín lichenoidní reakce je tedy spíše histologický, nejde o jednotku jako takovou. Jsou tak označovány kožní projevy různé etiologie, které klinicky i histologicky napodobují lichen planus (lichen-like reactions). Některé klinické a histologické odlišnosti lichenoidní reakce od LP jsou uvedeny v tabulce 5. Z hlediska etiologie je lze rozdělit na polékové, kontaktní a zvláštní formu představuje reakce štěpu proti hostiteli (GVHD).

Polékové lichenoidní reakce mohou vzniknout perorálně, inhalačně i kontaktní cestou. Uvažuje se o úloze alterovaného metabolismu léku v důsledku genetické variace cytochromu P450 (21). Klinicky může latence mezi expozicí léku a manifestací LP trvat měsíce až roky, závisí na dávce. Morfologicky mívá až psoriaziformní charakter. Po vynechání léku se hojí velmi pomalu, průměrně do 3–4 měsíců (po zlatě ale až 2 roky). Pozorovaných provokačních léků je nepřeberné množství (tab. 2) (2). Podle četnosti vzniku po určitém léku lze polékové lichenoidní reakce rozčlenit na časté, méně časté a sporadické (31) (tab. 3).

K lékům vyvolávajícím **lichenoidní fotodermatózy** patří 5-flurouracil, karbamazepin, chlorpromazin, diazepoxid, chinin, tetracyklin, thiazidová diuretika, furosemid, etambutol.

Kontaktní lichenoidní reakce jsou známé po parafenylendiaminu v barevných filmových vývojkách. Probíhají jako subakutní kontaktně alergická reakce – akutní reakce má morfologii ekzémovou. Někdy se objevuje též po parfémech (musk ambrette). Může se šířit i mimo lokalizaci původního kontaktu. Hojí se pomalu, řádově se jedná o měsíce. Pravděpodobně jde o kontaktní provokaci latentního LP.

KLINICKÝ OBRAZ

Primární eflorescencí LP jsou červené až lividně nafialovělé ploché papule (obr. 1). Někdy mívají centrální vkleslinu (umbilikaci) a jemnou šupinu. Papule jsou ohraničeny průběhem kožních linií, a proto mají polygonální tvar. Velikost může být variabilní. Mohou splývat v ložiska nebo se vyskytovat izolovaně a diseminovaně. Charakteristické jsou Wickhamovy strie patrné okem či při vyšetření lupou jako bělavé síťování (žilkování) povrchu papul či ložisek. Predilekční lokalizací pro LP jsou flexorové strany zápěstí, dorza nohou a perimaleolární oblast (3, 10, 32). LP se může ale vyskytnout kdekoliv – na tru-

Tab. 2. Abecední přehled léků asociovaných s LP (2)

alopurinol, aminofenazon, aminosalicylová a acetylsalicylová kyselina, arzén,
benoxaprofen, bismut, dapson, demeklocyklin, diflunisal,
enalapril, etambutol, eklofenak, flurbiprofen, furosemid, griseofulvin,
hydrochlorothiazid, chinin, chinidin, chlorochin, chlorpropamid,
ibuprofen, kaptopril, karbamazepin, ketokonazol,
labetazol, levamizol, levopromazin, lorazepam,
mepakrin, merkaptopropionylglycin, metylDOPA,
naproxen, penicilamin, praktolol, probenecid, propranolol, spironolakton,
soli zlata, streptomycin *(i kontaktně)*, tetracyklin, tolazamid, tolbutamid.

Tab. 3. Četnost polékových lichenoidních reakcí

Časté	soli zlata, betablokátory, antimalarika, thiazidová diuretika, furosemid, spironolakton, penicilamin
Méně časté	inhibitory ACE, blokátory kalciových kanálů, chinidin, PAD – deriváty sulfonylmočoviny, nesteroidní antiflogistika (aminofenazon, kyselina acetylsalicylová), ketokonazol, tetracyklin v kombinaci s UV zářením, fenothiaziny (levopromazin), pyrimetamin
Sporadické	metylDOPA, antituberkulotika (PAS, INH), sulfasalazin, rtuť, arzén, lithium, jod

proLékaře.cz | 16.7.2025

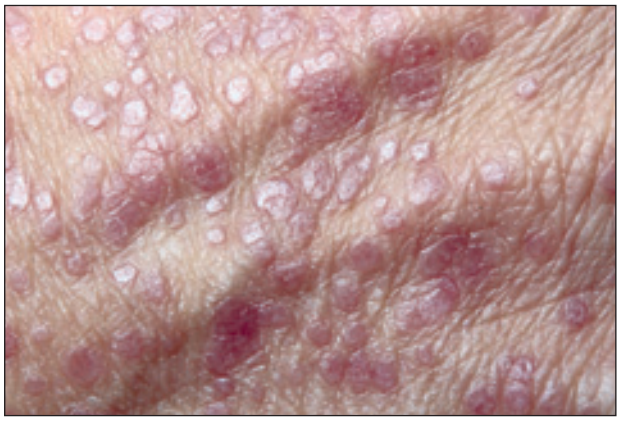

Obr. 1. Lichen planus – papuly – primární eflorescence.

pu, krku, bércích, hýždích či v inverzní lokalizaci (30). Postižení bývá symetrické. Nejsou ušetřeny ani sliznice ústní dutiny a genitálu – ten nebývá postižen u dětí. Na sliznici ústní dutiny bývají šedobělavé Wickhamovy strie v oblasti bukální sliznice, patra nebo za červení rtů, na jazyku pak jsou bělavé, ostře ohraničené a lehce pod nivó. Tyto bílé retikulární léze tvoří cca 30 % LP v ústní dutině, zatímco zbylých 70 % představují projevy atrofické nebo erozivní (2).

Obličej bývá obvykle ušetřen. Vzácně může být postižen i jícen se strikturami.

V akutní fázi LP rychle diseminuje (eruptivní, exantematický LP – obr. 2) a má až gutátní vzhled. Diferenciálně diagnosticky připadá v úvahu gutátní psoriáza, pityriasis rosea Gibert, ekzémy, lichenoidní polékové reakce. Akutní LP může přejít i do erytrodermie. Podobně jako u psoriázy se i u LP vyskytuje Koebnerův fenomén, který lze vyvolat zejména v akutní, aktivní fázi (obr. 2). LP se hojí hyperpigmentací různé barvy – od červené a růžové přes modravou až do tmavě hnědé či černavé barvy. Subjektivně je charakteristický pruritus různé intenzity, který roste s rozsahem postižení. Naprosto typický a intenzivní bývá u hypertrofického LP. Bolestivost je přítomna u erozivní a ulcerózní formy.

Obr. 2. Lichen planus eruptivní s Koebnerovým fenoménem v jizvě.

Následkem postižení kštice dochází k jizvicí alopecii – pseudopeladě. Papuly zde obvykle přítomny nejsou. Nehty bývají postiženy cca v 10 %, a to různými dystrofiemi, jako jsou rýhování, subungvální hyperkeratóza, onycholýza, pterygium. Objevují se zejména na palcích dolních končetin. U ulcerujících lézí v ústech existuje určité riziko kancerogeneze, incidence se udává okolo 1–10 %, údaje se různí (24). V každém případě je žádoucí pečlivé monitorování. Rizikovější se z tohoto pohledu zdá unilaterální atrofický či erozivní LP v ústní dutině (17).

Podle konfigurace, morfologie a lokalizace lze rozlišit několik variant LP odlišných od klasické formy lichen planus (tab. 4).

Anulární LP (obr. 3) se vyskytuje častěji u mužů. Jde o velká ložiska na trupu či penisu, event. na skrotu, hlavně u černochů. Centrum projevů bývá vkleslé, až atrofické, s aktivním lemem. Objevit se může po ozáření UV světlem jako forma aktinického LP. Diferenciálně diagnosticky je třeba pomýšlet na granuloma anulare.

Tab. 4. Klasifikace klinických variant lichen planus (LP) (31)

Klasifikační kritérium	Název LP
Konfigurace	anulární lineární
Morfologie	hypertrofický atrofický vezikulobulózní erozivní a ulcerativní folikulární aktinický pigmentovaný jiné: gutátní, perforující, jizvicí, exfoliativní
Lokalizace	palmoplantární slizniční nehty kštice inverzní
Zvláštní formy LP a lichenoidní dermatózy	LP polékový LP-lupus erythematosus překryvný syndrom LP pemphigoides keratosis lichenoides chronica LP s maligní transformací lichenoidní reakce GVHD lichenoidní dermatitidy a keratózy

proLékaře.cz | 16.7.2025

Obr. 3. Anulární lichen planus.

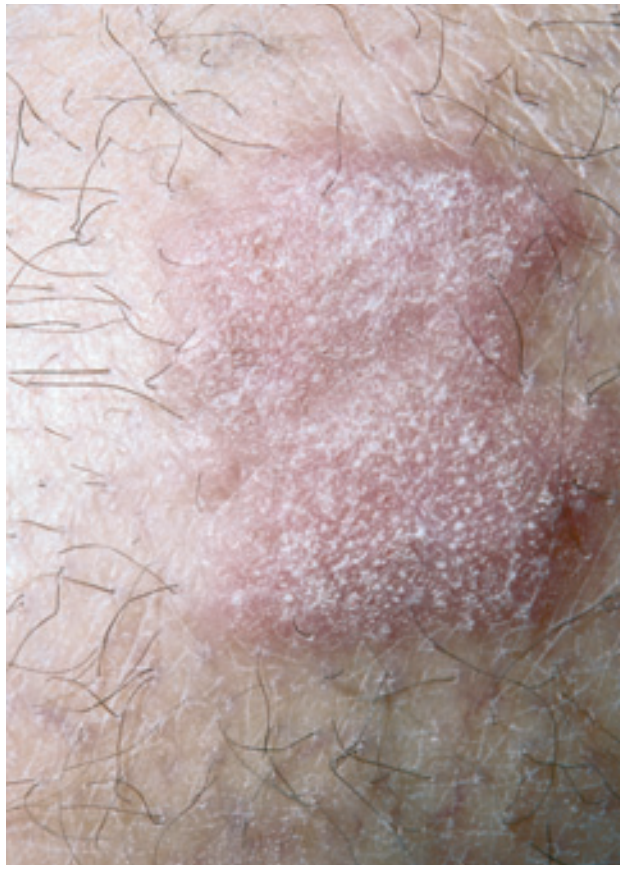

Obr. 4. Verukózní lichen planus.

Lineární LP vzniká spontánně nebo jako koebnerizace, zejména na horních a dolních končetinách. U dětí postihuje končetiny celé, kdy nabývá až névoidního vzhledu. Diferenciálně diagnosticky je třeba odlišit: inflamatorní lineární verukózní epidermální naevus (ILVEN), lineární psoriázu, lichen striatus, neavus unius lateralis.

Hypertrofický (verukózní) LP (obr. 4) postihuje končetiny, hlavně dolní, a to interfalangeální klouby, nárty, bérce. Typická je indurace a až „křídová“ deskvamace. Průběh bývá vysloveně protrahovaný. Diferenciálně diagnosticky je třeba odlišit: lichen simplex, lichenoidní dermatitidy, prurigo nodularis, lichen amyloidosus.

Atrofický LP vzniká po zhojení anulárního či hypertrofického LP. Jde o bělavé papuly s centrální atrofií, lokalizované na trupu a končetinách. Diferenciálně diagnosticky třeba odlišit: lichen sclerosus et atrophicus, morfeu.

Vezikulobulózní LP (obr. 5) vzniká náhle v akutní, exantemické fázi LP. Puchýře jsou napnuté, subepidermální a vznikají na postižené kůži de novo. V ústech je málokdy zachytíme, patrné jsou eroze. Diferenciálně diagnosticky je třeba odlišit: lichen pemphigoides – puchýře vznikají na nepostižené kůži, pozitivní IF s depozity IgG a C3. U klasického pemfigoidu se imunogloubliny vážou na jiné cílové antigeny než u lichen pemphigoides (23). Někteří autoři však lichen pemphigoides považují za výsledek překryvného projevu LP a bulózního pemfigoidu. Jde o kontroverzní a heterogenní jednotku, neboť jsou zde přítomny různé cílové antigeny. LP patrně indukuje různé bulózní autoimunitní dermatózy.

Obr. 5. Vezikulobulózní lichen planus.

Erozivní, ulcerativní LP má chronický průběh. Postihuje plosky, kde dochází k ulceracím a jizvení. V této lokalizaci a u této formy existuje riziko vývoje spinaliomu. Často bývá postižena sliznice úst a jícnu, dále nehty (onycholýza) a kštice (alopecie). V ústní dutině je třeba odlišit: leukokeratózu, kandidózu, LE, lues II, morsus a též paraneoplastický pemfigus.

Folikulární LP (planopilaris, accuminatus) má plastičtější kuželovité papuly s vazbou na folikul, což vede k struhadlovitému vzhledu a rašplovitému pohmatovému vjemu (obr. 6). Vyskytuje se samostatně či s jinými for-

proLékaře.cz | 16.7.2025

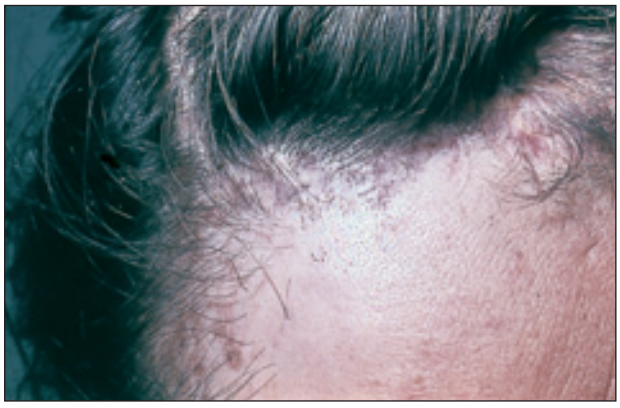

Obr. 6. Folikulární lichen planus.

mami. Postihuje trup a flexury na horních končetinách, ve kštici vede k jizvicí alopecii – **pseudopelade Brocq**. Diferenciálně diagnosticky je třeba odlišit: lichen nitidus či spinulosus, keratosis pilaris, m. Darier, folikulární psoriázu, mucinosis follicularis, lichen scrophulosorum (tbc), lichen trichophyticus, lichen syphiliticus, lupus erythematosus. K folikulárnímu LP se řadí **LP tumidus**, který vytváří až pseudotumorózní projevy na processus mastoideus. Folikulární LP je součástí **Grahamova-Littleova syndromu**. Jde o současný výskyt s jizvicí alopecií kštice a nejizvicí alopecií axilární a pubickou.

Pigmentovaný LP (obr. 7) postihuje hlavně flexury

Obr. 7. Lichen planus pigmentosus.

a fotolokalizaci. Vyskytuje se u fototypů III–IV a u Indů. Diferenciálně diagnosticky je třeba odlišit: erythema dyschromicum perstans (ashy dermatosis).

Aktinický „tropický“ LP se omezuje na fotolokalizaci, resp. obličej, krk, paže, hřbety nohou. Jde o numulární ložiska s hyperpigmentovaným centrem a depigmentovaným lemem. Pruritus bývá minimální. Častěji jsou postiženy děti a mladiství, a to v slunečné sezoně. Geograficky jde o Střední východ, Indii, Afriku. Patogeneticky se uvažuje o fotosenzitivní formě LP anebo o lichenoidní formě polymorfní světelné erupce. Podle lokalizace lze rozlišit též několik variant LP – ve kštici, na nehtech, sliznicích, na ploskách a dlaních a v inverzní lokalizaci.

LP kštice (viz obr. 6) se objevuje až u 30 % pacientů s LP. Folikulární forma LP je provázena perifolikulárním erytémem a keratotickými čepy (foliculitis decalvans et atrophisans). Postiženi jsou spíše mladší jedinci, ženy častěji než muži. Důsledkem je jizvicí alopecie. Diferenciálně diagnosticky je třeba vyloučit kožní lupus erythematosus, jizvicí pemfigoid, ale i areátní alopecii.

Obr. 8. Lichen planus bukální sliznice.

Slizniční LP (obr. 8) se objevuje až u 60 % pacientů s kožními projevy LP. Bez postižení kůže pak až v 25 %. Toto izolované postižení se objevuje převážně na rtech nebo víčkách. Na sliznicích nabývá LP různých forem – retikulární, ložiskové, atrofické, papulární, bulózní. Většina projevů má erozivní charakter. Často postiženými místy jsou nos, spojivky (jizvicí konjunktivitida), jícen, uretra, anus (fisury, hyperkeratózy), ústní dutina (bukálně, gingiválně, lingválně) a genitál. Diferenciálně diagnosticky je třeba vyloučit: leukoplakii, bakteriální plak, bílý sponge naevus, gingivitidu, kandidózu, IgA lineární dermatózu, pemfigoid, karcinom, lichenoidní kontaktní alergickou dermatitidu.

Na genitálu mívá LP formu anulární, mohou vznikat leukoplakie i erytroplakie. Genitál je častěji postižen u mužů. Diferenciálně diagnosticky je třeba odlišit: balanitis plasmacelullaris Zoon, erytroplasia Quyerat, lues II. Při současném postižení vulvy a dásní se hovoří o **vulva – gingiva syndromu**. Projevy zde jsou obtížně léčitelné,

proLékaře.cz | 16.7.2025

Obr. 9. Lichen planus nehtů.

jizvicí. Tyto pacientky je třeba dispenzarizovat pro riziko kancerogeneze.

LP nehtů (obr. 9) se nachází u 10–15 % pacientů, a to hlavně na horních končetinách. Dystrofie mají podobu ztenčení, rýhování, štěpení nehtu, u ulcerativní formy může dojít až ke ztrátě nehtů. Typické je pterygium, tedy přerůstání eponychia na nehtovou ploténku. Postižení všech nehtů, trachyonychie, spadá pod tzv. „twenty nail dystrophy". Diferenciálně diagnosticky je třeba odlišit: psoriázu a onychomykózy.

Inverzní LP postihuje intertriga, tedy axily, submamární, umbilikální partie a ingviny.

Obr. 10. Lichen planus dlaní.

Palmoplantární LP (obr. 10) se vyskytuje řídce. Papule jsou žlutavé, tuhé, někdy se jedná až o noduly. V laterálních okrajích prstů a dlaní mají vzhled jako mozoly se zánětlivým halo. Ulcerující varianta se objevuje na ploskách. Vznik je postupný, dochází ke splývání ložisek. Onycholýza je trvalá. LP v této lokalizaci je výrazně bolestivý a terapeuticky refrakterní. Diferenciálně diagnosticky je třeba odlišit: otlaky, mozoly, vulgární veruky, palmoplantární hyperkeratózy, porokeratózu, tinea pedum hyperkeratotica, lues II.

DIAGNOSTIKA

Klinickou diagnózu lichenu potvrdí **histopatologické a imunofluorescenční vyšetření kůže**. Jiná specifická laboratorní diagnostická vyšetření nejsou k dispozici. Nicméně vyšetření jaterních testů může přispět k diagnóze hepatitidy provázející LP či k detekci provokačních faktorů. V histologickém nálezu (32) centrum papule koresponduje s oblastí nepravidelné ***akantózy*** epidermis s hypergranulózou a ***ortohyperkeratózou*** – parakeratóza svědčí spíše pro lichenoidní reakci. Fokální rozšíření stratum granulosum s buněčným infiltrátem klinicky odpovídá Wickhamovým striím (obr. 11). V bazální vrstvě epidermis, jejíž dolní okraj je rozrušen pronikajícím zánětlivým infiltrátem, nacházíme ***vakuolární degeneraci*** keratinocytů se vznikem až shluků koloidních tělísek (apoptotických, zanikajících keratinocytů) (obr. 12). Ta vede k tvorbě supepidermálních štěrbin až puchýřů a ***inkontinenci pigmentu***, kdy melanin „vypadává" do koria a tam je pohlcován makrofágy (melanofágy). V horním koriu je patrný pruhovitý ***lymfohistiocytární infiltrát***. Proniká do epidermis, rozrušuje její spodní hranici a epidermis nabývá pilovitého charakteru – připomíná zuby pily. U déletrvajícího onemocnění dochází k úbytku infiltrátu, někdy i ke vzniku fibrózy, a spolehlivé odlišení od erytematodu nemusí být možné. U hyperkeratotické formy nabývá epidermis vzhledu až pseudoepiteliomatózní hyperplazie. U folikulárního LP jsou změny vázány na vlasové folikuly a při jizvicí alopecii jsou v místě vlasových folikulů přítomny fibrotické pruhy. U bulózního LP nacházíme puchýř lokalizovaný v oblasti mezi bazální membránou a bazálními buňkami, resp. junkčně.

Vyšetření **přímou imunoflourescencí** (IF) (obr. 13) vykazuje subepidermálně přítomnost až shluků cytoidních (koloidních) tělísek se závojovitou – záclonkovitou imunofluorescencí v oblasti IgM a fibrinogenu. Někdy jsou zachytitelná závojovitá či globulární depozita IgG. Fluorescence odpovídá apoptotickým keratinocytům s navázanými protilátkami.

Lichen planus je v histopatologické terminologii označován jako prototyp interface dermatitidy, kde je epidermální maturace narušena cytotoxickým působením T-lymfocytů, tedy po imunologickém traumatu. Urychlení terminální diferenciace je zde dáno poškozením fibronek-

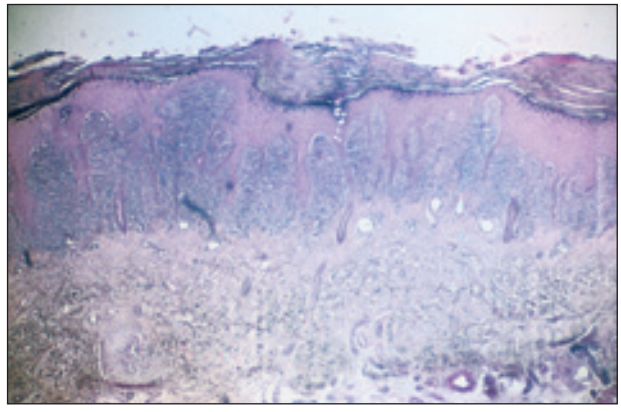

Obr. 11. Histologický obraz lichen planus – ortohyperkeratóza, hypergranulóza, nepravidelná akantóza, pruhovitý infiltrát pod epidermis.

proLékaře.cz | 16.7.2025

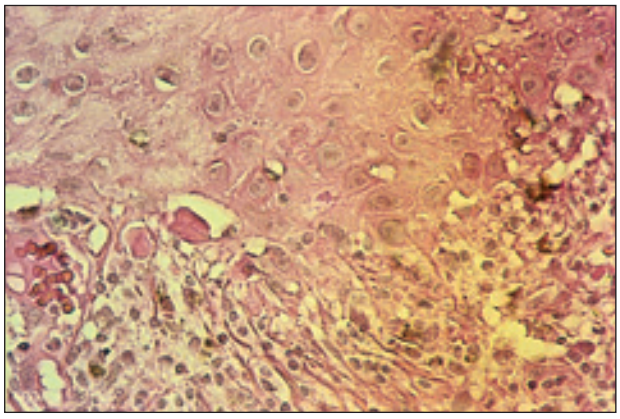

Obr. 12. Histologický obraz lichen planus – vakuolární degenerace a narušení bazálních keratinocytů, koloidní (Civatteho) tělíska, inkontinence pigmentu, infiltrát pronikající do spodních vrstev epidermis.

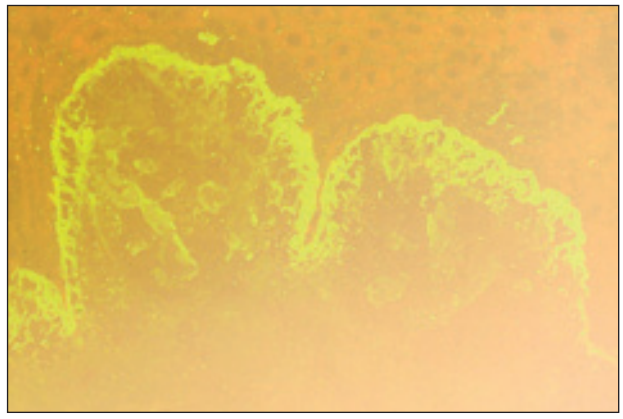

Obr. 13. Imunofluorescenční obraz lichen planus – fibrinogen – „záclonkovitý typ“ imunofluorescence.

tinových receptorů. Za fyziologických podmínek podobná situace nastává v hyperplastické fázi hojení ran, tedy po mechanickém traumatu (23). **Interface** neboli **junkční dermatitida** je obecně jakákoliv dermatitida postihující dermoepidermální junkci, kdy v důsledku poškození bazálních keratinocytů dochází k jejich apoptóze, dyskeratóze a vakuolární degeneraci podél junkce. Junkční dermatitidy se podle histologických kritérií rozdělují v zásadě na ***vakuolární*** – s malým infiltrátem a vakuolárními změnami, kdy prototypem je erythema exsudativum multiforme, a dále na ***lichenoidní*** – s intenzivním, pásovým infiltrátem, kdy prototypem je lichen planus. Ač mají podobnou patofyziologii, je klinický obraz junkčních dermatitid velmi pestrý – v závislosti na epidermální reakci. A tak se v histologickém algoritmu rozlišují celkem 4 skupiny junkčních dermatitid (23):

- s poruchou terminální diferenciace – např. lichen planus a lichenoidní reakce, keratosis lichenoides, chronická GVHD, diskoidní lupus erythematosus, lichen striatus;
- akutní cytotoxický typ – např. erythema exsudativum multiforme, polékové a virové exantémy, akutní GVHD, iritativní a fototoxické dermatitidy, toxická epidermální nekrolýza;
- s psoriaziformní či s nepravidelnou hyperplazií – např. lichenoidní purpury, iniciální stadium lichen sclerosus et atrophicus, pityriasis lichenoides et varioliformis, bulózní pemfigoid, porokeratosis, mycosis fungoides, lues II; hypertrofický lichen planus, verukózní diskoidní lupus erythematosus;
- s atrofií epidermis – např. atrofický lichen planus, acrodermatitis chronica atrophicans, koncové stadium lichen sclerosus et atrophicus, dermatomyositis, poikilodermie.

Vzhledem k zaměření článku na LP uvádíme stručně pouze jednotky z první skupiny:

Keratosis lichenoides chronica Nekam. Na horních, dolních končetinách a hýždích se tvoří papule až noduly v lineární či retikulární konfiguraci. Projevy jsou ale i v seboroické lokalizaci, kštici a též na sliznicích.

Etiologie je neznámá, řadí se k poruchám keratinizace. Terapeuticky je refrakterní, určitého efektu lze dosáhnout s antipsoriatiky, resp. s kalcipotriolem a fototerapií (32).

Reakce štěpu proti hostiteli (GVHD) vznikají při transplantacích kostní dřeně jako obraz chronické reakce GVHD. Reakce se vyvíjí cca do 100 dnů po transplantaci. Rizikoví jsou pacienti vyššího věku, zvláště muži jako příjemci orgánů od ženských dárců. Na kůži je obraz generalizovaného LP, sliznice mají erozivní projevy a postiženy jsou i nehty. Později se morfologie může změnit do obrazu připomínajícího generalizovaný lichen sclerosus et atrophicus nebo sklerodermii (32).

Lichen nitidus je někdy považován za variantu LP, jiní ho řadí jako samostatnou jednotku. Klinicky je sice podobný LP, ale histologicky se nacházejí granulomy. Typické jsou husté, lesklé mikropapulky na penisu, krku, ve flexurách, které na rozdíl od LP nesvědí. Může se objevit i ve fotolokalizaci jako aktinický lichen nitidus. Vyskytuje se sporadicky, postiženi jsou spíše mladí a průběh bývá chronický (5).

Lichen striatus má nejasnou etiologii. Uvažuje se o virech, traumatu; častěji se vyskytuje u atopiků. Projevuje se lineárně uspořádanými papulami na dolních končetinách, v pruhu o délce 2–20 mm. Tato distribuce bývá

Tab. 5. Některé odlišnosti lichenu a lichenoidní reakce (10)

Rozdíly	Lichen planus	Lichenoidní reakce
Projevy	malé	větší, deskvamace
Wickhamovy strie	+	-
Hyperpigmentace	+	±
Alopecie	+	±
Predilekce	+	ne, event. fotolokalizace
Sliznice	často	ne; resp. méně často
Cytoidní tělíska v str. corneum	nikdy	někdy
Parakeratóza	-	+
IF	+	-, ±
Eozinofily, plazmocyty	-	+

proLékaře.cz | 16.7.2025

označována jako „blaschkitis“, tedy v linii embryonální migrace keratinocytů. Projevy jsou unilaterální a nesvědí. Hojí se spontánně v průběhu měsíců až let (5).

Lichen planus – lupus erythematosus překryvný syndrom (overlap) se vyskytuje řídce. Jde o lividní projevy na dolních končetinách s atrofií, hypopigmentacemi, angiektáziemi, folikulární hyperkeratózou, někdy i s bulami, svědící a provázené fotosenzitivitou. Klasické papuly či ložiska LP nebývají zastižitelné. Průběh je prolongovaný, rezistentní na terapii. Histologicky i v IF nese rysy obou těchto dermatóz (32).

Diferenciálně diagnosticky u LP je třeba především odlišit: psoriázu, alopecii, onychomykózy, seboroickou dermatitidu, lues II., lineární epidermální névus, prurigo, lichen sclerosus et atrophicus, lichen amyloidosus, lichenoidní polékové reakce, kontaktní alergické reakce po foto vývojkách, verrucae planae, ekzémy s lichenifikací. A další jednotky ze skupiny lichenoidních junkčních dermatitid.

TERAPIE

Je symptomatická a obtížná. Literárních odkazů je mnoho, většina léčebných doporučení se však zakládá na osobních zkušenostech nebo na víceméně kazuistických pracích. Skutečných EBM (evidence based medicine) studií zabývajících se léčbou LP je doposud minimum. Z dostupné literatury vyplývá, že léky první linie pro kožní LP jsou acitretin a celkové kortikosteroidy. Pro slizniční LP to jsou kortikosteroidy lokální (9). Nemělo by se ale zapomínat i na edukaci a omezení provokačních faktorů, zejména lékových a mechanických, tedy na farmakologickou anamnézu a prevenci traumatizace kůže.

Místní léčba

V lokální léčbě (5, 10, 32) se volí jednak léky první linie a u refrakterních případů lze použít i léky méně obvyklé.

K lékům **první volby** patří ***kortikosteroidy*** (KS). Volíme KS halogenované, a to silné a velmi silné (3. a 4. skupina). Při postižení sliznic se KS inkorporují do vhodného vehikula: triamcinolonacetonid v orabázi, flutikason ve spreji, betametason ústní voda (16), klobetasol v hydroxycelulózovém gelu (6), 0,1% fluocinolonacetonid v roztoku či gelu, v ČR je dostupný dexametazonacetát v pastě (Dexaltin, oral pasta); při vulvovaginálním postižení jej lze inkorporovat do vaginálních čípků. U nodulárních a hypertrofických forem je vhodné KS aplikovat formou okluze či přímo intralezionálně. Perspektivní skupinou jsou ***lokální imunomodulancia*** (topical immunomodulators, TIM). Zejména takrolimus vykázal velmi dobrý efekt v gelu či roztoku pro orální LP, resp. slizniční LP, v masti pro genitální LP (18, 27). Méně účinný je lokální cyklosporin A. Klasická externa ***dehty, ichthamol a leukichtyol*** nacházejí uplatnění hlavně k dohojování či stabilizaci, ke zmírnění pruritu a u hypertrofických forem. Lokální ***anestetika*** se používají k potlačení bolesti a pruritu. Magistraliter lze předepsat tetrakain a benzokain, dále se používají tekuté pudry a lotia s polidokanolem, mentolem, kafrem.

Stomatologická externa k výplachům a potírání se používají u orálního LP. Kromě lokálních kortikoidů a imunosupresiv jde o ***fytofarmaka***, jako jsou např. aloe, dobromysl, dubová kůra, heřmánek, kostival, máta, měsíček, myrha, přeslička, řebříček, řepík, šalvěj, tymián, vilín; fytosměsi jako Herbadent liq., Parodontal F5 liq, Gingival C gel. Dále jsou to ***anestetika v kombinaci s antiseptiky:*** tetrakain s rivanolem (Tonexol liq.), lidokain s chlorhexidinem (Instillagel gel), trimekain s karbetopendecinem (Mesocain gel). Z čistých ***antiseptik*** pro použití v ústní dutině jsou v ČR k dispozici jodpolyvidon (Jodisol liq. a Betadine gel), karbetopendecin (Paradentol gel), roztoky organických barviv v 0,5–1% koncentraci, 3% roztok peroxidu vodíku a antimykoticky působící natrium tetraboricum v 5–20% koncentraci. Z ***antimykotik*** je ve vhodné galenické formě mikonazol (Micetal gel), který se osvědčil i v kombinaci s kortikoidy a chlorhexidinem (7), z ***chemoterapeutik*** pak metronidazol (Grinazol stom. pasta), z ***antibiotik*** neomycin + bacitracin (Pamycon sol.). Praktické jsou i kombinace ***antiseptických a antiflogistických*** účinků: benzydaminhydrochlorid (Tantum verde sol.), azulen s tokoferolem (Vitazulen gel). Také ***epitelizancia*** jsou prospěšná, např. Chlorofyl spray nebo Solcoseryl adhesivní dentální pasta, obstahující plazmatické proteiny, dexpantenol a anestetikum polidokanol.

Další **méně obvyklá externa** nacházejí uplatnění při selhání předchozích a efekt je popisován jen u menšího procenta pacientů. Z ***aminosalicylátů*** je perspektivní mesalazin, který byl podle studie u orálního LP stejně účinný jako klobetasol (33). ***Analogy vitaminu D_3***, resp. kalcipotriol, měl efekt jen u 25–30 % pacientů (1); nové imunosupresivní analogy jsou perspektivní (14). ***Retinoidy***, tedy retinaldehyd, tretinoin, tazaroten, se používaly (29) u slizničního LP; nutno překonat iritační reakce.

K lokální léčbě samozřejmě patří podpůrná komplementární léčba – ***emoliencia***.

Celková léčba

V systémové terapii se klasicky používají kortikoidy, nověji retinoidy, event. i jejich kombinace. ***Retinoidy*** mívají dobrý efekt na kožní, slizniční i nehtové postižení. Lékem první volby je acitretin, počáteční dávka 25 až 50 mg/den, u orálního LP postačuje i 10–20 mg/den. Průměrná terapeutická dávka se pohybuje okolo 30 mg po 2 měsíce. Torpidní případy vyžadují dávku až 75 mg/den a celková doba podávání bývá až 6 měsíců. U lichen planopilaris lze použít i izotretinoin v dávce 0,3–0,5 mg/kg/d (10). ***Kortikosteroidy*** jsou vhodné pro těžké případy, s ulceracemi sliznic. Počáteční dávka prednizolonu činí více než 20 mg/den (průměrně 50 mg/den) do nástupu klinického efektu, pak se postupně snižuje podle obvy-

proLékaře.cz | 16.7.2025

klých pravidel. KS lze použít i v pulzním režimu (triamcinolonacetonid nebo betametazondipropionát) 1–2krát měsíčně i.m. Při malém efektu se KS kombinují a azathioprinem anebo lépe s acitretinem (19). Další ***imunosupresiva,*** reprezentovaná především cyklosporinem A, nacházejí uplatnění u lichen planopilaris s jizvicí alopecií v dávce 3–5 mg/kg/den po 3–5 měsíců. Nástup efektu lze očekávat po 2 měsících léčby, efekt přetrvává 12 měsíců po skončení léčby (13).

Dále se v odborné literatuře objevují léky, kde buď nelze odlišit přímý léčebný účinek od současného spontánního nástupu remise nebo je jejich efekt jen kazuistický. Navíc řada z nich může sama LP dokonce provokovat. K relativně známým patří ***antimalarika***. Hydroxychlorochin se podává u erozivního LP či LP kštice s jizvicí alopecií, a to dávce 200–400 mg/den po 3–5 měsíců (25). Z ***modifikátorů imunologické odpovědi*** (Immune Response Modifiers, IRM) jsou nejčastěji zmiňovány nízkomolekulární ***heparíny*** (enoxaparin nebo sulodexid), které mají antiproliferativní a imunomodulační účinky. Používají se v nízké dávce, 1krát týdně, celkem 4–6 aplikací. O velmi dobrém efektu je referováno u kožního LP, kde hojení nastává v intervalu 2–10 týdnů (12, 28). K dalším lékům z této skupiny patří staronový ***thalidomid*** (6), ***cyklofosfamid*** a ***metotrexát***, z cytokinů pak ***IFN α***, používaný u HCV pozitivních pacientů. Také imidazolové chemoterapeutikum ***metronidazol*** se zkoušelo u orálního LP v dávce 2krát 400–500 mg/den po 1–2 měsíce se slušným efektem. ***Sulfony***, resp. dapson, jsou doporučovány v počáteční dávce 150 mg/den se snižováním na udržovacích 50 mg denně. Empiricky se používají i antimykotika pro své antiflogistické a patrně i vazodilatační účinky – griseofulvin (není již na trhu) a itrakonazol. Sedativní antihistaminika a trankvilizéry mají obvykle na pruritus či průběh choroby malý efekt.

Fyzikální léčba

Světloléčba. Četné reference jsou u rozsáhlejších, generalizovaných forem s fotochemoterapií *PUVA*. Doporučují se nízké dávky, celková kumulativní se pohybuje v rozmezí 20–40 J/cm^2. Jako u každé fototerapie je třeba napřed vyloučit fotosenzitivitu, tedy fotosenzitivní LP! Z novějších zářičů se zkoušela s určitým efektem úzkospektrá fototerapie *311 nm UVB* ve frekvenci 3–5krát týdně, celkem 30–50 sezení. Průměrná kumulativní dávka činila 17 J/cm^2 (34). Antipruriginózně, avšak bez většího vlivu na hojení, lze použít též *SUP* fototerapii.

Z koherentních zdrojů se u orálního LP používá *UVB excimerový laser*, z dalších laserů pak *CO_2 laser*. Efekt je popisován u 50 % pacientů (20). Z fyzikální léčby padá v úvahu opatrná *kryoterapie* (cave Koebnerův fenomén), a to u verukózního LP na bércích. Bucky terapie se v současnosti považuje za obsolentní.

Chirurgická léčba přichází v úvahu u torpidních lézí LP, zejména v ústní dutině. V praxi to znamená provedené stomatochirurgické excize ložiska.

ZÁVĚR

Lichen planus představuje pro dermatology a dermatology určité mystérium, ale současně i stálou výzvu. S farmakologickým výzkumem a vývojem nových farmak modulujících imunitní odpověď se hledají i další potenciální indikace, ke kterým lichen bezesporu patří. A tak v blízké budoucnosti můžeme očekávat cílenější a specifičtější léčiva i pro léčbu středně těžkého až těžkého lichenu.

LITERATURA

1. BAYRAMGURLER, D., APAYDIN, R., BILEN, N. Limited benefit of calcipotriol in lichen planus treatment. *J Dermatol Treat*, 2002, 13, 3, p. 129–132.
2. BERES, M., DUROVIČ, E., HUGECOVÁ, A. Výber poznatkov o lichen ruber planus. *Čes Stomat,* 1999, 47, 4, s. 112–118.
3. BIERMANN, H., RAUTEBERG, EW. Expression of fetal cytokeratins in epidermal cells and colloid bodies in lichen planus. *J Cutan Pathol,* 1998, 25, 1, p. 35–43.
4. BLOOR, BK., MALIK, FK., ODELL, EW. et al. Quantitative assessment of apoptosis in oral lichen planus. *Oral Surg,* 1999, 82, 2, p. 187–195.
5. BRAUN-FALCO, O., PLEWIG, G., WOLFF, HH., BURGDORF, WHC. *Dermatovenerology*, 2. Ed. Berlin-Heidelberg: Springer Verlag, 2000, p. 623–647.
6. CAMISA, C., POPOVSKY, JL. Effective treatment of oral erosive lichen planus with thalidomide. *Arch Dermatol*, 2000, 136, 12, p. 1442–1443.
7. CARBONE, M., CONTROTTO, D., CAROZZO, M. et al. Topical corticosteroids in association with miconazole and chlorhexidine in the long term management of atrophic-erosive oral lichen planus. *Oral Dis,* 1999, 5, 1, p. 44–49.
8. CAROZZO, M., FRANCIA-DI-CELL, P., GANDOLFO, S. et al. Increased frequency of HLA-DR6 allele in Italian patients with hepatitis C virus associated with oral lichen planus. *Br J Dermatol*, 2001, 144, 4, p. 803–808.
9. CRIBIER, B., FRANCES, C., CHOSIDOW, O. Treatment of lichen planus: An evidence based medicine analysis of efficiacy. *Arch Dematol*, 1998, 134, 12, p. 1521–1530.
10. DAOUD, MS., PITTLEKOW, MR. Lichen planus. In: *Fitzpatrick's Dermatology in general medicine.* 5th Ed., New York: McGraw-Hill Inc. 2003, Vol. I., p. 561–577.
11. DE SOUSA PINTO, JM, SACRAMENTO-MARQUES, M., ESTANISLAU-CORREIA, T. Lichen planus and leukocytoclastic vasculitis induced by interpheron alpha-2b in subject with HCV related chronic active hepatitis. *J Eur Acad Dermatol*, 2003, 17, 2, p. 193–195.
12. FEMIANO, F., GOMBOS, F., SCULLY, C. Oral erosive/ulcerative lichen planus: preliminary findings in an open trial of sulfodexide compared with cyclosporine therapy. *Int J Dermatol,* 2003, 42, 4, p. 308–311.
13. FRIELING, U., BONSMAN, G., SCHWARZ, T., LUGER, T., BEISSERT, S. Treatment of severe lichen planus with mycophenolate mofetil. *J Am Acad Dematol,* 2003, 49, 6, p. 1063–1066.
14. GLADE, CP., VAN DE VLEUTEN, CJM., VAN-ERP, PEJ.

proLékaře.cz | 16.7.2025

et al. The epidermis of chronic idiopathic lichen planus during topical treatment with the vitamin D_3 analogue KH 1060. *Clin Exp Dermatol,* 1998, 23, 1, p. 14–18.
15. HARDEN, D., SKLETON, H., SMITH, KJ. Lichen planus associated with hepatitis C virus: no viral transcripts are found in the lichen planus, and effective therapy for hepatitis C virus does not clear lichen planus. *J Am Acad Dermatol*, 2003, 49, 5, p. 847–852.
16. HEGARTY, AM., HODGSON, TA., LEWSWY, JD. et al. Fluticasone propionate spray and betamethasone sodium phosphate mouthrinse: a randomised crossover study for treatment of symptomatic oral lichen planus. *J Am Acad Dermatol,* 2002, 47, 2, p. 271–279.
17. HIETANEN, J., PAASONEN, MR., KUHLEFELT, M. et al. A retrospective study of oral lichen planus patients with concurrent or subsequent development of malignancy. *Oral Oncol,* 1999, 35, 3, p. 278–282.
18. KALIAKATSOU, F., HODGSON, TA., LEWSWY, JD. et al. Management of recalcitrant ulcerative oral lichen planus with topical tacrolimus. *J Am Acad Dermatol,* 2002, 46, 1, p. 35–41.
19. KOLB-MAURER, A., SITARU, C., ROSE, C. et al. Treatment of lichen planus pemphigoides with acitretin and pulsed corticosteroids. *Hautarzt,* 2003, 54, 3, p. 268–273.
20. KOLLNER, K., WIMMERSHOFF, M., LANDTHALER, M., HOHENLEUTNER, U. Treatment of oral lichen planus with the 311 nm UVB excimer laser – early preliminary results. *Laser Surg Med,* 2003, 33, 3, p. 158–160.
21. KRAGELUND, C., THOMSEN, CE., BARDOW, A. et al. Oral lichen planus and intake of drugs metabolized by polymorphic cytochrome P450 enzymes. *Oral Dis,* 2003, 9, 4, p. 177–187.
22. LAZARO, P., OLALQUIAGA, J., BARTOLOME, J. et al. Detection of hepatitis C virus RNA and core protein in keratinocytes from patients with cutaneous lichen planus and chronic hepatitis C. *J Invest Dermatol,* 2002, 119, 4, p. 798–803.
23. MAIZE, J. et al. Cutaneous pathology. Philadelphia: Churchill Livingstone, 1998, p. 87–89, p. 102–110.
23. MIGNONA, MD. et al. Clinical guidelines in early detection of oral squamous cell carcinoma arising in oral lichen planus: a 5-year experience. *Oral Oncol*, 2001, 37, 3, p. 262–267.
24. MIRMIRANI, P., WILLEY, A., PRICE, VH. Short course of cyclosporine in lichen planopilaris. *J Am Acad Dermatol,* 2003, 49, 4, p. 667–671.
25. NANDA, S., GROVER, C., REDDY, BSN. PUVA- induced lichen planus. *J Dermatol,* 2003, 30, 2, p. 151–153.
26. OLIVIER, V., LACOUR, JP., MOUSNIER, A. et al. Treatment of chronic erosive oral lichen planus with low concentrations of topical tacrolimus: an open prospective study. *Arch Dermatol,* 2002, 138, 10, p. 1335–1338.
27. PACHECO, H., KERDEL, F. Succesful treatment of lichen planus with low-molecular weight heparin: a case series of seven patients. *J Dermatol Treat,* 2001, 12, 2, p. 123–126.
28. PETRUZZI, M., DE-BENEDITTIS, M., GRASSI, R. et al. Oral lichen planus: a preliminary clinical study on treatment with tazarotene. *Oral Dis*, 2002, 8, 6, p. 291–295.
29. POCK, L. et al. Lichen planus pigmentosus – inversus. *J Eur Acad Dermatol Venereol,* 2001, 15, 5, p. 452–454.
30. PROLO, P., CHIAPELLI, F., CAJULIS, E. et al. Psychoneuroimmunology in oral biology and medicine: the model of oral lichen planus. *Ann NY Acad Sci,* 2002, 966, p. 429–440.
31. ROOK, A., WILKINSON, DS., EBLING, FJG., CHAMPION, RH., BURTON, JL. Lichen planus. In: *Textbook of dermatology.* 4nd Ed., Oxford: Blackwell, 1990, p. 1665–1685.
32. SARDDELLA, A., DEMAROSI, F., OLTOLINA, A. et al. Efficacy of topical mesalazine compared with clobetasole propionate in treatment of symptomatic oral lichen planus. *Oral Dis,* 1998, 4, 4, p. 255–259.
33. SARICAOGLU, H., KARADOGAN, SK., BASKAN, EB., TUNALI, S. Narrowband UVB therapy in the treatment of lichen planus. *Photodermatol Photoimmunol Photomed,* 2003, 19, 5, p. 265–267.
34. SCHUH, T., ROCKEN, M., SCHMOECKEL, C. et al. Lichen ruber planus nach Hepatitis-B-Impfung. *Hautarzt,* 2002, 53, 10, s. 650–651.
35. SUGERMAN, PB., SATTERWHITE, K., BIGBY, M. Autocytotoxic T-cell clones in lichen planus. *Br J Dermatol,* 2000, 142, 3, p. 449–456.
36. VLAŠÍN, Z., JEDLIČKOVÁ, H. Lichen ruber planus/lupus erythematosus překryvný syndrom v podmínkách středoevropského klimatu. *Čes a Slov Derm,* 1995, 70, 3, s. 154–147.

Došlo do redakce: 12. 11. 2004

MUDr. Nina Benáková
Sanatorium Achillea
Libčická 397
181 00 Praha 8
E-mail: nina.benakova@email.cz

X. Opavské jubilejní dermatovenerologické dny s mezioborovou tematikou
3.-4.6.2005

Opava – Školní statek
Kožní ambulance Hlučín a Kožní ambulance Léčebného a rehabilitačního centra
Englišova 526, 746 01 Opava
Prim. MUDr. Dáša Němcová
Tel: 553 625 012,
dostatek.opava@worldonline.cz