

# NADPOČETNÉ ZUBY – PREVALENCE, ETIOLOGIE, KLASIFIKACE, DIAGNOSTIKA, TERAPIE A KOMPLIKACE

Přehledový článek

## SUPERNUMERARY TEETH – PREVALENCE, AETIOLOGY, CLASSIFICATION, DIAGNOSIS, THERAPY, AND COMPLICATIONS

Literature review

Tichá K.<sup>1,2</sup>, Kamínková P.<sup>1,2</sup>, Kovalčík A.<sup>1,2</sup>, Miklasová M.<sup>1,2</sup>, Ptáčková L.<sup>1,2</sup>

<sup>1</sup>Klinika zubního lékařství, Lékařská fakulta Univerzity Palackého v Olomouci

<sup>2</sup>Klinika zubního lékařství, Fakultní nemocnice Olomouc

### SOUHRN

**Úvod a cíl:** Přítomnost nadpočetných zubů či odontogenních struktur v dočasném i stálém chrupu je dentální anomálie označovaná termínem hyperodoncie. Cílem tohoto přehledového článku je shrnout dostupné informace týkající se etiologie, prevalence, klasifikace, diagnostiky a terapie nadpočetných zubů a komplikací s nimi spojených.

**Metodika:** Při zpracování tohoto rukopisu bylo nalezeno 125 odborných publikací, přičemž 56 z nich bylo použito a 69 vyřazeno. Informace byly čerpány ze zdrojů v českém, anglickém a německém jazyce dostupných v databázích PubMed, Google Scholar, Medvik a ResearchGate.

**Výsledky:** Ke vzniku nadpočetných zubů dochází pravděpodobně na podkladě hyperaktivity dentální lišty působením faktorů vnějšího prostředí a dědičnosti. Podle dostupných literárních údajů se prevalence hyperodoncie u dočasného chrupu pohybuje mezi 0,3 až 0,8 % a ve stálém chrupu v rozmezí od 0,1 do 3,8 %. Terapie by měla být součástí komplexního léčebného plánu, který je sestaven na základě diagnózy a možností interdisciplinární spolupráce.

**Závěr:** Přítomnost nadpočetných zubů může způsobovat mnoho komplikací, které může minimalizovat včasná diagnóza a vhodná léčba. Proto je důležité šířit povědomí o této problematice mezi zubní lékaře.

**Klíčová slova:** nadpočetné zuby, hyperodoncie, hyperaktivita dentální lišty

### SUMMARY

**Introduction and aim:** The presence of an additional tooth or odontogenic structure in the primary or permanent dentition is a dental anomaly, known as a supernumerary tooth or hyperdontia. This literature review aims to summarise the available information regarding the aetiology, prevalence, classification, complications, diagnosis, and treatment of supernumerary teeth.

**Methods:** For the purposes of this publication, 125 articles were reviewed; 56 were included and 69 were excluded. The information for this review was obtained from databases such as PubMed, Google Scholar, Medvik, and ResearchGate, in Czech, English, and German.

**Results:** Hyperdontia is most likely caused by hyperactivity of the dental lamina due to the influence of both environmental and hereditary factors. According to available sources, the prevalence of hyperdontia in the primary dentition varies between 0.3% and 0.8%, and in the permanent dentition between 0.1% and 3.8%. A management plan, based on diagnosis and interdisciplinary cooperation, should include treatment.

**Conclusion:** Supernumerary teeth can lead to various complications, but early diagnosis and appropriate treatment can help to prevent or reduce these issues. Therefore, it is crucial to raise awareness of this condition among dental professionals.

**Key words:** supernumerary teeth, hyperdontia, hyperactivity of the dental lamina

Tichá K, Kamínková P, Kovalčík A, Miklasová M, Ptáčková L.

Nadpočetné zuby – prevalence, etiologie, klasifikace, diagnostika, terapie a komplikace

Čes. stomatol. Prakt. zub. lék. (Czech Dental Journal). 2026; 126(1): 17–26. doi 10.51479/cspzl.2025.010

## ÚVOD

Přítomnost nadpočetných zubů či odontogenních struktur v dočasném a stálém chrupu je dentální anomálie označovaná termínem hyperodoncie [1, 2]. Její etiologie není dosud zcela objasněna [1, 3, 4, 5]. Nadpočetné zuby se mohou objevit v horní i dolní čelisti, přičemž nejčastější jsou meziodenty, které se vyskytují ve frontálním úseku maxily [6, 7, 8, 9]. Hyperodoncie je častější ve stálém chrupu než v dočasném [6, 10]. Nadpočetné zuby mohou způsobovat mnoho komplikací, a to zejména komplikace spojené s erupcí okolních zubů [6, 8, 11].

Je pravděpodobné, že se zubní lékař s nadpočetnými zuby u pacientů za svou praxi setká a může jako první anomálii diagnostikovat. Včasná diagnóza a vhodná léčba může komplikace výrazně minimalizovat, proto je znalost problematiky pro praktické zubní lékaře důležitá [9].

Cílem tohoto přehledového článku je shrnout dostupné informace týkající se prevalence, etiologie, klasifikace, diagnostiky a terapie nadpočetných zubů a komplikací s nimi spojených.

## METODIKA

Za účelem zpracování tohoto rukopisu bylo nalezeno 125 publikací, přičemž 56 z nich bylo použito a 69 vyřazeno. Informace byly čerpány z odborné literatury v českém, anglickém a německém jazyce z databází PubMed, Google Scholar, Medvik a ResearchGate. Klíčová slova pro vyhledávání odborných publikací byla: nadpočetné zuby, hyperodoncie a hyperaktivita dentální lišty. Jako zdroje byly použity především studie z odborných publikací s impakt faktorem z let 2015 až 2025. Pro účely shrnutí vývoje problematiky nadpočetných zubů byla použita i starší literatura.

## PREVALENCE

Podle dostupných literárních údajů se prevalence u hyperodoncie v dočasném chrupu pohybuje mezi 0,3 a 0,8 % [4, 6, 12, 13] a ve stálém chrupu v rozmezí od 0,1 do 3,8 % [6, 10]. Jeden nadpočetný zub se vyskytuje v 76 až 86 % případů, dva nadpočetné zuby u 12 až 23 % případů a tři a více nadpočetných zubů pouze u jednoho procenta jedinců [14]. Mnohočetné nadpočetné zuby se většinou objevují u pacientů s vrozenými genetickými poruchami [1, 11, 15], případy bez přidružených syndromů jsou velmi vzácné [16, 17].

V dočasném chrupu mají nadpočetné zuby často normální tvar a ve větší míře dochází

k jejich erupci a zařazení do zubního oblouku (přibližně 73 %). Frekvence jejich výskytu tak může být podhodnocena [6]. U pacientů s nadpočetnými zuby v dočasné dentici je 30–50% pravděpodobnost výskytu nadpočetných zubů na stejném místě ve stálém chrupu [11]. Zatímco v dočasném chrupu se nadpočetné zuby objevují u dívek i chlapců v přibližně stejném poměru, ve stálém chrupu se u mužů vyskytují přibližně dvakrát častěji [3, 4, 6, 8, 18]. Ve stálém chrupu prořezává přibližně 25 % nadpočetných zubů a zbytek zůstává retinován [6]. V horní čelisti se nachází 80–90 % všech nadpočetných zubů [19], nejčastěji pak ve frontální oblasti [6, 8, 9]. Predilekce v oblasti premaxily platí pro případy s jedním nebo dvěma nadpočetnými zuby, kdežto mnohočetné nadpočetné zuby bez vazby na komplexní syndromy se nejčastěji objevují v oblasti dolních premolárů [6, 10]. Velmi vzácné jsou případy nadpočetných zubů v krajně špičáků a dolních řezáků [6].

## ETIOLOGIE

Ani přes vznik mnohých hypotéz není etiologie nadpočetných zubů zcela objasněna [1, 3, 4, 5].

**Teorie atavismu** popisuje jev, kdy se u jednotlivce znovu objeví znak, který u daného druhu v průběhu evoluce vymizel. Slouží jako připomínka toho, že genetická informace nebyla během evoluce ztracena, ale je stále uložena v genomu [20]. Původně se předpokládalo, že hyperodoncie souvisí s opětovným výskytem zubů našich předků. Nadpočetné zuby však mohou mít dysmorfický tvar a obvykle se vyvíjí ektopicky a izolovaně [1]. Proto je tato hypotéza dnes z velké části odmítána [1, 8]. Ovšem drobné zuby či odontogenní struktury vyskytující se vestibulárně od normálního chrupu mohou být klasifikovány jako pozůstatek dřívější sady zubů a mohou být považovány za dentes praelactales [21].

**Teorie dichotomie** předpokládá, že rozdělení vyvíjejícího se zubního pupenu může vést ke vzniku nadpočetných zubů. Zubní pupen se následkem traumatu či aberací v embryonálním vývoji rozdělí buďto na dva stejné díly, kdy vznikají dva stejně velké (tzv. eumorfí) zuby, nebo na dva díly rozdílné velikosti za vzniku jednoho morfologicky normálního a jednoho morfologicky změněného (tzv. rudimentárního) zuby [6]. Pro potvrzení této teorie neexistují dostatečné důkazy [1].

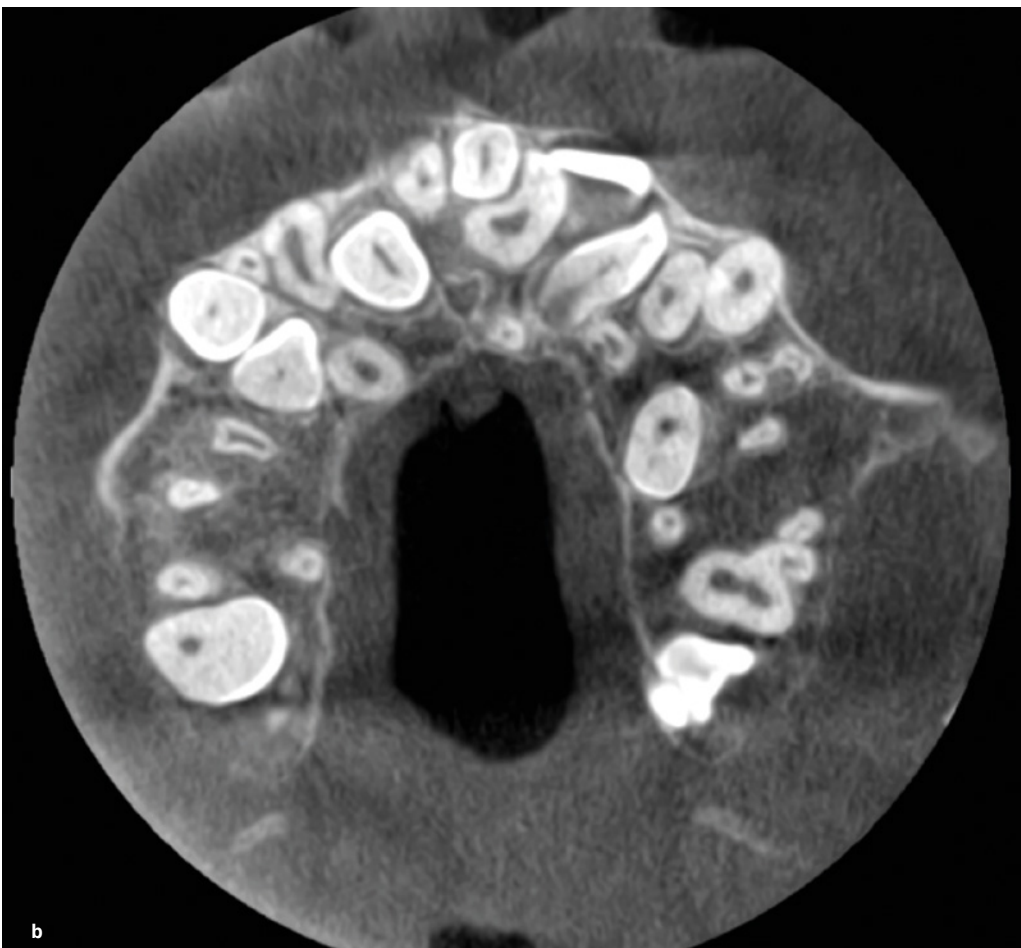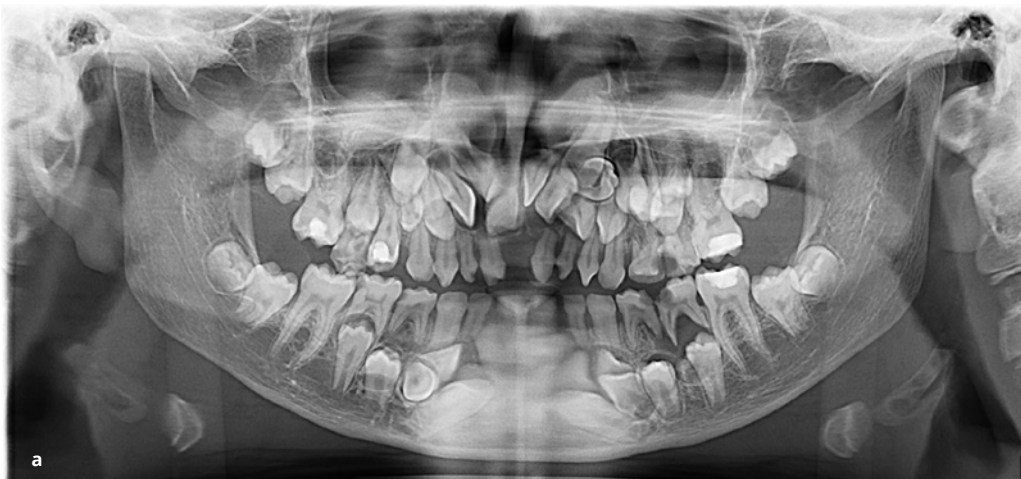V odborné literatuře je dlouhodobě nejvíce přijímána **teorie hyperaktivity dentogingivální lišty**. Eumorfí forma nadpočetného zuby vzniká lingvální extenzí přídatného zub-

ního pupenu, zatímco rudimentární forma nadpočetného zubu vzniká proliferací epitelálních zbytků zubní lišty [5, 6].

Vznik nadpočetných zubů je považován za multifaktoriální proces, na kterém se podílí kombinace genetických, epigenetických a environmentálních faktorů [4, 6, 22]. Typ dědičnosti může být autozomálně dominantní, autozomálně recesivní s neúplnou penetrací nebo vázán na chromozom X [11]. Mnoho studií zaznamenalo častější výskyt anomálie

u příbuzných pacientů s nadpočetnými zuby než v populaci bez této zátěže v rodinné anamnéze [3, 6, 11, 23]. Z dotazníkové studie Kawashimi a kol. vyplývá, že pokud se nadpočetný zub vyskytl u některého z rodičů, byla pravděpodobnost objevení nadpočetného zubu u dítěte téměř šestkrát vyšší [24].

Mezi nejčastěji uváděné genetické syndromy s výskytem mnohočetných nadpočetných zubů patří kleidokraniální dysplazie (**obr. 1**) a Gardnerův syndrom (forma familiární



**Obr. 1**  
Pacientka (12 let)  
s kleidokraniální dysplazií.  
V horní čelisti je přítomno  
dvanáct a v dolní čelisti  
osm nadpočetných zubů.  
Ortopantomogram (a)  
a horizontální řez horní  
čelisti na CBCT snímku (b).  
Zdroj: archiv MDDr. Petry  
Kamínkové, Ph.D.

**Fig. 1**  
A 12-year-old female  
patient with cleidocranial  
dysplasia presented with 12  
supernumerary teeth in the  
maxilla and 8 in the mandible.  
Orthopantomogram (a)  
and horizontal section of maxilla  
on a CBCT. Source: archive of  
MDDr. Petra Kamínková, Ph.D.

adenomatózní polypózy) [3, 11]. Nadpočetné zuby jsou klinickým znakem i u vzácných genetických onemocnění, jako jsou trichorinofalangeální syndrom, Rubinsteinův-Taybiho syndrom, Nanceův-Horanův syndrom, Opitzův-Friasův syndrom, okulofaciokardiodontální syndrom a Robinowův syndrom [15].

K nejčastějším vrozeným vývojovým vadám člověka patří rozštěpové vady obličeje. Rozštěp zasahuje i dentogingivální lištu, v důsledku čehož mají pacienti s rozštěpem vyšší pravděpodobnost výskytu numerických dentálních anomálií včetně hyperodoncie než ostatní populace. Nejčastěji se jedná o nadpočetné horní laterální řezáky [25], což souvisí s jejich vývojem. Laterální horní řezák vzniká ze dvou základů. Jednoho v maxilárním výběžku a jednoho v mediálním nazálním výběžku. Vlivem rozštěpu je spojení těchto obličejových výběžků narušeno, což může zabránit fúzi základů zuby, a vést tak ke vzniku nadpočetného zuby [21].

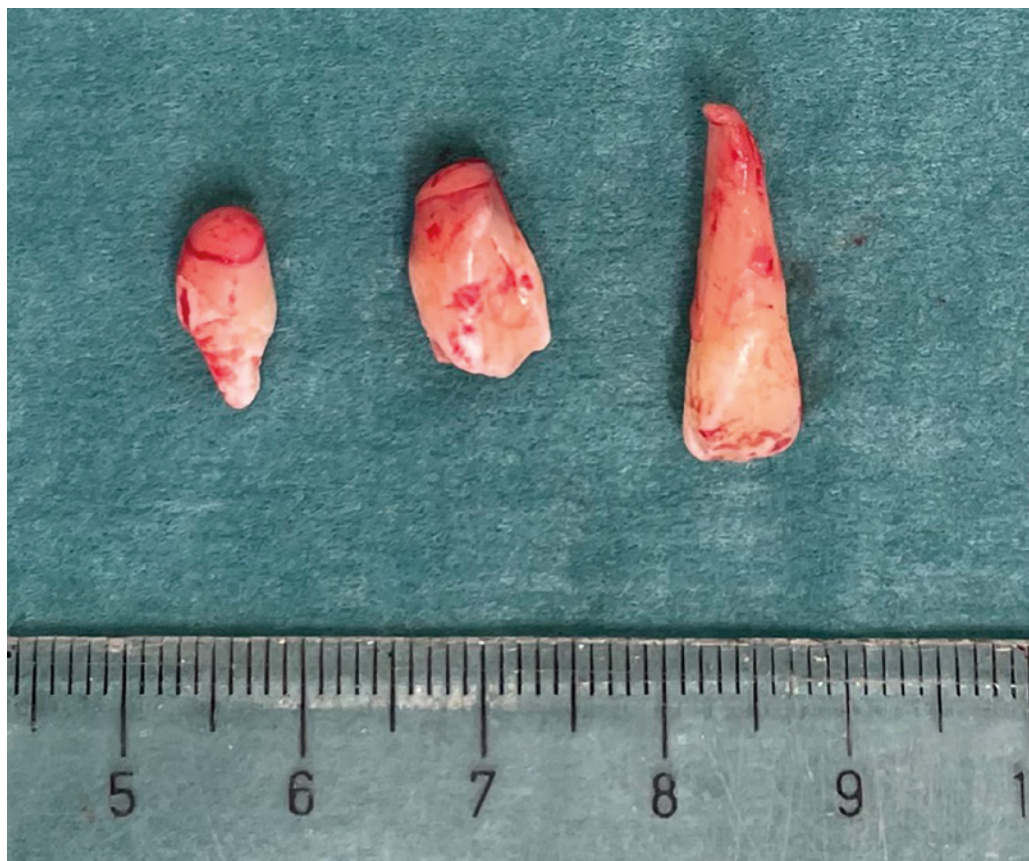Studie nadpočetných zubů na úrovni molekulární genetiky ukázaly, že snížená exprese tumor supresorového genu APC (z angl. adenomatous polyposis coli) a zvýšené množství proteinů Wnt signalizace (z angl. wingless signaling pathway) hraje roli v hyperaktivitě zubního epitelu [12, 26]. Naměřena byla i zvýšená exprese proteinu Shh

(z angl. sonic hedgehog) [12]. To je v souladu se zjištěním, že signalizace Shh je nezbytná pro regulaci vývoje ústní dutiny a lidského chrupu [27]. Při tvorbě nadpočetných zubů hraje zásadní roli skupina proteinů BMP (z angl. bone morphogenetic protein), které se řadí mezi růstové faktory [12, 28]. Molekulární mechanismy vzniku nadpočetných zubů však stále nejsou zcela objasněny a zůstávají předmětem dalších studií [20, 29].

Mezi environmentální faktory, u kterých byla zaznamenána souvislost s výskytem nadpočetných zubů, patří chemoterapie, onemocnění matky v těhotenství nebo užívání léků v těhotenství [12, 30].

## KLASIFIKACE

Klasifikace nadpočetných zubů probíhá na základě morfologie a lokalizace [3]. V dočasném chrupu se vyskytují nejčastěji ve frontálním úseku horní čelisti a mají obvykle kuželovitý tvar nebo tvar středního či laterálního řezáku [31], zatímco ve stálém chrupu je jejich morfologie variabilnější [3]. Existují čtyři rozdílné morfologické typy nadpočetných zubů: kónický, hrbolkový, doplňkový (**obr. 2**) a odontom [3, 6]. Kónické mají kuželovitý tvar a vyskytují se ve stálém chrupu nejčastěji. Hrbolkové typy mají více než jeden hrbol, tvorba jejich kořenů bývá ve srovná-

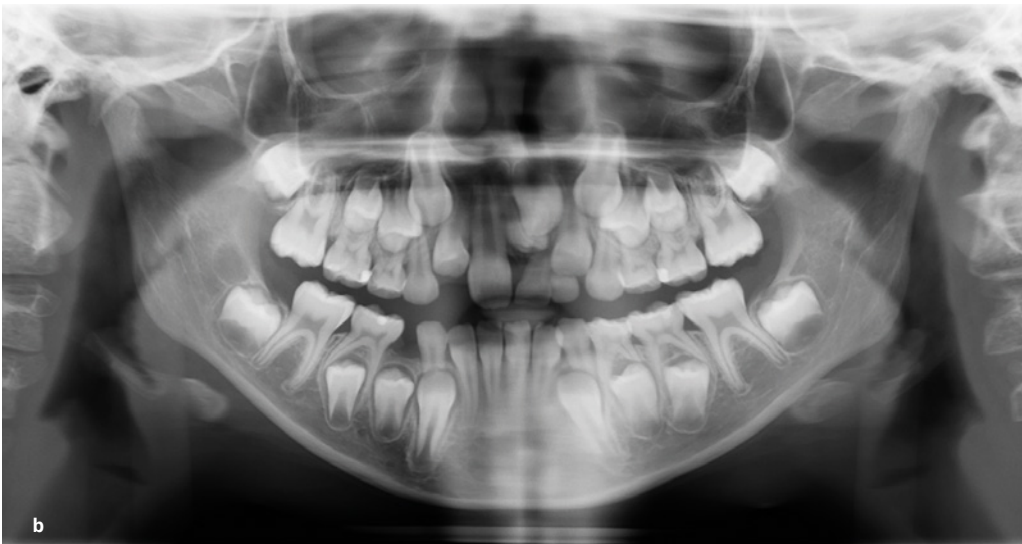
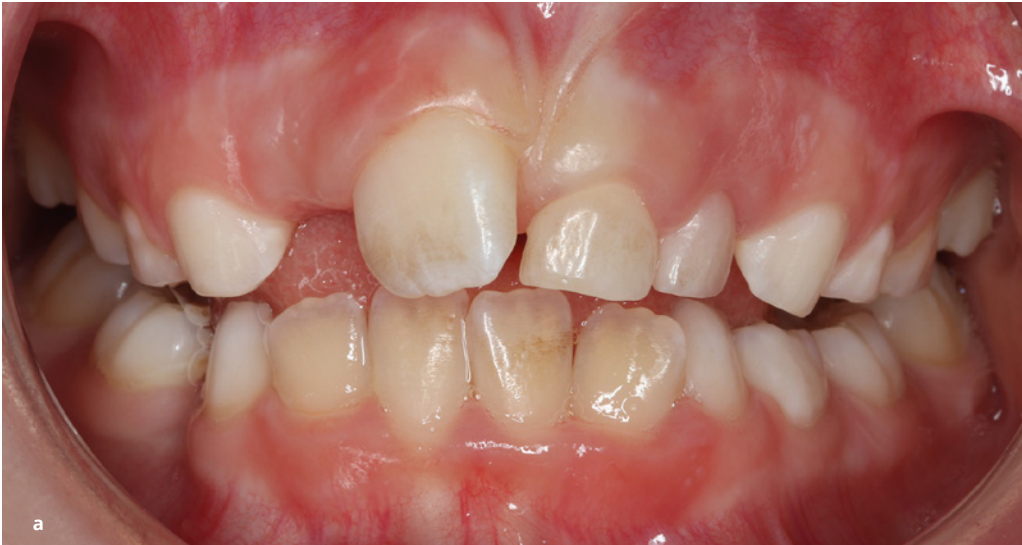
**Obr. 2**

Tři typy nadpočetných zubů jako vzácný nález u téhož pacienta: zleva kónický, hrbolkový a doplňkový typ. Autor: MDDr. Klára Tichá.

**Fig. 2**

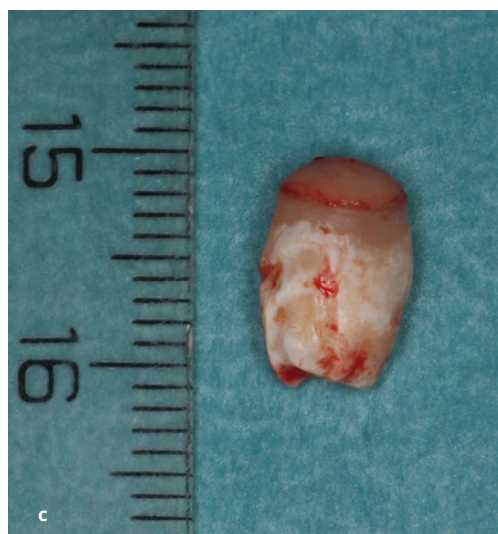Three types of supernumerary teeth as a rare finding in a single patient: from left to right – conical, tuberculate, and supplemental types. Author: MDDr. Klára Tichá.



**Obr. 3**  
Pacientka s meziodentem, který působil jako erupční překážka pro zub 21. Dle klinického vyšetření pacientky (7,5 roku) byl stále přítomen zub 61, zatímco zub 11 již byl plně prořezán do dutiny ústní (a). Na OPG (b) byla prokázána přítomnost nadpočetného zubu ve střední čáře způsobující retenci zubu 21. Chirurgicky odstraněný meziodent byl hrbolového typu a ve stadiu počátečního vývoje kořene (c). Zdroj: archiv MDDr. Petry Kamínkové, Ph.D.

**Fig. 3**  
A patient with a mesiodens causing retention of tooth 21. Clinical examination of a 7.5-year-old patient revealed persistence of tooth 61, while tooth 11 had already fully erupted into the oral cavity (a). The OPG (b) confirmed the presence of a supernumerary tooth in the midline, causing retention of tooth 21. The surgically removed mesiodens was tuberculate and in the stage of initial root development (c). Source: archive of MDDr. Petra Kamínková, Ph.D.

ní se stálými zuby opožděná a většinou se nacházejí palatinálně v oblasti středních řezáků. Zřídka prořezávají [3] a často způsobují poruchy erupce stálých řezáků (**obr. 3**) [32]. U doplňkových nadpočetných zubů dochází ke zdvojení zubů normální řady, připomínají tedy vzhledem normální zuby. Nejčastěji se jedná o stálý horní postranní řezák [3], který je obvykle z obou zubů postaven distálněji [13]. Doplňkového typu bývají také nadpočetné premoláry [3], které jsou ve většině případů uloženy orálně [6]. Odontom bývá uváděn jako druh nadpočetného zubu, přestože je podle klasifikace WHO zařazován mezi benigní smíšené epitelální a mezenchymální odontogenní tumory [33]. Klinicky, radiologicky a histologicky lze rozlišit dva typy odontomu. Komplexní, u kterého jsou tvrdé zubní tkáně zcela neorganizované [3], a složený, který je tvořen z velkého množství malých deformovaných zoubků nesoucích určitou anatomickou po-



dobnost s normálními zuby [34]. Nejčastější nadpočetné zuby jsou meziodenty, které se vyskytují v oblasti horních řezáků [6]. Obvykle mají menší velikost než střední řezáky

**Tab. 1** Komplikace spojené s výskytem nadpočetných zubů.**Tab. 1** Complications associated with the occurrence of supernumerary teeth.

Komplikace spojené s výskytem nadpočetných zubů	
Komplikace způsobené okolním zubům	Komplikace vyplývající z přítomnosti samotného nadpočetného zubu
<p>Opožděná erupce či selhání erupce okolních zubů            Posun okolních zubů            Stěsnání okolních zubů            Vznik diastematu            Anomální nebo opožděný vývoj kořenů okolních zubů            Tlaková resorpce kořenů okolních zubů            Ztráta vitality okolních zubů</p>	<p>Erupce nadpočetných zubů do nosní dutiny            Tvorba folikulární cysty v souvislosti s nadpočetným zubem            Perforace nazopalatinálního kanálu            Intraorální infekce</p>

a jsou často kónického tvaru [19]. Objevují se však i hrbolkové [31] a doplňkové meziodenty [29]. Nadpočetné moláry (tzv. paramoláry, distomoláry) a premoláry (tzv. parapremoláry) se vyskytují vzácněji, většinou jako rudimentární struktury [9, 31].

Orientace nadpočetných zubů může být normální, invertovaná a transverzální [6]. Normální neboli vertikální poloha je taková, kdy je nadpočetný zub obrácen korunkou k okluzní rovině a dlouhá osa zubu se neodchyluje od svého normálního sklonu o více než 60°. V invertované poloze se dlouhá osa zubu také neodchyluje o více než 60°, ale zub je obrácen k okluzní rovině apexem. V transverzální (horizontální) poloze leží dlouhá osa zubu k okluzní rovině pod úhlem větším než 60° [18] k přirozené vertikální ose zubu.

## DIAGNOSTIKA

Diagnóza je stanovena na základě podrobné anamnézy, klinického vyšetření, rentgenových a CBCT snímků (z angl. cone-beam computed tomography) [35].

Nejčastěji jsou nadpočetné zuby zachyceny na ortopantomogramu (OPG), který se u dětí poprvé zhotovuje již v období 5–7 let věku. Z důvodu překrývání struktur však nejsou nadpočetné zuby vždy na OPG zubními lékaři rozpoznány [36]. Proto se pro potvrzení diagnózy využívají intraorální rentgenové snímky a CBCT [6].

Z intraorálního rentgenového vyšetření lze k diagnostice umístění nadpočetných zubů využít parallax techniku neboli techniku horizontálního posunu. Dva periapikální rentgenové snímky stejného zubu jsou pořízeny ve dvou různých vodorovných polohách tubusu při zachování vertikálního směru. Pokud se nadpočetný zub pohybuje ve stejném směru jako posun tubusu, je umístěn palatinálně, pokud opačným směrem, tak vestibulárně [6]. Pomocí techniky okluzního snímku lze zobrazit retinované zuby nacházející se v blí-

kosti středního patrového švu. Během snímkování pacient drží senzor ve skusu a tubus rentgenového přístroje je umístěn tak, aby přiléhá k hřbetu nosu ve střední čáře obličeje, přičemž centrální paprsek je namířen na senzor pod úhlem 70–75° [37].

Přesná lokalizace retinovaného nadpočetného zubu je výzvou i pro zkušeného maxilofaciálního chirurga [38]. U složitějších případů je vhodné pro přesné určení lokalizace nadpočetných zubů zhotovit CBCT snímek [13]. CBCT je technika snímkování, která poskytuje trojrozměrný obraz lokálních struktur hlavy a krku [9] s vysokým rozlišením a mnohem nižší radiační zátěží než klasické CT [38]. Tato zobrazovací metoda přináší významné výhody při stanovení lokalizace retinovaných zubů, její potenciální přínos však vždy musí převažovat nad riziky. Zhotovení CBCT je indikováno v případech, kdy diagnostiku nelze adekvátně provést konvenční radiografií s nižšími dávkami radiace. Dávka záření by měla být minimalizována použitím vhodné velikosti zobrazovaného pole a nastavení expozice s ohledem na věk a tělesnou stavbu pacienta. Zubní lékaři používající CBCT u dětí by měli být adekvátně proškoleni a informováni o zásadách radiační ochrany (SEDENTEXCT, 2011) [39]. Díky CAD/CAM (z angl. computer-aided design a computer-aided manufacturing) mohou být v současnosti informace získané pomocí CBCT a intraorálního skeneru použity na tvorbu chirurgických šablon [40, 41, 42] nebo k využití smíšené reality během operace [43]. Tyto metody vedou ke zvýšení přesnosti a větší předvídatelnosti extrakce retinovaných nadpočetných zubů na tvrdém patře [35, 36, 37, 43].

## TERAPIE

Terapie by měla být součástí komplexního léčebného plánu [3], který je sestaven na základě diagnózy a interdisciplinární spolupráce mezi pedostomatologem, maxilofaciálním

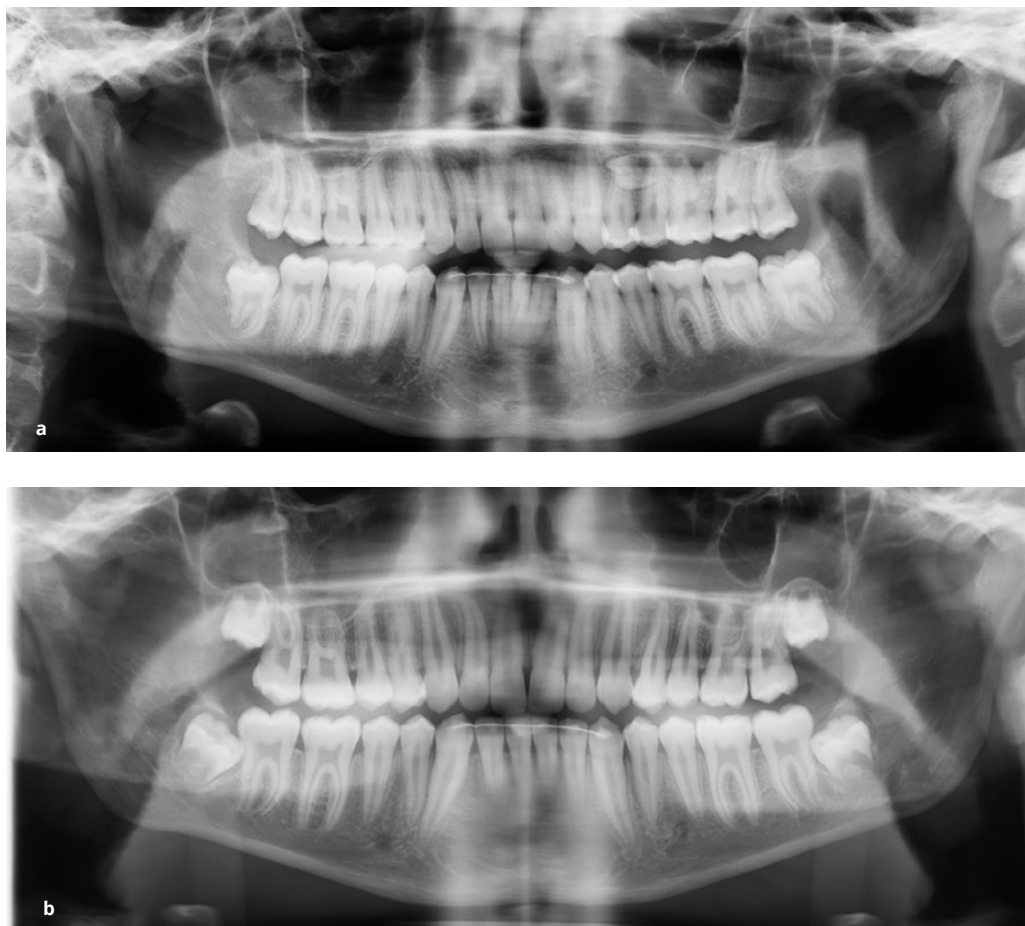
chirurgem a ortodontistou [44]. Léčba závisí na typu a poloze nadpočetného zubu a jeho vlivu na okolní struktury [3].

Pokud dojde k erupci nadpočetných zubů, nejběžnějším terapeutickým zákrokem je extrakce. Zůstanou-li retinovány, je potřeba učinit rozhodnutí, zda a případně kdy je chirurgicky odstranit [44]. Indikací pro extrakci nadpočetných zubů je výskyt s nimi spojených komplikací, plánovaná ortodontická terapie, kterou by přítomnost nadpočetného zubu mohla ovlivnit, ohrožení vhojení sekundárního alveolárního kostního štěpu u pacientů s rozštěpem a také lokalizace nadpočetného zubu v místě, kde je plánováno zavedení implantátu [3]. V případě meziodentu existují dvě metody přístupu. Časná extrakce před dokončením nebo v průběhu dokončování vývoje kořenů stálých řezáků a odložená extrakce po jejich dokončení [45, 46]. Vývoj kořenů horních řezáků by měl být dokončen do deseti let věku dítěte [9]. Většina autorů doporučuje časnou extrakci meziodentů s cílem usnadnit správné zařazení stálých řezáků do zubního oblouku a minimalizovat potřebu ortodontické léčby [45]. Největší obavou u časného odstranění nadpočetného zubu je riziko omezení vývoje kořenů okolních zubů.

Malé dítě navíc nemusí při zákroku dostatečně spolupracovat, případně je nutné zákrok provést v sedaci při vědomí, analgosedaci či v celkové anestezii. Na druhou stranu může mít odložená extrakce nadpočetného zubu, který způsobuje retenci okolních zubů, po desátém roce věku za následek ztrátu místa v zubním oblouku vlivem meziálnímu posunu postranních řezáků, ztrátu erupčního potenciálu retinovaného zubu a pravděpodobně složitější chirurgickou a ortodontickou léčbu [8]. Po desátém roce věku nebo při špatném umístění retinovaného středního řezáku může být třeba chirurgicky odhalit zub nebo využít aktivní ortodontický tah [3].

Dva hlavní faktory určující, zda po extrakci nadpočetných zubů dojde ke spontánní erupci retinovaných zubů, jsou věk pacienta a dostatek místa v zubním oblouku [47]. Roli hraje také typ nadpočetného zubu a vzdálenost, o kterou byl neprořezaný stálý zub posunut [3]. Většina retinovaných zubů (přibližně 75 %) se prořeže přirozeně po odstranění erupční překážky ve formě nadpočetného zubu [8], přičemž doba erupce se pohybuje mezi šesti měsíci a třemi lety [6].

Studie Cholakové a kol. doporučuje odložit ortodontickou léčbu u většiny pacientů



**Obr. 4**

Pacient s opožděně se vyvinutým nadpočetným zubem. OPG pacienta ve věku 17,5 roku zachycuje nadpočetný zub ve stadiu mineralizace korunky v regio 24–25 (a). OPG téhož pacienta pořízený o čtyři roky dříve ještě bez známek založení nadpočetného zubu (b). Zdroj: archiv MDDr. Petry Kamínkové, Ph.D.

**Fig. 4**

A patient with a late-developing supernumerary tooth. The OPG of 17.5-year-old patient showing a supernumerary tooth at the crown mineralization stage in the 24–25 region (a). The OPG of the same patient taken four years earlier showing no signs of the supernumerary tooth (b). Source: archive of MDDr. Petra Kamínková, Ph.D.

se stěsnáním či diastematem způsobeným frontálními maxilárními nadpočetnými zuby, které nezpůsobují retenci stálých řezáků, o šest měsíců po jejich extrakci, neboť lze očekávat autokorekci daných vad, a zkrátit celkovou dobu ortodontické léčby. Tento jev se vysvětluje přirozenou tendencí k mezializaci zubů a pokračujícím vývojem kořenů frontálních zubů. Proces je navíc usnadněn nově vytvořenou kostí s nízkou densitou v místě po extrakci nadpočetných zubů [48].

Nadpočetné moláry a premoláry jsou většinou indikovány k extrakci [34]. U některých asymptomatických nadpočetných zubů je doporučeno jejich sledování bez chirurgické terapie. To je v případech, kdy došlo k uspokojivé erupci sousedních zubů, není přítomna přidružená patologie u nadpočetných zubů, nadpočetné zuby nenaruší průběh případné ortodontické léčby a jejich odstranění by mohlo vést ke ztrátě vitality sousedních zubů [3]. Pacient by však měl být upozorněn na možný pozdější rozvoj komplikací (viz níže) [9]. Nezbytné jsou tak pravidelné klinické a rentgenové kontroly, protože patologické změny se někdy mohou objevit v dlouhodobém horizontu [49]. Jestliže pacient neakceptuje tato rizika, přistupuje se k odstranění nadpočetných zubů [9]. Při chirurgické extrakci nadpočetných zubů vždy existuje riziko poškození některé sousední anatomické struktury, proto musí být ve všech případech vyhodnocen poměr rizika a přínosu odstranění nadpočetných zubů [50].

## KOMPLIKACE

Přibližně 75 % nadpočetných zubů je asymptomatických, retinovaných v kosti a většina z nich je tak náhodným nálezem na rentgenových snímcích [19]. Přítomnost nadpočetných zubů však může způsobovat mnoho komplikací (**tab. 1**) [6, 8]. Mezi komplikace, které nadpočetné zuby způsobují okolním zubům, patří opoždění či selhání erupce okolních zubů (**obr. 3a, b**) [3, 11, 18], posun [5, 11] a stěsnání okolních zubů [3, 11], vznik diastematu [4, 48] a anomální nebo opožděný vývoj kořenů okolních zubů [3, 6]. Nadpočetné zuby jsou nejčastější příčinou selhání erupce horních středních řezáků, ale poruchy prořezávání mohou způsobit i v jiných oblastech chrupu [3]. Pacienti s hyperodoncií mají podle některých studií [51, 52] větší velikost normálních zubů, což spolu s přítomností nadpočetných zubů může přispívat ke vzniku stěsnání [9]. Vzácně může docházet i k tlakové resorpci kořenů nebo ztrátě vitality sousedních zubů [3, 11, 53].

Komplikace vyplývající ze samotné přítomnosti nadpočetného zubu zahrnují ojedinělé případy erupce nadpočetných zubů do dutiny nosní. S tímto stavem mohou být spojeny klinické příznaky, jako jsou obtíže s dýcháním, bolesti hlavy a krvácení z nosu [54]. Dále se sem řadí vznik folikulární cysty v souvislosti s nadpočetným zubem [3, 6, 11], intraorální infekce a perforace nazopalatinálního kanálu [5, 55].

Komplikací jsou také pozdně se vyvíjející nadpočetné zuby, které se obvykle tvoří v oblasti premolárů a molárů (**obr. 4a, b**) [44, 50, 56].

## ZÁVĚR

Hyperodoncie, tedy přítomnost nadpočetných zubů či odontogenních struktur v dočasném či stálém chrupu, představuje dentální anomálii, která může vést k řadě komplikací. Včasná diagnostika významně zlepšuje prognózu léčby. Je proto klíčové zvyšovat povědomí o této problematice, protože je pravděpodobné, že se zubní lékaři s nadpočetnými zuby během své praxe setkají.

## Poděkování

Odb. as. Mgr. Veronice Glogarové (Centrum pro výuku cizích jazyků, Lékařská fakulta Univerzity Palackého v Olomouci) za revizi textu v anglickém jazyce.

## Prohlášení o střetu zájmů

Autoři nemají žádný konflikt zájmů týkající se tématu diskutovaného v tomto článku.

## Podíl autorů na publikaci

Hlavním autorem tohoto přehledového článku je KT, která vyhledala odborné publikace k tématu a sepsala první verzi rukopisu. PK, AK, MM a LP přispěli k sepsání článku svými připomínkami a odbornými znalostmi. Autoři PK, AK, MM a LP revidovali první verzi rukopisu a přispěli k formulaci definitivní verze rukopisu.

## Prohlášení o použití umělé inteligence

Při přípravě tohoto rukopisu nebyl využit žádný nástroj umělé inteligence.

**Tento článek vznikl za podpory grantu IGA\_LF\_2024\_012.**

**MDDr. Klára Tichá**

Klinika zubního lékařství  
Lékařská fakulta Univerzity Palackého  
v Olomouci  
Fakultní nemocnice Olomouc  
Palackého 12  
779 00 Olomouc  
e-mail: klara.ticha01@upol.cz

## LITERATURA

- 1. Anthonappa RP, King NM, Rabie AB.** Aetiology of supernumerary teeth: a literature review. *Eur Arch Paediatr Dent.* 2013; 14(5): 279–288.  
doi: 10.1007/s40368-013-0082-z
- 2. Omer RS, Anthonappa RP, King NM.** Determination of the optimum time for surgical removal of unerupted anterior supernumerary teeth. *Pediatr Dent.* 2010; 32(1): 14–20.
- 3. Garvey MT, Barry HJ, Blake M.** Supernumerary teeth – an overview of classification, diagnosis and management. *J Can Dent Assoc.* 1999; 65(11): 612–616.
- 4. Ata-Ali J, Ata-Ali J, Peñarrocha-Oltra D, Peñarrocha-Diago M.** Prevalence, etiology, diagnosis, treatment and complications of supernumerary teeth. *J Clin Exp Dent.* 2014; 6(4): e414-8.  
doi: 10.4317/jced.51499
- 5. Mallineni SK, Nuvvula S.** Management of supernumerary teeth in children: A narrative overview of published literature. *J Cranio-Max Dis.* 2015; 4: 62–68.  
doi: 10.4103/2278-9588.151907
- 6. Rajab LD, Hamdan MA.** Supernumerary teeth: review of the literature and a survey of 152 cases. *Int J Paediatr Dent.* 2002; 12(4): 244–54.  
doi: 10.1046/j.1365-263x.2002.00366.x
- 7. Petluru H, Rahul S, Kanagaluru C, Anchala K.** The midline supernumerary tooth – mesiodens: A case series. *Clin Dent.* 2024; XVIII; 24–27.  
doi: 10.33882/ClinicalDent.15.35514
- 8. Primosch RE.** Anterior supernumerary teeth – assessment and surgical intervention in children. *Pediatr Dent.* 198; 3(2): 204–215.
- 9. Shah A, Gill DS, Tredwin C, Naini FB.** Diagnosis and management of supernumerary teeth. *Dent Update.* 2008; 35(8): 510–512, 514–516, 519–520.  
doi: 10.12968/denu.2008.35.8.510
- 10. Açıkgöz A, Açıkgöz G, Tunga U, Otan F.** Characteristics and prevalence of non-syndromic multiple supernumerary teeth: a retrospective study. *Dentomaxillofac Radiol.* 2006; 35(3): 185–190.  
doi: 10.1259/dmfr/21956432
- 11. Subasioglu A, Savas S, Kucukyilmaz E, Kesim S, Yagci A, Dundar M.** Genetic background of supernumerary teeth. *Eur J Dent.* 2015; 9(1): 153–158.  
doi: 10.4103/1305-7456.149670
- 12. Talaat DM, Hachim IY, Afifi MM, Talaat IM, Elkateb MA.** Assessment of risk factors and molecular biomarkers in children with supernumerary teeth: a single-center study. *BMC Oral Health.* 2022; 22(1): 117.  
doi: 10.1186/s12903-022-02151-z
- 13. Cameron AC, Widmer RP.** *Handbook of pediatric dentistry.* 5th Ed. Elsevier, 2022.
- 14. Fernández Montenegro P, Valmaseda Castellón E, Berini Aytés L, Gay Escoda C.** Retrospective study of 145 supernumerary teeth. *Med Oral Patol Oral Cir Bucal.* 2006; 11(4): E339-44.
- 15. Cammarata-Scalisi F, Avendaño A, Callea M.** Main genetic entities associated with supernumerary teeth. *Arch Argent Pediatr.* 2018; 116(6): 437–444.  
doi: 10.5546/aap.2018.eng.437
- 16. Rueppell C, Meier R, Filippi A.** Nonsyndromale multiple Hyperdontie – ein Fallbericht. *Quintessenz* 2015; 66(1): 59–66.
- 17. King NM, Lee AM, Wan PK.** Multiple supernumerary premolars: their occurrence in three patients. *Aust Dent J.* 1993; 38(1): 11–16.  
doi: 10.1111/j.1834-7819.1993.tb05445.x
- 18. Gregg TA, Kinirons MJ.** The effect of the position and orientation of unerupted premaxillary supernumerary teeth on eruption and displacement of permanent incisors. *Int J Paediatr Dent.* 1991; 1(1): 3–7.  
doi: 10.1111/j.1365-263x.1991.tb00314.x
- 19. Khandelwal V, Nayak AU, Naveen RB, Ninawe N, Nayak PA, Sai Prasad SV.** Prevalence of mesiodens among six- to seventeen-year-old school going children of Indore. *J Indian Soc Pedod Prev Dent.* 2011; 29(4): 288–293.  
doi: 10.4103/0970-4388.86369
- 20. Hall BK.** Descent with modification: the unity underlying homology and homoplasy as seen through an analysis of development and evolution. *Biol Rev Camb Philos Soc.* 2003; 78(3): 409–433.  
doi: 10.1017/s1464793102006097
- 21. Hovorakova M, Lesot H, Peterka M, Peterkova R.** Early development of the human dentition revisited. *J Anat.* 2018; 233(2): 135–145.  
doi: 10.1111/joa.12825
- 22. Lu X, Yu F, Liu J, Cai W, Zhao Y, Zhao S, Liu S.** The epidemiology of supernumerary teeth and the associated molecular mechanism. *Organogenesis.* 2017; 13(3): 71–82.  
doi: 10.1080/15476278.2017.1332554.  
Erratum in: *Organogenesis.* 2018; 14(1): 64.  
doi: 10.1080/15476278.2017.1407509
- 23. Sedano HO, Gorlin RJ.** Familial occurrence of mesiodens. *Oral Surg Oral Med Oral Pathol.* 1969; 27(3): 360–361.  
doi: 10.1016/0030-4220(69)90366-1
- 24. Kawashima A, Nomura, Aoyagi Y, Asada Y.** Heredity may be one of the etiologies of supernumerary teeth. *Pediatr Dent J.* 2006; 16: 115–117.  
doi: 10.1016/S0917-2394(06)70074-X
- 25. Kleindienstová Z, Koťová M.** Anomálie počtu zubů u pacientů s rozštěpem. *Ortodoncie.* 2007; 16(2): 23–30.
- 26. Batra P, Duggal R, Parkash H.** Non-syndromic multiple supernumerary teeth transmitted as an autosomal dominant trait. *J Oral Pathol Med.* 2005; 34(10): 621–625.  
doi: 10.1111/j.1600-0714.2005.00271.x
- 27. Sagai T, Amano T, Maeno A, Kiyonari H, Seo H, Cho SW, Shiroishi T.** SHH signaling directed by two oral epithelium-specific enhancers controls tooth and oral development. *Sci Rep.* 2017; 7(1): 13004.  
doi: 10.1038/s41598-017-12532-y
- 28. Kiso H, Takahashi K, Saito K, Togo Y, Tsukamoto H, Huang B, Sugai M, Shimizu A, Tabata Y, Economides AN, Slavkin HC, Bessho K.** Interactions between BMP-7 and USAG-1 (uterine sensitization-associated gene-1) regulate supernumerary organ formations. *PLoS One.* 2014; 9(5): e96938.  
doi: 10.1371/journal.pone.0096938
- 29. Adisornkanj P, Chanprasit R, Eliason S, Fons JM, Intachai W, Tongsima S, Olsen B, Arold ST, Ngamphiw C, Amendt BA, Tucker AS, Kantaputra P.** Genetic variants in protein tyrosine phosphatase non-receptor type 23 are responsible for mesiodens formation. *Biology (Basel).* 2023; 12(3): 393.  
doi: 10.3390/biology12030393

- 30. Doane CJ, Patil K, Hoffman EA, Stokes J, Katsanis E, Besselsen DG.** Supernumerary incisors in CB6F1 mice conditioned with chemotherapy and total body irradiation before bone marrow transplantation. *Comp Med.* 2018; 68(5): 349–352. doi: 10.30802/AALAS-CM-18-000043
- 31. Koberová Ivančáková R, Merglová V.** Dětské zubní lékařství. 1. vydání. Praha: Advertis, 2014.
- 32. Krejčí P.** Přespočetné zuby v premaxile. *Čes. stomatol. Prakt. zub. lék.* 2002; 102(4): 116–124.
- 33. Soluk-Tekkesin M, Wright JM.** The World Health Organization Classification of Odontogenic Lesions: a summary of the changes of the 2022 (5th) edition. *Turk Patoloji Derg.* 2022; 38(2): 168–184. doi: 10.5146/tjpath.2022.01573
- 34. Pazdera J.** Základy ústní a čelistní chirurgie. Čtvrté rozšířené vydání. Olomouc: Univerzita Palackého v Olomouci, 2016.
- 35. Janković S, Kujundžić B, Davidović B, Lecić J, Hriša-Samardžija J, Ivanović T.** Therapeutic options in the treatment of supernumerary teeth. *Stomatoloski glasnik Srbije.* 2022; 69: 66–71. doi: 10.2298/SGS2202066j
- 36. Anthonappa RP, King NM, Rabie AB, Mallineni SK.** Reliability of panoramic radiographs for identifying supernumerary teeth in children. *Int J Paediatr Dent.* 2012; 22(1): 37–43. doi: 10.1111/j.1365-263X.2011.01155.x
- 37. Černochová P.** Diagnostické možnosti u retinovaných zubů s horizontální polohou v blízkosti středního patrového švu. *Čes. stomatol. Prakt. zub. lék.* 2005; 105(5): 87–91.
- 38. Wang J, Cui NH, Guo YJ, Zhang W.** Navigation-guided extraction of impacted supernumerary teeth: a case report. *J Oral Maxillofac Surg.* 2017; 75(6): 1136.e1–1136.e5. doi: 10.1016/j.joms.2017.02.001
- 39. European commission. Sedentext.** Radiation protection no 172: cone beam CT for dental and maxillofacial radiology. Evidence based guidelines. [cit. 6. 5. 2025] Dostupné z [http://www.sedentext.eu/files/radiation\\_protection\\_172.pdf](http://www.sedentext.eu/files/radiation_protection_172.pdf)
- 40. Yu Y, Liao Y, Guo J, Zhang Y, Khan M, Lin X.** Computer-designed surgical templates improve the extraction of impacted supernumerary teeth in the hard palate. *J Clin Pediatr Dent.* 2022; 46(5): 38–43. doi: 10.22514/jocpd.2022.005
- 41. Ji H, Du W, Xu C, Zhao Q, Ye B, Luo E.** Computer-assisted osteotomy guides and pre-bent titanium plates improve the planning for correction of facial asymmetry. *Int J Oral Maxillofac Surg.* 2019; 48(8): 1043–1050. doi: 10.1016/j.ijom.2019.01.026
- 42. Hu YK, Xie QY, Yang C, Xu GZ.** Computer-designed surgical guide template compared with free-hand operation for mesiodens extraction in premaxilla using "trapdoor" method. *Medicine (Baltimore).* 2017; 96(26): e7310. doi: 10.1097/MD.00000000000007310
- 43. Koyama Y, Sugahara K, Koyachi M, Tachizawa K, Iwasaki A, Wakita I, Nishiyama A, Matsunaga S, Katakura A.** Mixed reality for extraction of maxillary mesiodens. *Maxillofac Plast Reconstr Surg.* 2023; 45(1): 1. doi: 10.1186/s40902-022-00370-6
- 44. Sasaki H, Funao J, Morinaga H, Nakano K, Ooshima T.** Multiple supernumerary teeth in the maxillary canine and mandibular premolar regions: a case in the postpermanent dentition. *Int J Paediatr Dent.* 2007; 17(4): 304–308. doi: 10.1111/j.1365-263X.2006.00791.x
- 45. Šedý J.** Kompendium stomatologie II. Praha: Triton, 2016.
- 46. Rana SS, Ohri N.** Double mesiodens in mixed dentition period: Report of 3 cases. *SRM J Res Dent Sci.* 2018; 9: 125–159. doi: 10.4103/srmjrd.srmjrd\_36\_18
- 47. Leyland L, Batra P, Wong F, Llewelyn R.** A retrospective evaluation of the eruption of impacted permanent incisors after extraction of supernumerary teeth. *J Clin Pediatr Dent.* 2006; 30(3): 225–231. doi: 10.17796/jcpd.30.3.60p6533732v56827
- 48. Cholakova R, Georgiev K.** Effect of maxillary anterior supernumerary tooth extraction on the underlying malocclusion. *J Orthod.* 2024; 51(1): 63–69. doi: 10.1177/14653125231172211
- 49. Mason C, Rule DC, Hopper C.** Multiple supernumeraries: the importance of clinical and radiographic follow-up. *Dentomaxillofac Radiol.* 1996; 25(2): 109–113. doi: 10.1259/dmfr.25.2.9446982
- 50. Yagüe-García J, Berini-Aytés L, Gay-Escoda C.** Multiple supernumerary teeth not associated with complex syndromes: a retrospective study. *Med Oral Patol Oral Cir Bucal.* 2009; 14(7): E331-6.
- 51. Şen Yavuz B, Sezgin BI, Pekel B, Korkut B, Menteş A.** Management options and long-term follow-ups for permanent double incisors: six to eleven-year case reports. *BMC Oral Health.* 2024; 24(1): 225. doi: 10.1186/s12903-024-04000-7
- 52. Brook AH, Griffin RC, Smith RN, Townsend GC, Kaur G, Davis GR, Fearne J.** Tooth size patterns in patients with hypodontia and supernumerary teeth. *Arch Oral Biol.* 2009; 54 Suppl 1: S63–S70. doi: 10.1016/j.archoralbio.2008.05.016
- 53. Zmener O.** Root resorption associated with an impacted mesiodens: a surgical and endodontic approach to treatment. *Dent Traumatol.* 2006; 22(5): 279–282. doi: 10.1111/j.1600-9657.2006.00355.x
- 54. Rasic M, Mamir M, Biocic J, Luksic I.** Intranasal supernumerary tooth: two case reports and review of the literature. *Acta Stomatol Croat.* 2023; 57(4): 395–400. doi: 10.15644/asc57/4/9
- 55. Maddalona M, Rota E, Amosso E, Porcaro G, Mirabelli L.** Evaluation of surgical options for supernumerary teeth in the anterior maxilla. *Int J Clin Pediatr Dent.* 2018; 11(4): 294–298. doi: 10.5005/jp-journals-10005-1529
- 56. Cochrane SM, Clark JR, Hunt NP.** Late developing supernumerary teeth in the mandible. *Br J Orthod.* 1997; 24(4): 293–296. doi: 10.1093/ortho/24.4.293