

INTERDISCIPLINÁRNÍ STOMATOLOGICKÁ PÉČE O PACIENTA S WILLIAMSOVÝM-BEURENOVÝM SYNDROMEM

Přehledový článek

INTERDISCIPLINARY DENTAL CARE OF PATIENTS WITH WILLIAMS–BEUREN SYNDROME

Literature review

Urbanová W.^{1, 2, 3, 4, 5}, Vašáková J.^{1, 2, 3, 4, 5}, Dubovská I.^{6, 7}, Poláčková P.^{1, 2, 3, 4, 5}, Křížová P.^{1, 2, 5}, Borovec J.^{1, 2, 3, 4, 5*}

¹Stomatologická klinika, 3. lékařská fakulta, Univerzita Karlova, Praha

²Stomatologická klinika, Fakultní nemocnice Královské Vinohrady, Praha

³Stomatologická klinika, Lékařská fakulta v Plzni, Univerzita Karlova

⁴Stomatologická klinika, Fakultní nemocnice Plzeň

⁵Rozštěpové centrum Praha při Fakultní nemocnici Královské Vinohrady

⁶Klinika zubního lékařství, Lékařská fakulta Univerzity Palackého v Olomouci

⁷Klinika zubního lékařství, Fakultní nemocnice Olomouc

*Korespondující autor

SOUHRN

Úvod a cíl: Williamsův-Beurenův syndrom (WBS) je charakterizován vývojovým opožděním jedince s různým stupněm intelektuální disability, poruchou tvorby elastinu ovlivňující elasticitu tkání celého těla, specifickou dysmorfii obličeje, vrozenými vadami kardiovaskulárního systému, hyperakuzí a jedinečnými osobnostními charakteristikami. Cílem tohoto sdělení je přiblížit jeho problematiku a specifika ošetření těchto pacientů členům dentálního týmu na základě informací z odborné literatury.

Metodika: V odborné literatuře zahraniční i české byly v databázích PubMed, Scopus, Google Scholar, SciELO a Prolékaře vyhledány veškeré dostupné články týkající se dentální problematiky a kraniofaciální morfologie u pacientů s WBS. Klíčová slova byla: „Williams-Beuren/Williamsův-Beurenův“, „kraniofacial/kraniofaciální“, „teeth/zuby“ a „oral/orální“.

Výsledky: Bylo nalezeno 27 záznamů, včetně dvou abstraktů. Původní výzkumy zaměřené na dentální problematiku byly čtyři; jeden souhrnný článek; osm článků popisovalo etiologii, morfologii a vývoj kraniofaciální malformace; dvanáct bylo kazuistických sdělení. Typickými orálními projevy syndromu jsou morfologické anomálie zubů, ageneze jednotlivých zubů a ortodontické vady ve vztahu zubních oblouků a čelistí, častější je výskyt kazu a parodontopatií. Obtížné je dodržování adekvátní orální hygieny vzhledem k omezené jemné motorice. Při vyšetření a terapii u praktického zubního lékaře, ortodontisty či dentální hygienistky je vhodné preferovat behaviorální techniky a omezit okolní zvuky na minimum. Ošetření v celkové anestezii je pro pacienty s WBS rizikové, proto je vhodné se soustředit na prevenci zubního kazu a jeho komplikací. Léčbu je vhodné

plánovat nejen s ohledem na nález v dutině ústní, ale i na zdravotní stav a míru spolupráce pacienta.

Závěr: Péče o pacienty s Williamsovým-Beurenovým syndromem vyžaduje důkladnou znalost tohoto syndromu od všech členů dentálního týmu, přizpůsobení se odlišným nárokům a specifickým reakcím těchto jedinců. Další studie zaměřené na adekvátní stomatologická doporučení založená na důkazech jsou nutná.

Klíčová slova: Williamsův-Beurenův syndrom, stomatologická péče, ortodontická léčba, prevence zubního kazu

SUMMARY

Introduction and aim: Williams–Beuren syndrome (WBS) is characterized by developmental delay with varying degrees of intellectual disability, impaired elastin production affecting tissue elasticity throughout the body, distinctive facial dysmorphism, congenital cardiovascular defects, hyperacusis, and unique personality traits. The aim of this report is to familiarize members of the dental team with the specific challenges and management of these patients, based on information from the scientific literature.

Methodology: In both international and Czech scientific literature, all available articles on dental issues and craniofacial morphology in patients with WBS were retrieved from the databases PubMed, Scopus, Google Scholar, SciELO, and Prolékaře. The key words used included: “Williams–Beuren”, “craniofacial/craniofacial”, “teeth/zuby”, and “oral/oral”.

Results: A comprehensive search of both international and local scientific literature was conducted, identifying

a total of 27 records, including two abstracts. Of these, four were original research studies focusing on dental issues, one was a review article, eight described the etiology, morphology, and development of craniofacial malformations, and twelve were case reports. Typical oral manifestations of WBS include morphological dental anomalies, agenesis of individual teeth, and orthodontic malocclusions affecting dental arches and jaw relationships. Patients also exhibit an increased incidence of dental caries and periodontal disease. Maintaining adequate oral hygiene can be challenging due to limited fine motor skills. Behavioural techniques should be preferred during examinations and treatment by general dentists, orthodontists, and dental hygienists, and background noise should be minimized. General

anaesthesia poses a significant risk for patients with WBS; therefore, emphasis should be placed on preventing dental caries and its complications. Treatment planning should consider not only the intraoral findings but also the patient's overall health and level of patient cooperation.

Conclusion: The care of patients with Williams–Beuren syndrome requires a thorough understanding of the condition by all members of the dental team, as well as adaptation to the unique needs and specific responses of these individuals. Further studies focusing on evidence-based dental recommendations are necessary.

Key words: Williams–Beuren syndrome, dental care, orthodontic treatment, prevention of dental caries

Urbanová W, Vašáková J, Dubovská I, Poláčková P, Křížová P, Borovec J.

Interdisciplinární stomatologická péče o pacienta s Williamsovým-Beurenovým syndromem.

Čes. stomatol. Prakt. zub. lék. (Czech Dental Journal). 2025; 125(4): 89 – 96. doi: 10.51479/cspzl.2025.008

ÚVOD

Williamsův-Beurenův syndrom (WBS; v literatuře také: Williamsův syndrom; delece 7q11.23; podle Online Mendelian Inheritance in Man (OMIM) 194050; na portálu Orphanet pod ORPHA kódem 904) je autozomálně dominantní multisystémové postižení způsobené delecí 1,5–1,8 milionů párů bází dlouhého raménka chromozomu 7 (pruh 7q11.23) [1]. Mezi chybějících 26–28 genů patří gen pro syntézu elastinu. Výskyt WBS je u europoidní rasy 1:7500–20 000 živě narozených dětí a postihuje obě pohlaví se stejnou frekvencí [2, 3]. Ve většině případů se jedná o nově vzniklou mutaci, familiární výskyt je ojedinělý [4]. Diagnostika se podle Americké pediatrické asociace opírá o skórování sedmi klinických kritérií, a to: porucha růstu (1 bod), chování a vývoje (1 bod), dysmorfie obličeje (3 body), echokardiografický nálezn na velkých srdečních cévách (5 bodů), další kardiovaskulární abnormality (1 bod), poruchy pojivové tkáně (2 body), vyšetření sérového kalcia (2 body) [5]. Pokud je skóre 3 a více bodů, doporučuje se pro potvrzení diagnózy genetické vyšetření [5]. Terapie u pacientů s WBS se soustředí na časnou diagnostiku a minimalizování jednotlivých příznaků, kauzální léčba není možná.

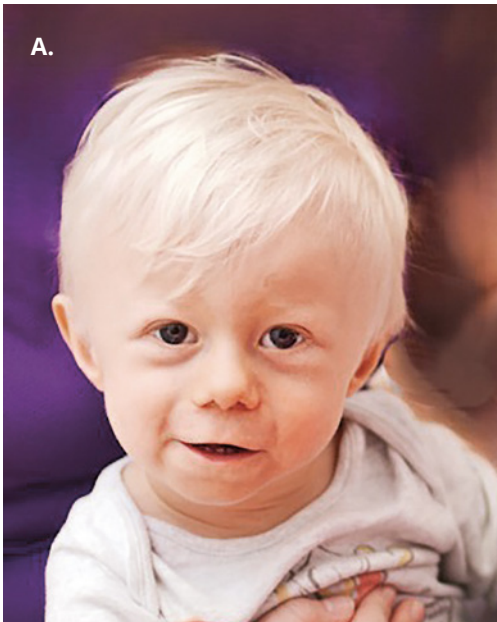
Projevy WBS jsou heterogenní, postihují více orgánových systémů a míra manifestace se liší mezi různými jedinci. Všichni mají charakteristické obličejové rysy nazývané „elfí obličej“, které se spolu se stoupajícím věkem zvyrazňují [6]. Jejich součástí je široké čelo, sedlovitý kořen nosu, oblá špička nosu,

kulaté tváře, „opuchlá“ oční víčka, široká ústa s masivními rty, dlouhým philtrem a velkým jazykem (**obr. 1 A–E**). U části jedinců s WBS (40 %) je na duhovkách přítomen typický hvězdicovitý vzor – iris stellatae [7].

Porucha růstu je u jedinců s WBS evidentní již prenatálně, novorozenci mají nízkou porodní hmotnost a v raném věku neprospívají. I v dospělosti bývají menšího vzrůstu a existují pro ně specifické růstové grafy [8]. Tato růstová retardace může být podpořena i problémy s příjmem potravy s častým zvracením, refluxem a trávicími obtížemi – nejčastěji nadýmáním či obstipací. Celiakie se vyskytuje s vyšší frekvencí než v běžné populaci [9].

U 80 % osob s WBS se jako následek poruchy genu pro syntézu elastinu manifestuje postižení kardiovaskulárního systému, především velkých cév a srdce, spolu s elastinovou arteriopatií [10–12]. Nejčastěji se jedná o supraválvarní stenózu aorty (70 %), stenózu plicnice, stenózu renálních tepen a mitrální regurgitaci. Zvýšený krevní tlak je diagnostikován asi u 50 % postižených [13]. Riziko náhlé srdeční smrti související se sníženým průtokem krve koronárními arteriemi je při celkových anesteziích a intravenózně vedených sedacích mnohonásobně vyšší než u běžné populace [14, 15].

Mezi časté endokrinologické poruchy patří infantilní hyperkalcemie (25 %) [16]. Projevuje se rekurentním zvýšením hladiny vápníku v krvi v kojeneckém věku vedoucí k dehydrataci, zvýšené dráždivosti a nechutenství [16]. Ve všech věkových skupinách pacientů s WBS byly prokázány zvýšené hladiny kalcia oproti



zdravým vrstevníkům, příčina těchto abnormalit nebyla dosud objasněna [16]. Dětem a adolescentům s touto diagnózou se nedoporučuje podávat multivitaminové preparáty, protože většina obsahuje vitamin D, který stimuluje metabolismus kalcia [8]. Snížení vnitřní produkce vitaminu D je možné docílit aplikací opalovacích krémů s vysokým UV faktorem. U dospělých se můžeme setkat s osteopenií či osteoporózou. Mezi další endokrinologické poruchy patří i častější výskyt diabetes mellitus 2. typu, kvůli necitlivosti organismu k efektu inzulinu, hypothyroidismus, předčasná puberta a předčasné stárnutí [17, 18].

Přetrvávající hyperkalcemie může být spojena i s nefrologickým postižením ve smyslu nefrokalcinózy a hyperkalciurie. Pro pacienty



Obr. 1
Charakteristické obličejové rysy u pacientů s Williamsovým-Beurenovým syndromem (tzv. elfí obličej) včetně mezerovitého chrupu: A. u chlapce ve dvou letech, B. u dívky v šesti letech, C. u dívky v jedenácti letech, D. u dívky ve třinácti letech E. u chlapce v patnácti letech.

Fig. 1
Characteristic facial features in patients with Williams-Beuren syndrome (so-called "elfin facies"), including spaced dentition, shown in: A. 2-year-old boy, B. 6-year-old girl, C. 11-year-old girl, D. 13-year-old girl, and E. 15-year-old boy.

s WBS jsou typické i rekurentní infekce dolních močových cest [19].

Postižení pohybového aparátu zahrnuje hypermobilitu kloubů v kojeneckém věku, přecházející během dospívání v progredující ztuhlost kloubů, která vede ke zhoršování jemné motoriky [20].

Příznaky postihující nervový systém mohou zahrnovat centrální hypotonii, hyperreflexii, ataxii nebo tremor [21]. U pacientů s WBS je výrazným znakem hyperakuze, obvyklé jsou rekurentní záněty středouší, v některých případech ústící až ve ztrátu sluchu [22].

Psychomotorický vývoj bývá opožděn s různým stupněm intelektuálního postižení, kognitivními poruchami a s velkými individuálními rozdíly [8]. Časté jsou i poruchy pozornosti s hyperaktivitou. Jedinci s WBS mají charakteristické vzorce chování: hypersociabilitu, verbalismus (mnohomluvnost), stereotypní a obsesivní až úzkostné chování v adolescenci a v dospělosti [23, 24].

Vzhledem k heterogenním příznakům, které WBS charakterizují, vyžaduje péče o jedince s tímto onemocněním interdisciplinární přístup týmu lékařů různých specializací. Jejím nedílnou součástí je i péče o chrup. Cílem tohoto sdělení je zrekapitulovat charakteristiky a medicínská fakta typická pro WBS a přehledně shrnout informace z odborné literatury o dentální problematice a kraniofaciální morfologii.

METODIKA

V databázích PubMed, Scopus, Google Scholar, SciELO a Prolékaře byly vyhledány všechny články související s dentální a kraniofaciální tematikou u pacientů s WBS. Klíčová slova byla: „Williams-Beuren“, „craniofaciální/kraniofaciální“, „teeth/zuby“ a „oral/orální“.

VÝSLEDKY

Bylo nalezeno celkem 27 záznamů, dva abstrakty byly vyřazeny. Ze zbylých 25 publikovaných článků byly čtyři zaměřeny na genový základ ovlivňující vývoj orofaciálního systému, čtyři se týkaly specifické kraniofaciální morfologie, dentální problematice se věnoval jeden souhrnný článek a čtyři originální výzkumy na větších skupinách pacientů s WBS. Dalších 12 byla kazuistická sdělení.

DISKUSE

Včasně zhodnocení orálního zdraví, pravidelné stomatologické prohlídky a opakované hygienické instruktáže jsou důležité pro prevenci orálních onemocnění a časnou diagnostiku ortodontických anomálií u pacien-

tů s WBS [25, 26]. V odborné literatuře je popisován častější výskyt zubního kazu, zánětu dásní a parodontitidy, tato tvrzení by však bylo vhodné podpořit studiemi na větších skupinách pacientů [27, 28]. Lze předpokládat, že tkáně, jako je gingiva a periodontální vazivo, mohou být u těchto jedinců náchylnější k poškození mikroby díky patologickému elastinu a jeho sníženému množství v pojivové tkáni; tento předpoklad prozatím není podložen vědeckým výzkumem [29]. Primární příčinou zvýšené kazivosti a zánětů dásní u pacientů s WBS je zvýšené množství zubního mikrobiálního povlaku pro nevyhovující ústní hygienu. Omezená jemná motorika, hypersenzitivita dutiny ústní a horší spolupráce s pečujícím při dočišťování chrupu vedou k nedostatečné orální hygieně [27]. Dalším kariogenním faktorem je i časté zvracení a přítomnost refluxu u některých pacientů s WBS. Kariézní chrup, zánět dásní či parodontitida v kombinaci s existujícími kardiovaskulárními problémy může vést u pacientů s WBS k vyššímu riziku vzniku infekční endokarditidy [30]. U jedinců s WBS bývá před invazivními stomatologickými zákroky aplikována antibiotická profylaxe podle doporučení ošetřujícího kardiologa [27, 31].

Stomatologické ošetření je u úzkostných pacientů nutné provést v sedaci či celkové anestezii. Celková anestezie a intravenózně vedená sedace jsou však u pacientů s WBS spojeny s vyšším rizikem náhlé smrti vzhledem k multifaktoriálnímu omezení průtoku krve v koronárních cévách a současné zvýšené spotřebě kyslíku myokardem při těchto výkonech [14]. Proto je nutné provést důkladná předoperační vyšetření, pacient musí vždy projít vyšetřením u ošetřujícího kardiologa a laboratorním krevním vyšetřením včetně kontroly hladiny kalcia [14, 15]. Péče poskytovaná pacientům s WBS vyžadující výkon v sedaci a celkové anestezii by podle platných doporučení pro poskytování dentální péče v sedaci a celkové anestezii z roku 2021 měla probíhat ve specializovaných centrech s odpovídajícím technickým a personálním vybavením, kde je k dispozici adekvátní zázemí [27, 32]. Hojení ran může být u pacientů s WBS komplikovanější, proto je doporučeno vyhnout se odklápění mukoperiostálních laloků a řezům v kůži, pokud je to možné [29].

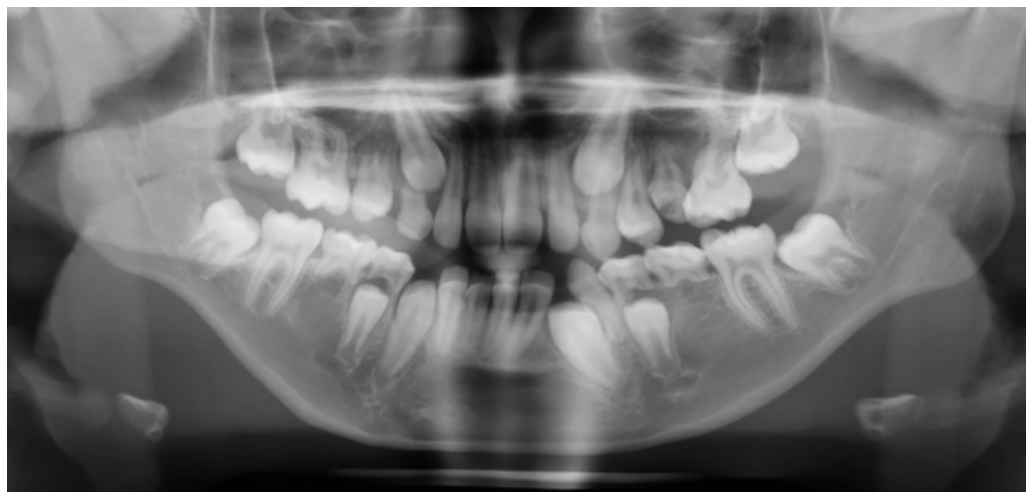
Jako prevence výskytu zubního kazu se u pacientů s WBS doporučují standardní preventivní opatření respektující aktuální platná doporučení upravená podle míry spolupráce konkrétního pacienta a jeho individuálních

potřeb [33]. Patří mezi ně: pravidelné návštěvy zubního lékaře a dentální hygienistky; profesionální aplikace fluoridových laků či pečetištění fisur zubů; přiměřená domácí ústní hygiena spolu s výplachem úst vodou po každém jídle; domácí aplikace fluoridového gelu od šesti let věku, pokud je dítě schopné přebytek vyplivnout [27, 33]. Frekvenci návštěv u dentálních specialistů je třeba individuálně přizpůsobit kariogennímu riziku. Při domácí dentální hygieně je nutné dodržovat čištění chrupu dvakrát denně kartáčkem a zubní pastou v adekvátním množství s doporučenou koncentrací PPM fluoridových iontů v závislosti na věku. Každodenní výplachy fluoridovanou ústní vodou za asistence pečujícího lze zavést, až se dítě naučí vypláchnout a vyplivnout [30]. U zubních past, ústních vod i fluoridových gelů a laků hraje důležitou roli jejich chuť, neboť dítě s WBS často není schopno intenzivní chutě tolerovat. V adolescenci s ohledem na omezenou zručnost pacientů je nutné zvolit správnou techniku čištění, používat vhodné pomůcky – používání elektrického kartáčku může být výhodou [34]. Vzhledem ke komplexní problematice tohoto postižení je nutné celoživotní dočišťování chrupu pečující osobou. Další zásadní entitou prevence zubního kazu u dětí s WBS je nastolení antikariogenního stravování, což je náročné vzhledem k jejich behaviorálním charakteristikám, preferenci určitých potravin a odmítání stravy s většími kousky [25].

Pacient s WBS v ordinaci zubního lékaře, dentální hygienistky či ortodontisty vyžaduje individuální přístup, optimální je používání behaviorálních technik, jako „tell-show-do“, distrakce, pozitivní posilování, nonverbální komunikace spolu s hudebním či jiným rozptýlením [27]. Během ošetření může být

pro pacienta vhodný poslech hudby ze sluchátek nebo sledování videa. Většina pacientů pociťuje úzkost a strach ze stomatologického ošetření, aklimatizace v prostředí ordinace a důvěra k personálu bývá zásadní. Použití sedace při vědomí směsí rajského plynu s kyslíkem je efektivní při získávání spolupráce dítěte [27]. Vzhledem k přecitlivělosti pacientů s WBS na zvukové podněty je vhodné během zubního ošetření minimalizovat zvuky zubní vrtačky, ultrazvukového odstraňovače zubního kamene, odsávání a ostatních okolních zvuků, ruční exkavace kazu je s výhodou. Neexistují žádná specifická doporučení pro použití dentálních výplňových materiálů; v jednotlivých případech bylo v literatuře prezentováno zavedení dentálních implantátů a použití adhezivních můstků [35, 36]. Slibnou metodou, která je zvukově a časově pro děti s limitovanou mírou spolupráce akceptovatelná, se jeví aplikace diaminfluoridu stříbrného pro zastavení kariézních lézí u dočasných zubů. Nejsou popsány kontraindikace pro běžné stomatologické ošetření s aplikací lokální anestezie, avšak v záznamech z 15. profesionální konference o Williamsově syndromu nalézáme doporučení používat lokální anestezii bez adrenalinu [37].

Pro tento syndrom jsou typické ortodontické anomálie tvaru a počtu zubů, opožděná erupce dentice spolu s vadami skusu a odchylkami ve velikosti čelistí [25]. Menší zuby se vyskytují u většiny pacientů s WBS ve stálém i dočasném chrupu a spolu s agenezemi jednotlivých zubů vedou k mezerovitému chrupu [27, 38]. Nejčastěji nezaložené zuby jsou postranní horní řezáky, první dolní a druhé dolní premoláry, druhé horní premoláry a dolní střední řezáky (**obr. 2**). Méně často se u pacientů s WBS vyskytuje stěsná-



Obr. 2

Ortopantomogram pacientky s Williamsovým-Beurenovým syndromem ve věku devíti let. Ageneze zubů 15, 35, 45 a třetích molárů; tvarová anomálie zubu 25 a 12, 11, 21, 22; asymetrická resorpce 73; porucha erupční dráhy zubů 33, 37, 47; zuby 75 a 85 před spontánní eliminací

Fig. 2

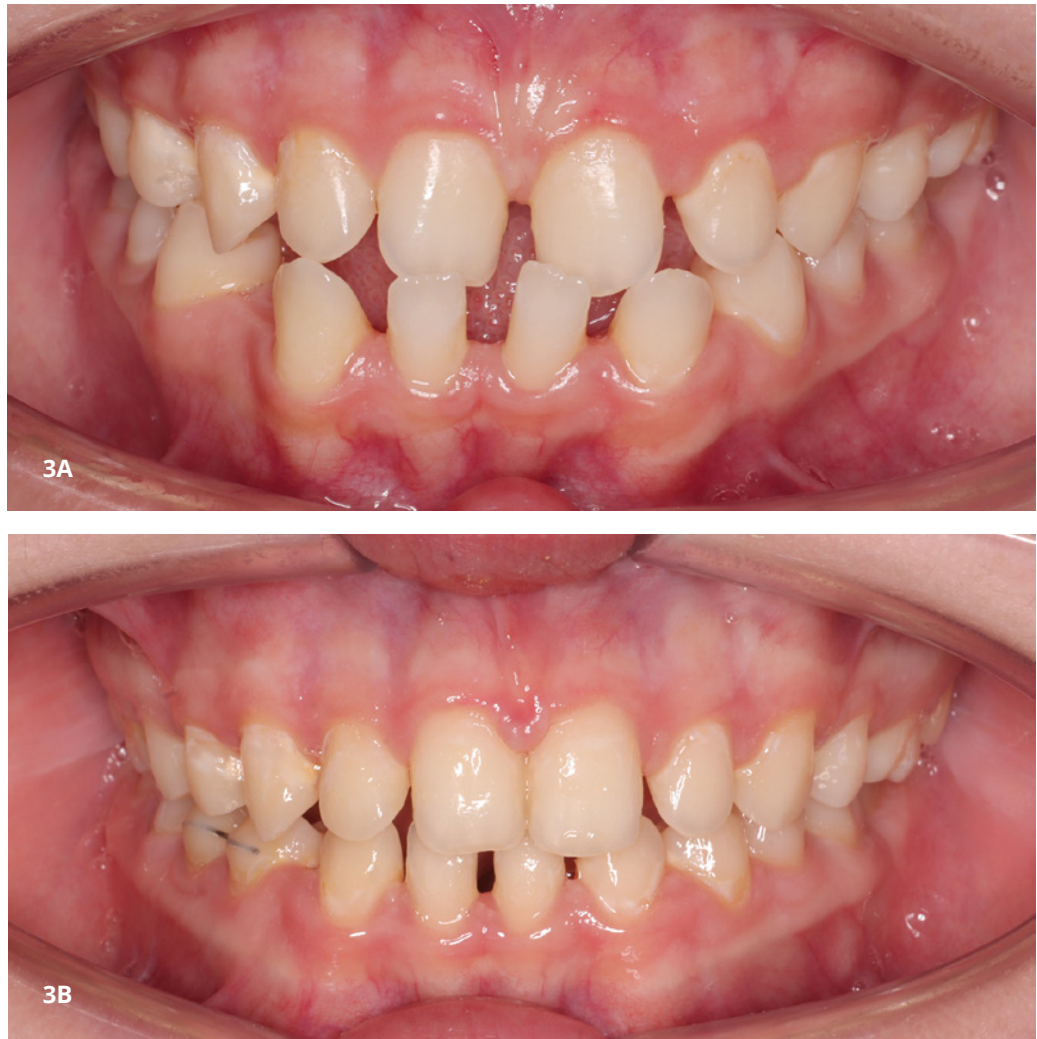Orthopantomogram of a 9-year-old female patient with Williams-Beuren syndrome. Ageneisis of teeth 15, 35, 45, and third molars; morphological anomalies of teeth 25 and 12, 11, 21, 22; asymmetric resorption of tooth 73; eruption pathway disturbances of teeth 33, 37, 47; teeth 75 and 85 prior to spontaneous exfoliation.

Obr. 3

En-face fotografie chrupu ve skusu pacientky s Williamsovým-Beurenovým syndromem ve věku 12 let s agenezí zubů 31, 41 a obráceným skusem **A.** před ortodontickou terapií; **B.** po kompenzační ortodontické terapii ve věku třináct let. Tremata byla ponechána, protože zákonný zástupce odmítl dostavby zubů.

Fig. 3

En-face photograph of the dentition in occlusion of a 12-year-old female patient with Williams-Beuren syndrome with agenesis of teeth 31 and 41 and an anterior crossbite **A.** before orthodontic treatment at age 12; **B.** after compensatory orthodontic treatment at age 13. Spaces were retained after the legal guardian declined composite build-ups.



ní chrupu. Anomálie skusu zahrnují především vertikálně otevřený skus, obrácený skus či předkus (**obr. 3A**) [26]. Z mezičelistních anomálií se vyskytují II. i III. skeletální třída a vertikálně otevřený skus s vyšší frekvencí než v běžné populaci. Kvůli častému výskytu numerických anomálií stálých zubů a dalších ortodontických anomálií je vhodné intraorální a extraorální vyšetření ortodontistou během první fáze výměny chrupu, doplněné o ortopantomogram, pro zjištění případných agenezí stálých zubů frontálního úseku. Dále probíhá ortodontická terapie standardně podle zjištěné ortodontické vady, ovšem s ohledem na míru spolupráce pacienta. Ortopantomogram je vhodné zopakovat v deseti letech věku, kvůli vyloučení či potvrzení ageneze premolárů. Primárním cílem ortodontické terapie je u pacientů s Williamsovým-Beurenovým syndromem odstranění funkčních anomálií či artikulacních překážek (dorazová fáze, obrácený skus jednotlivých zubů) a vytvoření funkčního chrupu s dlouhodobě stabilní artikulací (**obr. 3B**) [36, 39].

Podle informací z kazuistických sdělení a zkušeností autorů tohoto článku pacienti s WBS dobře spolupracují při ortodontické terapii snímatelnými či fixními aparáty a reakce zubů na aplikaci ortodontických sil se zásadně neliší od zdravé populace [36, 40]. Při rychlé maxilární expanzi pomocí dentálně kotveného expandéru je vhodné vzít v potaz nejen spolupráci pacienta, tvar jednotlivých zubů a zubních oblouků, ale i limitaci této terapie kvůli předčasné pubertě, a tedy předčasnému srůstání patrového švu u pacientů s WBS, informace z literatury o této problematice zcela chybí. Ortognátní operace korigující mezičelistní anomálie jsou vesměs kontrindikovány, protože jsou prováděny v celkové anestezii, která je pro tyto pacienty riziková. Pokud je to možné, je vhodné zvolit kompenzační ortodontickou terapii [36, 39].

Vzhledem k malému počtu primárních výzkumů a neexistujícím studiím týkajícím se zubního ošetření bylo pro účely tohoto článku nutné získané informace doplnit o fakta z obecných odborných doporučení vztahující

cích se k WBS, vydaných American Academy of Pediatrics 2020 [8], a odborné literatury týkající se jedinců s handicapem pro získání komplexního přehledu o této problematice.

ZÁVĚR

Péče o pacienty s Williamsovým-Beurenovým syndromem vyžaduje důkladnou znalost tohoto syndromu od všech členů dentálního týmu a přizpůsobení se odlišným nárokům a reakcím těchto jedinců. Obecná doporučení pro pacienty s WBS ohledně stomatologické péče zahrnují pravidelné zubní prohlídky, jejichž interval by měl být přizpůsoben kariéznímu riziku. Zásadní je získání správných návyků v oblasti ústního zdraví, především pravidelné provádění adekvátní ústní hygieny, používání fluoridových doplňků a příjem nekariogenní stravy. Sanace těchto pacientů s limitovanou mírou spolupráce by měla vždy probíhat po předchozí konzultaci s ošetřujícím kardiologem a měla by cílit na minimální farmakologickou intervenci s preferencí behaviorální terapie, protože ošetření v celkové anestezii či analgosedaci je pro tyto pacienty rizikové. Každý pacient s WBS by měl být odeslán na konzultaci k ortodontistovi. Komplexní stomatologický léčebný plán a následná ošetření se odvíjí nejen od existující vady, ale hlavně od zdravotního stavu a spolupráce pacienta.

Souhlas s publikací fotografií

Zákonní zástupci všech pacientů souhlasili s publikací fotografií obličeje a chrupu bez anonymizace.

Poděkování

Poděkování patří Mgr. Haně Kubíkové, předsedkyni spolku Willík, s. r. o., a rodičům dětí ze spolku za spolupráci a souhlas s uveřejněním fotek jejich dětí.

Prohlášení o střetu zájmů

Autoři prohlašují, že si nejsou vědomi žádného střetu zájmů.

Podíl autorů na publikaci

Koncept výzkumu – stanovení cíle výzkumu a hlavních myšlenek výzkumné práce: WU, PP, JV, PK. Metodika – metodické postupy, modelování: WU, ID. Validace – ověření validity výsledků: ID, JV, WU. Provedení výzkumu – samotný výzkumný proces, sběr dat: WU, JB, PK, PP. Zdroje – studijní materiály, materiál k výzkumu, přístroje, nástroje analýzy dat: PK, JV, JB, PP, ID. Psaní článku – výpomoc s psaním článku, korekce textu, úpravy textové: WU, JV, ID, JB. Vizualizace – příprava prezentací, obrazových dat, grafů, tabulek: JB, JV, ID. Dohled a administrace – dohled a plánování výzkumných prací: JB. Zisk prostředků – finanční zdroje výzkumu: JB.

Prohlášení o použití AI

Při výzkumu a tvorbě tohoto článku nebylo použito AI.

Korespondující autor

MUDr. Jiří Borovec

Stomatologická klinika

Fakultní nemocnice Královské Vinohrady

3. lékařská fakulta, Univerzita Karlova

Šrobárova 50

100 34 Praha 10

e-mail: jiri.borovec@fnkv.cz

LITERATURA

1. Williams Syndrome Guideline Development Committee.

Management of Williams syndrome, A clinical guideline. Williams Syndrome Management Consensus Meeting, Manchester 5/2009.

2. Strømme P, Bjørnstad PG, Ramstad K.

Prevalence estimation of Williams syndrome. J Child Neurol. 2002; 17(4): 269–271. doi: 10.1177/088307380201700406

3. Pober BR. Williams-Beuren syndrome.

N Engl J Med. 2010; 362: 239–252. doi: 10.1056/NEJMr0903074. Erratum in: N Engl J Med. 2010; 362(22): 2142.

4. Lashkari A, Smith AK, Graham JM Jr.

Williams-Beuren syndrome: an update and review for the primary physician. Clin Pediatr (Phila). 1999; 38(4): 189–208. doi: 10.1177/000992289903800401

5. Committee on Genetics.

American Academy of Pediatrics. Health care supervision for children with Williams syndrome. Pediatrics. 2001; 107(5): 1192–1204. Erratum in: Pediatrics. 2002; 109(2): 329.

6. Liu H, Mo ZH, Yang H, Zhang ZF, Hong D, Wen L, Lin MY, Zheng YY, Zhang ZW, Xu XW, Zhuang J, Wang SS.

Automatic facial recognition of Williams-Beuren syndrome based on deep convolutional neural networks. Front Pediatr. 2021; 9: 648255. doi: 10.3389/fped.2021.648255

7. Greenberg F, Lewis RA.

The Williams syndrome. Spectrum and significance of ocular features. Ophthalmology. 1988; 95(12): 1608–1612. doi: 10.1016/s0161-6420(88)32959-3

8. Morris CA, Braddock SR.

Council of genetics. Health care supervision for children with Williams syndrome. *Pediatrics*. 2020; 145(2): e20193761. doi: 10.1542/peds.2019-3761

9. Boechler M, Fu YP, Raja N,

Ruiz-Escobar E, Nimmagadda L, Osgood S, Levin MD, Hadigan C, Kozel BA.

Gastrointestinal manifestations in Williams syndrome: A prospective analysis of an adult and pediatric cohort. *Am J Med Genet A*. 2024; 29: e63827. doi: 10.1002/ajmg.a.63827

10. Pober BR, Johnson M, Urban Z.

Mechanisms and treatment of cardiovascular disease in Williams-Beuren syndrome. *J Clin Invest*. 2008; 118(5): 1606–1615. doi: 10.1172/JCI35309

11. Ino T, Nishimoto K, Iwahara M, Akimoto K, Boku H, Kaneko K, Tokita A, Yabuta K, Tanaka J.

Progressive vascular lesions in Williams-Beuren syndrome. *Pediatr Cardiol* 1988; 9(1): 55–58. doi: 10.1007/BF02279886

12. Wessel A, Pankau R, Kecioğlu D, Ruschewski W, Bürsch JH.

Three decades of follow-up of aortic and pulmonary vascular lesions in the Williams-Beuren syndrome. *Am J Med Genet*. 1994; 52(3): 297–301. doi: 10.1002/ajmg.1320520309

13. Yuan SM.

Congenital heart defects in Williams syndrome. *Turk J Pediatr*. 2017; 59(3): 225–232. doi: 10.24953/turkped.2017.03.001

14. Staudt GE, Eagle SS.

Anesthetic considerations for patients with Williams syndrome. *J Cardiothorac Vasc Anesth*. 2021; 35(1): 176–186. doi: 10.1053/j.jvca.2020.01.022

15. Nosková P.

Anesteziologická problematika u dětí s Williamsovým syndromem. *Anest intenziv Med*. 2018; 29(3): 148–150.

16. Sindhar S, Lugo M, Levin MD, Danback JR, Brink BD, Yu E, Dietzen DJ, Clark AL, Purgert CA, Waxler JL, Elder RW, Pober BR, Kozel BA.

Hypercalcemia in patients with Williams-Beuren syndrome. *J Pediatr*. 2016; 178: 254–260.e4. doi: 10.1016/j.jpeds.2016.08.027

17. Lunati ME, Bedeschi MF, Resi V, Grancini V, Palmieri E, Salera S, Lalatta F, Pugliese G, Orsi E.

Impaired glucose metabolism in subjects with the Williams-Beuren syndrome: A five-year follow-up cohort study. *PLoS One*. 2017; 12(10): e0185371. doi: 10.1371/journal.pone.0185371

18. Levy-Shraga Y, Gotthelf D, Pinchevski-Kadir S, Katz U, Modan-Moses D.

Endocrine manifestations in children with Williams-Beuren syndrome. *Acta Paediatr*. 2018; 107(4): 678–684. doi: 10.1111/apa.14198

19. Morris CA.

Williams syndrome. 1999 Apr 9. In: Adam MP, Feldman J, Mirzaa GM, Pagon RA, Wallace SE, Bean LJH, Gripp KW, Amemiya A, eds. *GeneReviews®*. Seattle (WA): University of Washington, Seattle; 1993–2024.

20. Copes LE, Pober BR, Terilli CA.

Description of common musculoskeletal findings in Williams syndrome and implications for therapies. *Clin Anat*. 2016; 29(5): 578–589. doi: 10.1002/ca.22685

21. Chapman CA, du Plessis A, Pober BR.

Neurologic findings in children and adults with Williams syndrome. *J Child Neurol*. 1996; 11(1): 63–65. doi: 10.1177/088307389601100116

22. Johnson LB, Comeau M, Clarke KD.

Hyperacusis in Williams syndrome. *J Otolaryngol*. 2001; 30(2): 90–92. doi: 10.2310/7070.2001.20811

23. Leyfer OT, Woodruff-Borden J, Klein-Tasman BP, Fricke JS, Mervis CB.

Prevalence of psychiatric disorders in 4 to 16-year-olds with Williams syndrome. *Am J Med Genet B Neuropsychiatr Genet*. 2006; 141B(6): 615–622. doi: 10.1002/ajmg.b.30344

24. Riby D, Hanley M, Rodgers J.

Úzkost u Williamsova syndromu: Příručka pro podporu dospělých s Williamsovým syndromem. Český překlad. Praha: Spolek Willík 2020.

25. Ferreira SB, Viana MM, Maia NG, Leão LL, Machado RA, Coletta RD, de Aguiar MJ, Martelli-Júnior H.

Oral findings in Williams-Beuren syndrome. *Med Oral Patol Oral Cir Bucal*. 2018; 23(1): e1–e6. doi: 10.4317/medoral.21834

26. Hertzberg J, Nakisbendi L, Needleman HL, Pober B.

Williams syndrome – oral presentation of 45 cases. *Pediatr Dent*. 1994; 16(4): 262–267.

27. Patil PM, Patil SP.

Williams-Beuren syndrome: a complete guide for oral healthcare. *J Oral Med Oral Surg*. 2021; 27: 21. <https://doi.org/10.51/mbcb/2020060>

28. Joseph C, Landru MM, Bdeoui F, Gogly B, Dridi SM.

Periodontal conditions in Williams Beuren syndrome: a series of 8 cases. *Eur Arch Paediatr Dent*. 2008; 9(3): 142–147. doi: 10.1007/BF03262626

29. Urbán Z, Peyrol S, Plauchu H, Zabot MT, Lebwohl M, Schilling K, Green M, Boyd CD, Csiszár K.

Elastin gene deletions in Williams syndrome patients result in altered deposition of elastic fibers in skin and a subclinical dermal phenotype. *Pediatr Dermatol*. 2000; 17(1): 12–20. doi: 10.1046/j.1525-1470.2000.01703.x

30. Lockhart PB, Brennan MT, Thornhill M, Michalowicz BS, Noll J, Bahrani-Mougeot FK, Sasser HC.

Poor oral hygiene as a risk factor for infective endocarditis-related bacteremia. *J Am Dent Assoc*. 2009; 140(10): 1238–1244. doi: 10.14219/jada.archive.2009.0046

31. Torres CP, Valadares G, Martins MI, Borsatto MC, Díaz-Serrano KV, de Queiroz AM.

Oral findings and dental treatment in a child with Williams-Beuren syndrome. *Braz Dent J*. 2015; 26(3): 312–316. doi: 10.1590/0103-6440201300335

32. Matisoff AJ, Olivieri L, Schwartz JM, Deutsch N.

Risk assessment and anesthetic management of patients with Williams syndrome: a comprehensive review. *Paediatr Anaesth*. 2015; 25(12): 1207–1015. doi: 10.1111/pan.12775

33. Toumba KJ, Twetman S, Splieth C, Parnell C, van Loveren C, Lygidakis NA.

Guidelines on the use of fluoride for caries prevention in children: an updated EAPD policy document. *Eur Arch Paediatr Dent*. 2019; 20(6): 507–516. doi: 10.1007/s40368-019-00464-2