

ČASNÁ EXTRAKCE PRVNÍHO STÁLÉHO MOLÁRU A SPONTÁNNÍ UZÁVĚR POEXTRAKČNÍ MEZERY – INDIKACE, RIZIKA A DŮSLEDKY

Přehledový článek

EARLY EXTRACTION OF THE FIRST PERMANENT MOLAR AND SPONTANEOUS CLOSURE OF THE EXTRACTION GAP – INDICATIONS, RISKS AND IMPLICATIONS

Literature review

Řezáčová E.^{1,2,*}, Hálek J.^{1,3}

¹Stomatologická klinika, Lékařská fakulta v Plzni, Univerzita Karlova

²Stomatologická klinika, Fakultní nemocnice Plzeň

³Ortodontická ordinace Rideto, s. r. o., privátní praxe, Strakonice

*Korespondující autorka

SOUHRN

Úvod a cíl: Závažné kariézni, vývojové či jiné postižení prvního stálého moláru může být v klinické praxi řešeno jeho extrakcí. Tato úvaha vychází z předpokladu, že po extrakci prvního stálého moláru dojde ke spontánnímu meziálnímu posunu druhého stálého moláru, jeho zařazení na místo extrahovaného zubu, a tím i k uzávěru mezery. Každodenní klinická praxe však ukazuje, že tento proces není jednoznačný a může vést k různým výsledkům.

Cílem této práce je shrnout poznatky o extrakci prvního stálého moláru a následném spontánním uzávěru extrakční mezery a sumarizovat doporučené postupy.

Metodika: Pro tento přehledový článek byly využity databáze PubMed, ResearchGate a Google Scholar. Byly vyhledávány studie v českém a anglickém jazyce pomocí klíčových slov: „první stálý molár“, „extrakce“, „spontánní“ a „uzávěr mezery“. Do přehledu byly zahrnuty články publikované v letech 2000 až 2024.

Výsledky: Kritéria pro zařazení splnilo 17 článků. Pro komplexnější pohled na problematiku byly do přehledu zahrnuty také další články, které nespĺňovaly všechna kritéria, ale poskytovaly relevantní doplňující informace.

Závěr: Extrakce prvního stálého moláru je zákrok s významnými důsledky pro vývoj chrupu. Je nezbytné jej správně načasovat a pečlivě indikovat, protože nesprávné provedení může vést ke komplikovaným až neřešitelným vadám skusu. Vždy je proto vhodné každou časnou extrakci stálého zubu konzultovat s ortodontistou.

Klíčová slova: první stálý molár, extrakce, spontánní, uzávěr mezery

SUMMARY

Introduction and aim: Severe caries, malformation or other damage to the first permanent molar can be treated by extraction in clinical practice. This consideration is based on the assumption that extraction of the first permanent molar will result in spontaneous mesial displacement of the second permanent molar and its repositioning in place of the first molar, thereby closing the gap. However, daily clinical practice shows that this procedure is not so clear-cut and yields different results. The aim of this paper is to summarize the literature findings related to the extraction of the first permanent molar and the subsequent spontaneous closure of the extraction gap, as well as to review the recommended clinical procedures.

Methods: PubMed, ResearchGate and Google Scholar databases were used to identify relevant studies. Searches were conducted in English and Czech using the key words "first permanent molar", "extraction", "spontaneous" and "gap closure". Studies published between 2000 and 2024 were included in the review.

Results: Seventeen articles met the inclusion criteria. Additional articles that did not fully meet the criteria were also included to provide a more comprehensive overview of the topic.

Conclusion: Extraction of the first permanent molar is a procedure with significant consequences for the development of an individual's dentition. Appropriate timing and careful indication are essential, as improper management may result in complicated or even irreversible occlusal defects. Therefore, it is always advisable to consult an orthodontist before any early extraction of a permanent tooth.

Key words: first permanent molar, extraction, spontaneous, gap closure

Řezáčová E, Hálek J.

Časná extrakce prvního stálého moláru a spontánní uzávěr poextrakční mezery – indikace, rizika a důsledky.

Čes. stomatol. Prakt. zub. lék. (Czech Dental Journal). 2025; 125(3): 63–69. doi: 10.51479/cspzl.2025.006

ÚVOD

První stálý molár je u dětí často postižen zubním kazem. Při závažnější destrukci či vývojovém poškození může být jeho extrakce jednou ze zvažovaných léčebných možností [1]. Tato úvaha vychází z předpokladu, že po extrakci prvního stálého moláru dojde ke spontánnímu meziálnímu posunu druhého stálého moláru, jeho zařazení na místo extrahovaného zubu a následnému uzávěru mezery. Klinická praxe však ukazuje, že tento proces není jednoznačný a může vést k různým výsledkům [2].

Lékaři indikující extrakci prvního stálého moláru zvažují kombinaci několika faktorů. Mezi ně patří přítomnost třetího stálého moláru, motivace pacienta k léčbě, vztah zubních oblouků, úroveň hygieny, profil obličeje a počet plánovaných extrakcí [3].

V současné době je v klinické praxi často řešen problém Molar Incisor Hypomineralisation (MIH). Jde o onemocnění charakterizované vývojovým postižením skloviny jednoho či více molárů, s postižením či bez postižení řezáků. Mohou být zasaženy i hrbolky premolárů či špičáků. Prevalence MIH se pohybuje v rozmezí 2–40 % [4], přičemž postižené zuby mají až jedenáctkrát vyšší pravděpodobnost potřeby sanace. MIH se klasifikuje podle závažnosti na lehké, střední a těžké postižení skloviny. Zejména u těžkých forem poškození je extrakce zvažovanou léčebnou metodou [1, 5].

Cílem této práce je shrnout poznatky z literatury týkající se extrakce prvního stálého moláru, následného spontánního uzávěru extrakční mezery a doporučených terapeutických postupů.

METODIKA

Pro tento přehledový článek byly využity databáze PubMed, ResearchGate a Google Scholar. Studie byly vyhledávány v českém a anglickém jazyce pomocí klíčových slov: „první stálý molár“, „extrakce“, „spontánní“ a „uzávěr mezery“. Do přehledu byly zařazeny články publikované mezi lety 2000 a 2024.

Nalezené články byly následně tříděny na základě následujících kritérií.

Kritéria pro zařazení

- Preadolescentní věk dětí zařazených do studie (do 14 let).
- Efekt extrakce na okluzi a zubní oblouky.
- Dostupnost plného znění publikace.
- Jasná definice úspěšného uzávěru mezery v metodologii studie.

VÝSLEDKY A DISKUSE

Kritéria pro zařazení splnilo 17 článků. Pro komplexnější pohled na problematiku byly do přehledu zahrnuty také další články, které nesplňovaly všechna stanovená kritéria, ale poskytovaly relevantní doplňující informace.

Faktory ovlivňující klinické rozhodnutí o extrakci prvního stálého moláru

Rozhodnutí o extrakci prvního stálého moláru závisí na více faktorech. Některé z nich jsou dentální, skeletální a vývojové, jiné jsou socioekonomické a vycházejí z individuálního kontaktu s pacientem. Tato práce se zaměřuje na faktory související s dentálním a skeletálním vývojem.

Přítomnost třetího moláru

Přítomnost či absence třetího moláru patří mezi nejčastěji zvažované faktory při rozhodování o extrakci prvního stálého moláru a plánování spontánního uzávěru mezery [3].

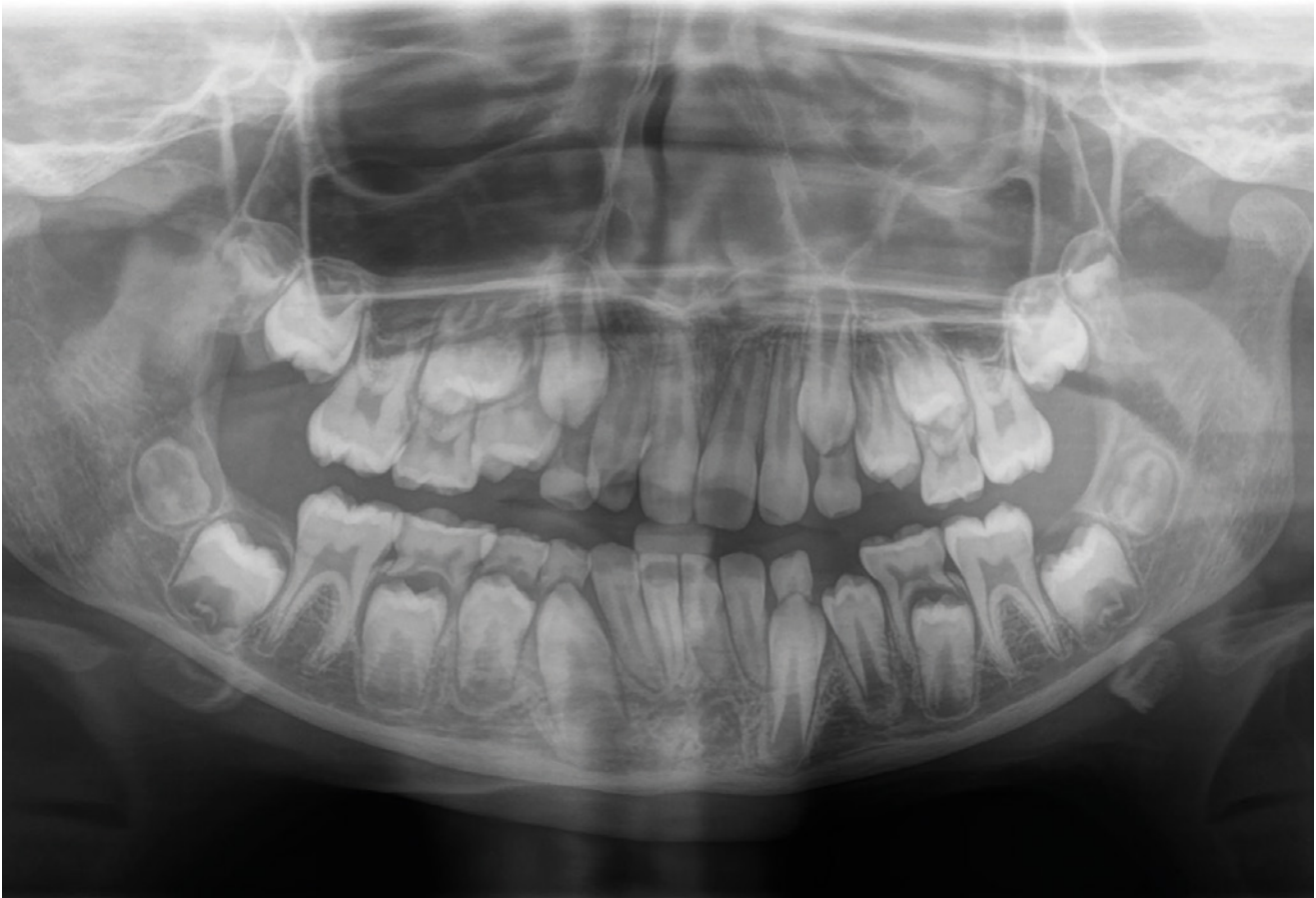Názory na vliv třetího moláru na spontánní uzávěr mezery nebyly nikdy jednotné. Současné studie však potvrzují souvislost mezi přítomností třetího moláru a úspěšným spontánním uzávěrem mezery.

Patel a kol. našli statisticky i klinicky významnou souvislost mezi přítomností třetího moláru v dolním zubním oblouku a úspěšností spontánního uzávěru extrakční mezery [2]. Hamza a kol. rovněž potvrdili klinický význam třetího moláru v dolním oblouku [6]. V horním zubním oblouku však žádná ze studií jednoznačně nepotvrdila souvislost mezi přítomností třetího moláru a úspěšností uzávěru mezery.

Přestože současné studie naznačují pozitivní vliv přítomnosti třetího moláru na uzávěr mezery v dolním oblouku, je třeba zvážit vývojovou fázi zubu. Třetí molár obvykle začíná mineralizovat mezi 9. a 14. rokem věku [7], což znamená, že v době, kdy je nutná extrakce prvního moláru, často ještě není viditelný na RTG snímku. Čekání na jeho vývoj by mohlo vést k promeškání optimálního času pro extrakci, a proto jeho přítomnost nemůže být vždy klíčovým faktorem při rozhodování.

Stadium vývoje druhého stálého moláru

Obecně je za nevhodnější čas k extrakci prvního stálého moláru považováno období, kdy je dokončena mineralizace korunky a začíná mineralizovat bifurkace druhého stálého moláru. To se shoduje se stadiem E podle Demirjiana (**obr. 1**) [8], což obvykle odpovídá:



- 8–9 letům v dolním zubním oblouku,
 - 9–10 letům v horním zubním oblouku [9].
- Vliv správného načasování extrakce na úspěšnost spontánního uzávěru mezery potvrzují i další studie [10, 11, 12].

V posledních letech se však objevují nové studie, které zpochybňují tradiční teorii, že úspěšnost uzávěru mezery závisí pouze na vývojovém stadiu druhého moláru. Tyto studie ukazují, že i při extrakci mimo optimální dobu může dojít k uzávěru mezery, což naznačuje, že existují další faktory, které ovlivňují prognózu uzávěru [2, 13].

Pozice a směr vývoje druhého stálého moláru

K uspokojivému spontánnímu uzávěru mezery po extrakci prvního stálého moláru dochází i v případech, kdy extrakce nebyla provedena v ideální fázi vývoje druhého moláru, tedy ve stadiu E. Tento jev je častější v horním zubním oblouku. Teo a kol. i Patel a kol. označili pozici zárodka druhého moláru a jeho angulaci za klíčové prediktory úspěšnosti spontánního uzávěru mezery [2, 13]. Sabbagh a kol. potvrdili, že přirozený sklon zárodka druhého moláru v horním zubním oblouku je příznivým faktorem pro spontánní uzávěr mezery [10].

Na základě těchto poznatků Patel a kol. navrhli diagnostický nástroj (**obr. 2**), který umožňuje na OPG snímku určit, zda je uložení zárodka druhého moláru (v závislosti na přítomnosti třetího moláru) příznivé pro spontánní uzávěr mezery. Tento nástroj obsahuje tabulku, která umožňuje předpovědět pravděpodobnost úspěšného uzávěru mezery na základě sklonu druhého moláru a přítomnosti třetího moláru [2].

Obecná úspěšnost spontánního uzávěru mezery

Úspěšnost spontánního uzávěru mezery po extrakci prvního stálého moláru se značně liší v závislosti na tom, zda se jedná o horní, nebo dolní zubní oblouk.

Horní zubní oblouk

V horním zubním oblouku je pravděpodobnost úspěšného spontánního uzávěru mezery vysoká. Mnozí autoři uvádějí společlivě vysokou úspěšnost:

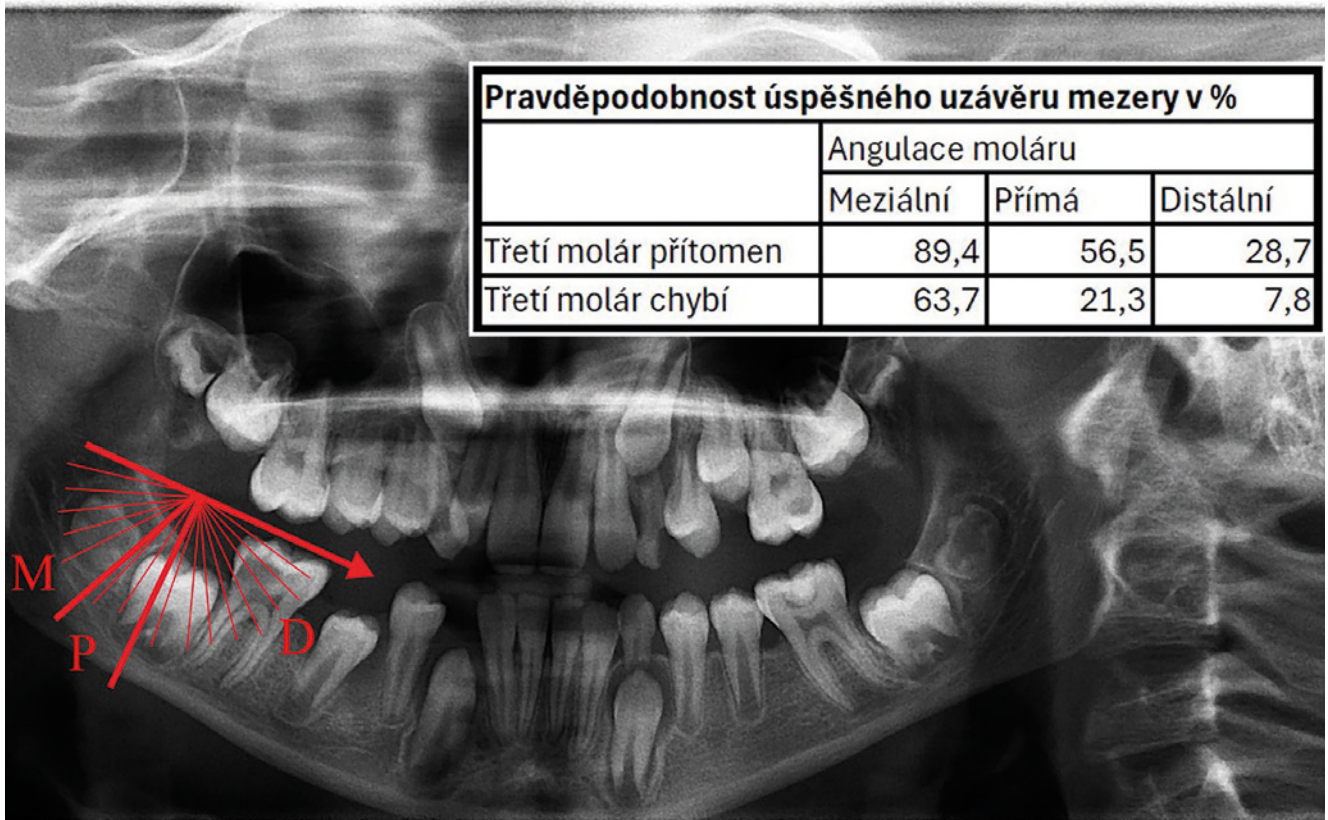
- Teo a kol.: 92 % [13],
- Aldahool a kol.: 91,9 % [11],
- Patel a kol.: 89,9 % [2].

Obr. 1

Druhý moláry ve stadiu vývoje E podle Demirjiana – začíná se tvořit bifurkace (z archivu autora).

Fig. 1

Second molars in stage E according to Demirjian where – bifurcation begins to form (from the author's archive).



Obr. 2

Praktická aplikace Patelova nástroje k předpovědi úspěšnosti spontánního uzávěru mezery. Šipka míří ke střední čáře mandibuly, rovnoběžně s okluzní rovinou dolního oblouku. Mírný distální sklon zárodku druhého moláru znamená předpokládanou úspěšnost spontánního uzávěru 28,7 %. M – meziální sklon zárodku, P – přímé postavení zárodku, D – distální sklon zárodku (z archivu autora).

Fig. 2

A practical application of Patel's tool for predicting the success of spontaneous gap closure. The arrow points to the midline of the mandible, parallel to the occlusal plane of the lower arch. Slight distal inclination of the second molar germ corresponds to a predicted success rate of 28.7% for spontaneous closure.

M – mesial position of the germ, P – straight position of the germ, D – distal position of the germ (from the author's archive).

Dolní zubní oblouk

V dolním zubním oblouku jsou výsledky výrazně méně předvídatelné a významně závisí na metodice studie a kritériích pro úspěšnost.

- Teo a kol.: 66 % [13],
- Patel a kol.: 49 % [2],
- Ertuğrul a kol.: pouze 17,8 %, pokud byly zohledněny další dentální změny, jako vznik asymetrie nebo diastema po extrakci [14].

Tyto výsledky naznačují, že spontánní uzávěr mezery v dolním zubním oblouku je výrazně méně spolehlivý než v horním oblouku a může vést k nežádoucím vedlejším efektům, jako jsou změny v okluzi, asymetrie nebo vznik mezer a sklonů zubů.

Další změny v horním a dolním zubním oblouku po extrakci prvního stálého moláru

Extrakce prvního stálého moláru má významný vliv na celkový vývoj dentice jedince, přičemž důsledky se neomezují pouze na erupci druhých a třetích molárů.

Prohloubení skusu

Nejčastějším efektem po extrakci prvního stálého moláru je prohloubení skusu. Tento efekt neovlivňuje přední obličejovou

výšku, ale souvisí se změnami v předkusu a lingválním sklonem řezáků, přičemž tento jev je výraznější při extrakci v dolním zubním oblouku [15, 16].

Účinky na premoláry

Časná extrakce prvního moláru může mít výrazný účinek na vyvíjející se premoláry. Prázdné lůžko po extrakci může být místem s nejmenším odporem pro erupci druhého premoláru, což vede k distálnímu sklonu a posunu premoláru. V krajním případě může dojít i k retenci skloněného premoláru, pokud se jeho zárodek zablokuje o meziálně se posunující druhý molár [17].

Změny po jednostranné extrakci

Jednostranná extrakce zubů může vést k přesunu středů zubních oblouků a vzniku ortodonticky těžko řešitelných asymetrií, zvláště v dolním zubním oblouku [14]. Tyto závěry popisují Normando a kol., kteří pozorovali výrazné sklony zubů a jejich posuny směrem k extrakční mezeře. Zuby, které jsou blíže extrakční mezeře, bývají postiženy těmito posuny výrazně více [18]. Podobné výsledky zaznamenali také Cağlaroğlu a kol. ve studii, ve které popsali skeletální a dentální asymetrie [19].

Specifika extrakcí u pacientů

s II. a III. třídou Angleovy klasifikace

Při extrakci prvního stálého moláru u pacientů s II. třídou Angle v dolním zubním oblouku může dojít ke zdůraznění II. třídy, zvětšení incizálního schůdku a ke komplikacím při následné ortodontické terapii. Podobné problémy mohou nastat u pacientů s III. třídou Angle při extrakci v horním zubním oblouku – extrakce může zdůraznit III. třídu a zkomplikovat terapii [17].

Supraokluze horních molárů

Dalším nežádoucím efektem může být supraokluze horních molárů po extrakci prvního dolního moláru. Pokud je extrakce provedena v ideálním čase, kdy je druhý molár ve stadiu vývoje E, může trvat delší dobu, než druhý molár v dolním oblouku prořeže a vytvoří kontakt s antagonistou, což vede k supraokluzi horního moláru [17].

Kořová a Hovorka ve své práci popsali na dvou kazuistikách komplikace spojené s terapií po extrakci prvního stálého moláru. Pokud je extrakce indikována kvůli zubnímu kazu, může to značně zkomplikovat plán léčby a prodloužit dobu terapie. Po extrakci dochází k pohybům sousedních zubů a změnám okluze. Pokud se rozhodneme pro uzavření mezery, je nutné pečlivě naplánovat postup, zohlednit vývoj chrupu a celkový biologický faktor. V souladu se současnými poznatky popsali rizika spojená s léčbou zahrnující neúplný uzávěr mezery, sklony zubů, prohlubování skusu a další. Celková doba léčby může trvat více než dva roky, a je tedy důležité zvažovat, zda je náročná a dlouhodobá terapie adekvátní dosaženému výsledku [20].

Kompenzační a balanční extrakce

Extrakce prvního stálého moláru má významný vliv na zubní oblouky, což vede k možnosti vzniku různých ortodontických vad. V literatuře se v tomto kontextu často zmiňují kompenzační a balanční extrakce, které mají snížit výskyt komplikací [8].

Kompenzační extrakce

Kompenzační extrakce se obvykle provádí v horním zubním oblouku po extrakci prvního moláru v dolním oblouku. Cílem této extrakce je prevence supraokluze horního moláru, která by mohla bránit erupci a meziálnímu posunu druhého dolního stálého moláru. Tento postup je navržen s cílem udržet správné postavení zubů v obloucích a pod-

porovat správnou funkci chrupu. Studie nicméně ukazují, že riziko vzniku supraokluze horního moláru je relativně malé [19].

Balanční extrakce

Balanční extrakce se provádí s cílem zachovat symetrii zubních oblouků a předejít vzniku asymetrií, které mohou nastat po extrakci prvního stálého moláru. Po extrakci zubu mohou okolní zuby začít vykazovat sklony a posuny do mezery, přičemž tyto změny jsou výraznější v dolním zubním oblouku [21]. Aby se zabránilo přesunu středu zubního oblouku na stranu extrahovaného moláru, provádí se extrakce druhostranného moláru. Tento krok umožní symetrický vývoj dentice a přispěje k rovnováze v celkovém vývoji chrupu [8].

Je však důležité zdůraznit, že rutinní provádění balanční ani kompenzační extrakce není doporučováno a mělo by vycházet z pečlivého ortodontického plánu. Každý případ je individuální a vyžaduje důkladné zhodnocení ortodontického stavu pacienta před rozhodnutím o extrakci [8].

ZÁVĚR

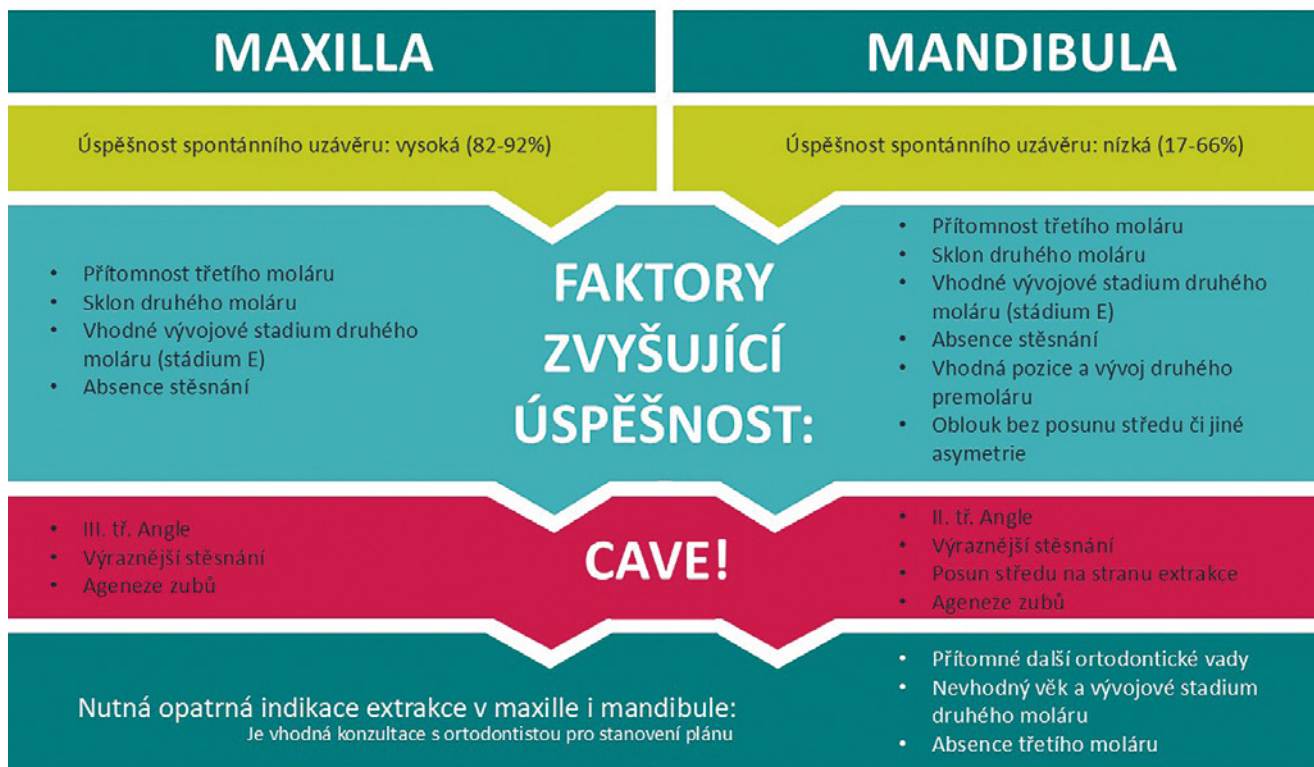
Extrakce prvního stálého moláru je významný výkon s dlouhodobými důsledky na vývoj chrupu. Správné načasování a indikace tohoto zákroku jsou klíčové, protože špatné rozhodnutí může vést k těžko řešitelným, a v některých případech i neřešitelným vadám skusu.

Přestože závažnost klinických symptomů často neumožňuje čekat na ideální dobu nebo provádět další konzultace, existuje dostatek faktorů, které je třeba zvážit před indikací extrakce. Z tohoto přehledu vyplývá, že neexistuje univerzální doporučení, které by bylo aplikovatelné na všechny případy. Extrakce by měla být vždy plánována individuálně na základě posouzení nálezu u konkrétního pacienta.

OBEČNÁ DOPORUČENÍ

(viz obr. 3)

- OPG snímek před extrakcí je nezbytný pro získání co nejvíce informací pro konečné rozhodnutí.
- Horní zubní oblouk: Spontánní uzávěr mezery má vysokou úspěšnost. Příznivé faktory zahrnují přítomnost třetího moláru a absenci stěsnání.
- Konzultace s ortodontistou je vždy doporučena před extrakcí u pacientů s III. třídou Angle, výrazným stěsnáním nebo agenezí zubů v horním zubním oblouku.



Obr. 3

Základní terapeutická rozvaha při časně extrakci prvního stálého moláru a plánování spontánního uzávěru mezery – grafické shrnutí závěru (z archivu autora).

Fig. 3

Basic therapeutic considerations for the early extraction of the first permanent molar and planning for spontaneous gap closure – graphical summary of the conclusion (from the author's archive).

- Dolní zubní oblouk: Úspěšnost spontánního uzávěru je obecně nízká. Příznivé faktory zahrnují přítomnost třetího moláru, absenci stěsnání, příznivý sklon zárodku druhého moláru a oblouk bez asymetrií.
- Konzultace s ortodontistou je nezbytná před extrakcí v dolním zubním oblouku u pacientů s II. třídou Angle, výrazným stěsnáním, posunem středu oblouku nebo agenezí zubů.
- Pokud jsou v horním nebo dolním zubním oblouku přítomny jiné ortodontické vady, není vhodný věk nebo vývojové stadium druhého moláru či chybí třetí molár, je konzultace s ortodontistou nutná, aby extrakce byla součástí celkového ortodontického plánu.

Prohlášení o střetu zájmů

Autoři tohoto rukopisu nemají žádné finanční ani osobní zájmy, které by mohly ovlivnit zpracování tohoto článku.

Prohlášení o použití umělé inteligence

K tvorbě nebyla použita umělá inteligence.

Podíl autorů na publikaci

Oba autoři mají stejný podíl na publikaci.

Korespondující autorka

MDDr. Eva Řezáčová

Stomatologická klinika

Lékařská fakulta v Plzni

Univerzita Karlova

Fakultní nemocnice Plzeň

Alej Svobody 923/80

323 00 Plzeň

e-mail: rezacovae@fnplzen.cz

LITERATURA

1. Elhussein M, Jamal H.

Molar incisor hypomineralisation – to extract or to restore beyond the optimal age? *Children (Basel)*. 2020; 7(8): 91. doi: 10.3390/children7080091

2. Patel S, Ashley P, Noar J.

Radiographic prognostic factors determining spontaneous space closure after loss of the permanent first molar. *Am J Orthod Dentofacial Orthop*. 2017; 151(4): 718–726. doi: 10.1016/j.ajodo.2016.09.018

3. Sayagh M, Maniere-Ezvan A, Vernet C, Muller-Bolla M.

Therapeutic decisions in the presence of decayed permanent first molars in young subjects: a descriptive inquiry. *Int Orthod*. 2012; 10(3): 318–336. doi: 10.1016/j.ortho.2012.06.001

4. Jälevik B.

Prevalence and diagnosis of molar-incisor-hypomineralisation (MIH): A systematic review. *Eur Arch Paediatr Dent*. 2010; 11(2): 59–64. doi: 10.1007/BF03262714

5. Hajdarević A, Čirgić E, Robertson A, Sabel N, Jälevik B.

Treatment choice for first permanent molars affected with molar-incisor hypomineralization, in patients 7–8 years of age: a questionnaire study among Swedish general dentists, orthodontists, and pediatric dentists. *Eur Arch Paediatr Dent*. 2024; 25(1): 93–103. doi: 10.1007/s40368-023-00860-9

6. Hamza B, Papageorgiou SN, Patcas R, Schätzle M.

Spontaneous space closure after extraction of permanent first molars in children and adolescents: a systematic review and meta-analysis. *Eur J Orthod*. 2024; 46(6): cjae054. doi: 10.1093/ejo/cjae054

7. Liu Y, Geng K, Chu Y, Xu M, Zha L.

Third molar mineralization in relation to chronologic age estimation of the Han in central southern China. *Int J Legal Med*. 2018; 132(5): 1427–1435. doi: 10.1007/s00414-018-1804-x

8. Cobourne MT, Williams A, Harrison M.

National clinical guidelines for the extraction of first permanent molars in children. *Br Dent J*. 2014; 217(11): 643–648. doi: 10.1038/sj.bdj.2014.1053

9. Salem K, Ezaani P.

Radiographic evaluation of the developmental stages of second and third molars in 7 to 11-year-old children and its implication in the treatment of first molars with poor prognosis. *J Res Dent Maxillofac Sci* 2016; 1(4): 1–8, doi: 10.29252/jrdms.1.4.1

10. Sabbagh HJ, Samara AA, Agou SH, Turkistani J, Al Malik MI, Alotaibi HA, Alsolami ASD, Bamashmous NO.

Spontaneous space closure after extraction of young first permanent molar. Retrospective cohort study. *Peer J*. 2024; 12: e18276. doi: 10.7717/peerj.18276

11. Aldahool Y, Sonesson M, Dimberg L.

Spontaneous space closure in patients treated with early extraction of the first permanent molar: a retrospective cohort study using radiographs. *Angle Orthod*. 2024; 94(2): 180–186. doi: 10.2319/061923-423.1

12. Ay S, Agar U, Biçakçı AA, Köşger HH.

Changes in mandibular third molar angle and position after unilateral mandibular first molar extraction. *Am J Orthod Dentofacial Orthop*. 2006; 129(1): 36–41. doi: 10.1016/j.ajodo.2004.10.010

13. Teo TK, Ashley PF, Parekh S, Noar J.

The evaluation of spontaneous space closure after the extraction of first permanent molars. *Eur Arch Paediatr Dent*. 2013; 14(4): 207–212. doi: 10.1007/s40368-013-0042-7

14. Ertuğrul ÇÇ, Özbey H, Gün AI.

Early extraction of the first permanent molars: a five-year follow-up study. *Eur J Paediatr Dent*. 2022; 23(2): 111–115. doi: 10.23804/ejpd.2022.23.02.04

15. Abu Aihaija ES, McSheny PF, Richardson A.

A cephalometric study of the effect of extraction of lower first permanent molars. *J Clin Pediatr Dent*. 2000; 24(3): 195–198.

16. Richardson A.

Spontaneous changes in the incisor relationship following extraction of lower first permanent molars. *Br J Orthod*. 1979; 6(2): 85–90. doi: 10.1179/bjo.6.2.85

17. Gill DS, Lee RT, Tredwin CJ.

Treatment planning for the loss of first permanent molars. *Dent Update*. 2001; 28(6): 304–308. doi: 10.12968/denu.2001.28.6.304

18. Normando AD, Maia FA, Ursi WJ, Simone JL.

Dentoalveolar changes after unilateral extractions of mandibular first molars and their influence on third molar development and position. *World J Orthod*. 2010; 11(1): 55–60.

19. Çağlaroğlu M, Kilic N, Erdem A.

Effects of early unilateral first molar extraction on skeletal asymmetry. *Am J Orthod Dentofacial Orthop*. 2008; 134(2): 270–275. doi: 10.1016/j.ajodo.2006.07.036

20. Koťová, M., Hovorka, J.

Ztráta prvního stálého moláru u mladých pacientů. *Čes. stomatol. Prakt. zub. lék*. 2013; 113: 14–19. doi: 10.51479/cspzl.2013.005

21. Jälevik B, Möller M.

Evaluation of spontaneous space closure and development of permanent dentition after extraction of hypomineralized permanent first molars. *Int J Paediatr Dent*. 2007; 17(5): 328–335. doi: 10.1111/j.1365-263X.2007.00849.x