

DENTÁLNÍ A SKELETÁLNÍ ZMĚNY MAXILLY PO RYCHLÉ MAXILÁRNÍ EXPANZI

Přehledový článek

DENTAL AND SKELETAL CHANGES OF THE MAXILLA AFTER RAPID MAXILLARY EXPANSION

Review

Nocar A., Horáček M., Dostálová T., Trojanová J.

Stomatologická klinika dětí a dospělých, 2. lékařská fakulta, Univerzita Karlova, a Fakultní nemocnice Motol, Praha

SOUHRN

Úvod a cíl: Cílem je shrnout dosavadní poznatky ze současné literatury ohledně možných dentálních a skeletálních změn po rychlé maxilární expanzi (RME). Rychlá maxilární expanze je jedním z druhů léčby transverzálních anomálií maxilly. Jedná se o efektivní ortodontický léčebný postup ve smíšené i stálé dentici. Indikována je u pacientů s transverzální diskrepancí zubních oblouků. U léčených pacientů diagnostikujeme zkřížený skus. Cílem léčby je expanze maxilly, která je možná u mladších pacientů kvůli nezralým suturám v oblasti horní čelisti, hlavně patrového švu. Expanze maxilly je zprostředkována speciálním ortodontickým aparátem, který se pravidelně aktivuje. Během této léčby se ovlivňují i okolní struktury, a proto je vhodné znát limity léčby a její působení na celý perimaxilární komplex. Z hlediska skeletálních změn se zaměříme na transverzální, anteriorní, posteriorní a vertikální změny, patrový šev, nosní dutinu, sutury a synchondrózy a také očníkové struktury. Jako příklad dentálních změn uvádíme změnu polohy molárů a možnost vzniku resorpce kořenů a alveolární kosti. Běžně používaným ortodontickým aparátem pro RME je například hyrax. Tento patrový expandér se kotví na laterální zuby a podle potřeby se aktivuje za individuálně stanovených podmínek. Změny během RME lze mimo klinické vyšetření sledovat i dvojrozměrnými zobrazovacími metodami, jako je zadopřední a telorentgenový snímek, s vývojem zobrazovacích metod i pomocí trojrozměrného rentgenového zobrazení, jako například cone beam computed tomography (CBCT).

Materiál a metodika: Vyhledání a průzkum literatury byl zaměřen na rychlou maxilární expanzi a změny, které ji doprovází. Pro nalezení literatury byly použity databáze PubMed, Web of Science, Cochrane a Scopus. Pro následný výběr článků a selekci byla důležitá velikost souboru pacientů, délka a metoda sledování, zahrnutí kontrolní skupiny a dlouhodobá stabilita.

Závěr: RME je ověřená ortodontická metoda k rozšíření patrového švu u mladších jedinců. RME neovlivňuje pouze patrový šev, ale i přilehlé struktury maxilly. V praxi shle-

dáme z dentálních změn zejména změnu mezimolárové vzdálenosti, bukální inklinaci zubů, možnou resorpci kořene zubů nebo resorpci vestibulární alveolární kosti. Signifikantní skeletální změny jsou v oblasti nosní dutiny, kde může být pozitivně ovlivněna průchodnost vzduchu při snížení rezistence dýchacích cest. Další skeletální působení zahrnuje například změny v oblasti perimaxilárních sutur a synchondrůz nebo očníkových struktur.

Klíčová slova: RME, CBCT, skeletální změny, dentální změny

SUMMARY

Introduction and aim: The aim is to summarize the current literature regarding possible dental and skeletal changes after rapid maxillary expansion (RME). RME is one type of treatment for transverse maxillary anomalies. It is an effective orthodontic treatment procedure in mixed and permanent dentition. It is indicated in patients with transverse dental arch dysplasia. The treated patients are diagnosed with crossbite in the lateral dentition. The goal of treatment is maxillary expansion, which is possible in younger patients due to immature sutures in the maxillary region, especially the palatal suture. The maxillary expansion is mediated by a special orthodontic appliance that is activated periodically. During this treatment, the surrounding structures are also affected and it is therefore advisable to know the limits of the treatment and its effect on the entire perimaxillary complex. In terms of skeletal changes, we focus on transverse, anterior, posterior and vertical changes, palatal suture, nasal cavity, sutures and synchondrosis as well as orbital structures. As an example of dental changes, we consider the change in the position of the molars and the possibility of root and alveolar bone resorption. An example of a commonly used orthodontic appliance for RME is the hyrax. This palatal expander is anchored to the lateral teeth and activated as needed under individually determined conditions. In addition to clinical examination, changes during RME can be monitored by two-

dimensional imaging methods such as skull posteroanterior view and telerradiography, and with the development of imaging methods, by three-dimensional X-ray imaging such as cone beam computed tomography (CBCT).

Material and methods: The literature search and review focused on rapid maxillary expansion and the changes that accompany it. PubMed, Web of Science, Cochrane, and Scopus databases were used to find literature. The size of the patient cohort, length and method of follow-up, inclusion of a control group, and long-term stability were important for subsequent article selection.

Conclusion: RME is a proven orthodontic method to widen the palatal suture in younger individuals. RME

treatment affects not only the palatal suture but also the adjacent maxillary structures. In practice, we find the dental changes mainly include a change in the intermolar distance, buccal inclination of the teeth, possible resorption of the tooth root or resorption of the vestibular alveolar bone. Significant skeletal changes are in the nasal cavity, where air passage may be positively affected with a reduction in airway resistance. Other skeletal effects include, for example, changes in the perimaxillary sutures and synchondroses or orbital structures.

Key words: RME, CBCT, skeletal changes, dental changes

Nocar A, Horáček M, Dostálová T, Trojanová J.

Dentální a skeletální změny maxilly po rychlé maxilární expanzi.

Čes stomatol Prakt zubní lék. 2022; 122(3): 79–86. doi: 10.51479/cspzl.2022.006

ÚVOD

Maxilární expanze je základní terapeutický postup u pacientů se zúženou horní čelistí, u kterých klinicky nacházíme zkřížený skus. Maxilární expanze umožňuje separaci nezralého patrového švu [1]. Doposud bylo vytvořeno mnoho různých aparátů a léčebných protokolů, ale jednou z nejběžnějších metod je rychlá maxilární expanze (RME) [2]. Podle míry aktivace aparátu může být expanze pomalá nebo rychlá, další provedení zahrnují chirurgicky asistovanou rychlou maxilární expanzi (SARME), mini-implantátem asistovanou rychlou maxilární expanzi (MARPE) a proceduru zvanou alternativní rychlá maxilární expanze a konstrikce (Alt-RAMEC) [1, 3]. Rychlá maxilární expanze je indikována pro rostoucí pacienty, zatímco SARME je alternativou pro nerostoucí adolescenty a mladé dospělé [4].

RME má dlouhou historii, která sahá až do devatenáctého století. První zmínky o ní nalezneme v článku z roku 1860 pojmenovaném „Léčba nepravidelností v dočasném a stálém chrupu“ publikovaném E. C. Angellem [5]. V roce 1940 doktor T. M. Graber použil RME pro léčbu rozštěpu rtu a patra. V šedesátých letech dvacátého století, tedy sto let po Angellovi, se díky lékařům G. Korkhausovi z Německa a Andrew Haasovi z Cuyahoga Falls, Ohio, dostala opět tato metoda na světlo světa [6]. Od doby, během které RME zpopularizoval Haas, bylo vytvořeno nespočet variací původního designu pro řešení transverzálních diskrepancí. Pro rychlou maxilární expanzi můžeme použít několik druhů aparátů. Známy je například aparát hyrax, který je kotvený na zubech. Jeho design je jednoduchý, je lehce čistitelný a expandu-

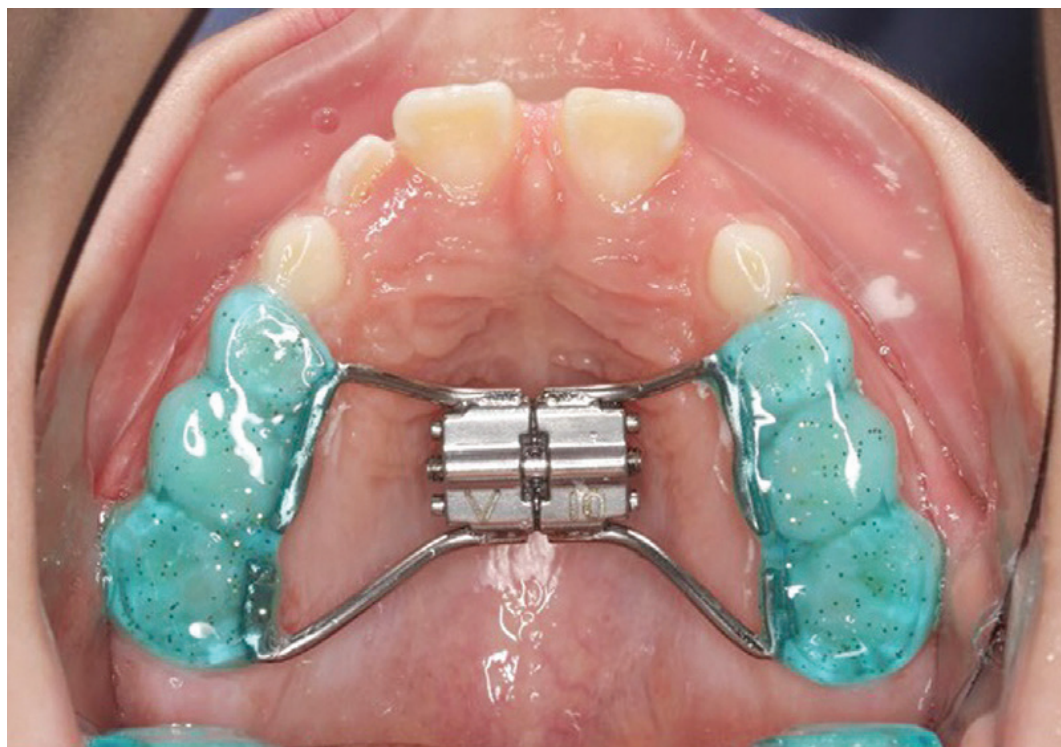je pouze v horní čelisti a kotví se na laterální zuby. Může být kroužkový nebo pryskyřičný (**obr. 1**). Pryskyřičný má akrylové okluzní plochy, které působí jako blok při odblokování skusu, a inhibuje tak erupci laterálních zubů během expanze, ale omezuje změny ve vertikálním směru [7]. Skeletální kotvení je například použito u MARPE. Při rychlé maxilární expanzi můžeme dosáhnout rozvolnění patrového švu 0,5–1 mm za den [8, 9]. Tyto změny švu lze přechodně zaznamenat i rentgenologicky. Expanzní síly během aktivace hyraxu dosahují až 20 kg [10]. Hlavním cílem je dosáhnout skeletální změny, rozšíření horního zubního oblouku a celé maxilly, její apikální báze bez sklonu zubů [6]. Přesto kontrolované výsledky opakovaně ukázaly, že i rychlá maxilární expanze má složku skeletální a dentální [11]. Samotná skeletální expanze je do 50 procent, zbytek je dentální expanze [8]. I když RME klinicky přináší stabilní výsledky, někteří popisují možnou recidivu po této expanzi [12].

MATERIÁL A METODIKA

Vyhledání a průzkum literatury byl zaměřen na rychlou maxilární expanzi a změny, které ji doprovází. Pro nalezení literatury byly použity databáze PubMed, Web of Science, Cochrane a Scopus. Pro následný výběr článků a selekci byla důležitá velikost souboru pacientů, délka a metoda sledování, zahrnutí kontrolní skupiny a dlouhodobá stabilita.

SKELETÁLNÍ ÚČINKY RME

Pozorovat účinek a změny lze při RME jednak klinicky, jednak s pomocí 2D zobrazovacích metod, především zadopředního snímku



Obr. 1
Pryskyřičný aparát se šroubem (zdroj: archiv ortodontického oddělení FN Motol)

Fig. 1
Resin apparatus with a screw (source: archive of the orthodontic department of the Motol University Hospital)

a telerentgenů. Dvojměrné metody však mají značnou nevýhodu, protože trojrozměrnou situaci zobrazují pouze ve 2D zobrazení. S příchodem 3D zobrazovacích rentgenů bylo možné pozorovat detailně změny, které probíhají během RME. Cone beam computed tomography (CBCT) nabídla možnost zhodnocení kvantitativních změn ve třech rovinách a měření s minimální obrazovou distorzi [13]. CBCT nabízí oproti klasickému spirálnímu CT vyšší rozlišení, nižší dávku záření, nižší pořizovací náklady a nízkou spotřebu energie [7]. Skeletální účinky prezentujeme na transversálních, anteriorních, posteriorních a vertikálních skeletálních změnách a také na přilehlých strukturách švů, synchondrůz, očníce a nosní dutině.

TRANSVERZÁLNÍ, ANTERIORNÍ, POSTERIORNÍ A VERTIKÁLNÍ SKELETÁLNÍ ZMĚNY

Baccetti a kol. hodnotili dlouhodobé i krátkodobé efekty léčby RME pomocí zadopředních snímků. Výsledky léčby byly hodnoceny před růstovým spurtem i po něm. Před růstovým spurtem byla signifikantně zvětšena lateronazální šířka nosu (+1,1 mm), v dlouhodobém sledování zase intermolárová šířka (+2,7 mm), lateronazální šířka (+2,3 mm), maxilární skeletální šířka (+3 mm) a lateroorbitální šířka (+0,6 mm) [14].

Garib a kol. u pacientů léčených RME a poté fixním aparátem pozorovali anteriopos-

teriorní změny. Během výzkumu byly zhotoveny celkem tři kefalogramy, jeden před léčbou, jeden na konci léčby a poslední tři roky po léčbě. Závěrem studie nebyly zjištěny signifikantní změny ve vertikálních změnách obličeje, zřejmý byl však posun pozice bodu A (nejzadnější bod na přední kontuře horního alveolárního výběžku), jenž byl více retrudován u skupiny bez léčby RME [15].

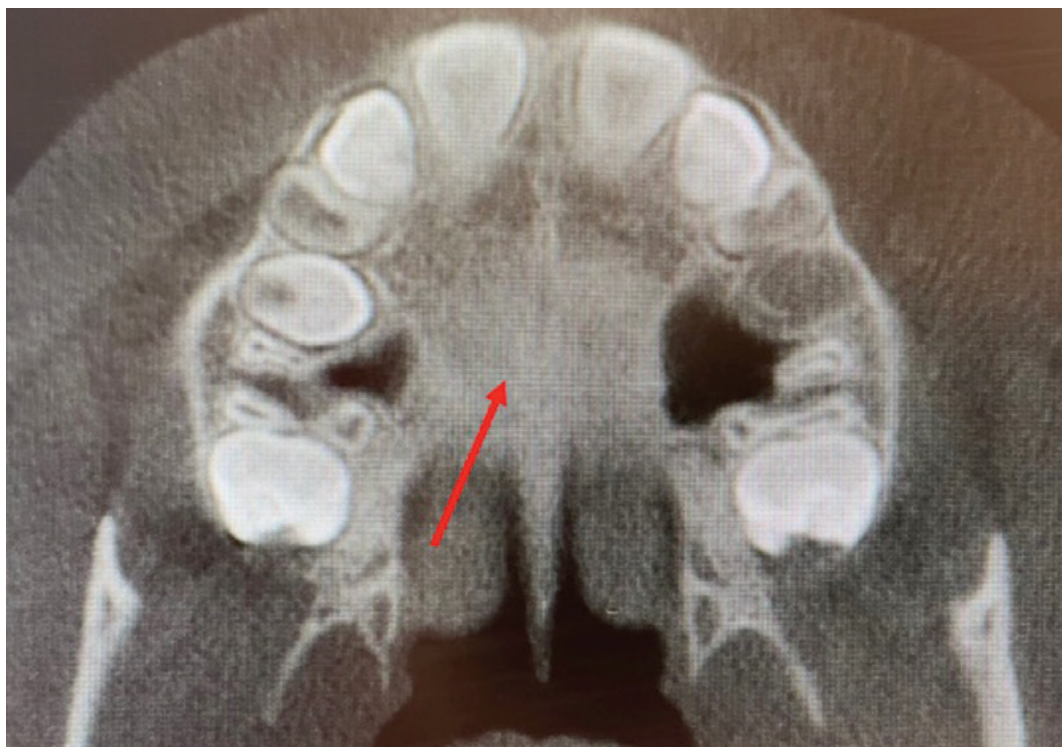
Chang a kol. se zaměřili na pozorování vertikálních změn. V krátkodobém sledování nebyly žádné signifikantní změny, zatímco dlouhodobě byl pozorován rozdíl mezi úhly SN-PP 0,8 stupně (SN – rovina sella a nasion; PP – patrová rovina) a SN-Gn 0,8 stupně (Gn – gnathion, bod na dolním okraji protuberantia menti) v porovnání se skupinou léčenou RME a kontrolní skupinou bez léčby [11].

PATROVÝ ŠEV

Na základě histologických nálezů morfologie patrového švu během růstu se identifikuje celkem pět stadií maturace švu. Stadium A – rovná linie se silnou denzitou bez interdigitací; stadium B – lehce nepravidelná linie s velkou denzitou uprostřed; stadium C – se dvěma paralelními, vroubkovanými liniemi s velkou denzitou blízko sebe a separované v některých oblastech prostory s malou denzitou (**obr. 2**). Stadium D – při němž dochází k fúzi švu většinou v předním a zadním úseku švu; stadium E – suturu nelze identifikovat, parasaturální oblast má stejnou denzitu jako okolní kost [1]. Během RME prakticky

Obr. 2
Patrový šev označený
červenou šipkou
na CBCT – stadium C
(zdroj: archiv ortodontického
oddělení FN Motol)

Fig. 2
Palatine suture marked
with a red arrow on the
CBCT – stadium C
(source: archive of the
orthodontic department of the
Motol University Hospital)



dochází ke snížení denzity [16]. Většina studií se zaměřuje na změny v předním a zadním úseku. Průměrné změny v zadním úseku patrového švu dosahují 1,6 až 4,33 mm, což v daných podmínkách jednotlivých studií znamenalo 22–53% změnu v celkovém rozpínání šroubu [17, 18, 19]. V předním úseku byla expanze 1,52 mm až 4,33 mm, což také koresponduje s 22 % až 53 % v celkové expanzi šroubem. Některé studie [17, 18, 20] se shodují, že se sutura otevírá triangulárně s největším otevřením v anteriorním úseku. Další studie, Christie a kol. a Ballanti a kol., sdělují, že střed sutury se otvírá paralelně [19, 21].

NOSNÍ DUTINA

Změny velikosti a šířky nosní dutiny po RME mohou znamenat nárůst, který vede ke snížení rezistence v dýchacích cestách (NAR) [22]. Studie také indikují, že RME remodeluje nosní chlopně a snižuje nosní dýchací rezistenci během dýchání [23, 24]. Nosní geometrie a nárůst transversálních hodnot se pohybuje mezi 2 až 4 mm. Ve studiích skeletálních změn po RME byly pomocí CBCT naměřeny změny v rozsahu 1,2 mm až 1,4 mm [19] a 2,73 mm [21], což korespondovalo se 17–33 % celkové expanze při otočení šroubem. Změny v průřezu a snížení nosní dýchací rezistence jsou měřitelné po RME například také rinomanometrií, akustickou rinometrií a zadopředními snímky. Doruk a kol. testovali efekt RME na nosní objem pomocí CBCT a akustické rinometrie na začátku léčby

a šest měsíců po expanzi. Obě metody zobrazovaly nárůst nosního objemu [25]. Ve stejný rok Palaisa a kol. vyzkoušeli měřit nosní kavitu a objem pomocí CT. Signifikantní přírůstek v anteriorní oblasti nosní dutiny z preexpanzní do postexpanzní doby byl 11,7 %, z postexpanzní do postretenční 22,2 % a z preexpanzní do postretenční celkem 35,7 % [26]. Další přehled studií je zobrazen v **tabulce 1**.

SUTURY A SYNCHONDRÓZY

Měřitelně mohou být ovlivněny sutury zygomaticofrontální, zygomaticomaxilární, zygomaticotemporální, frontomaxilární, nazomaxilární, frontonazální a internazální. Změny jsou v hodnotách mezi 0,3 mm až 0,45 mm. Průměrná velikost rozšíření švu byla převážně u sutur napojených přímo na maxillu [17]. Leonardi a kol. demonstrovali efekt RME na sfenookcipitální synchondrózu pomocí výpočetní tomografie. Průměrná šířka sfenookcipitální synchondrózy byla před léčbou 1,73 mm (SD 0,46 mm), po aktivní fázi léčby 2,30 mm (SD 0,47 mm) [33].

OČNICOVÉ STRUKTURY

RME produkuje měřitelné změny v rozměrech očnice. Ve studii Sicurezzy a kol. na skupině pacientů léčených hyraxem aktivovaným třikrát denně o 0,25 mm na otáčku, dokud palatinální hrbolky horních prvních molárů nebyl v kontaktu s vestibulárním hrbolkem dolního prvního moláru, naměřili změny v objemu očnice o 0,72 cm³ z původních

Tab. 1 Seznam studií změn nosní dutiny po rychlé maxilární expanzi**Tab. 1** List of studies of nasal cavity changes after rapid maxillary expansion

| Studie | Počet případů | Parametry | Efekt RME | Stabilita výsledku |
|-----------------------|--|--|--|--------------------|
| Doruk a kol. [25] | 10 případů, věk 12–14 let | Nosní objem | Zvětšení nosního objemu | ano |
| Palaisa a kol. [26] | 19 případů, věk 8–15 let | Nosní objem a plocha nosu | 10% zvětšení plochy a objemu nosu | ano |
| Oliveira a kol. [27] | 38 případů s průměrným věkem 13 let | Rozměry nosní dutiny a NAR | Průměrná redukce NAR, zvětšení celkového objemu nosu a plochy nosních chlopní | ano |
| Matsumoto a kol. [28] | 27 případů, věk 7–10 let | Zhodnocení nosní kavity akustickou rinometrií a výpočetní rinomanometrií | RME signifikantně ovlivňuje nosní a maxilární šířku, ale nosní mykóza byla jemně ovlivněna nebo ne stabilně | ne |
| Langer a kol. [29] | 25 případů, věk 7–10 let | Rozměry nazofaryngeálního prostoru | RME neovlivňuje nazofaryngeální prostor nebo NAR v dlouhodobém pozorování | neudává |
| Cordasco a kol. [30] | 8 případů, průměrný věk 9,7 roku | Skeletální rozměr nosní dutiny | Signifikantní zvětšení rozměrů nosní dutiny a nárůst je větší v dolní části nosu a rovnoměrně distribuovaný mezi přední a zadní částí nosní dutiny | neudává |
| Itikawa a kol. [31] | 29 případů, věk 7–10 let | Obličejová morfologie a rozměry nosní dutiny, ovlivnění ústního dýchání u dětí | Bez efektu na NAR od expanze nosních struktur s následnou mukózní kompenzací | neudává |
| Chang a kol. [32] | 14 případů s průměrným věkem 12,9 roku | Rozměry a změny horních cest dýchacích | Pouze průřezová oblast horních cest dýchacích u posteriorní nosní přepážky k úrovni báze signifikantně zvětšena po RME | neudává |

průměrných 18,81 cm³ a změny šířky očnice 1,09 mm z původních průměrných 36 mm [34]. Tyto hodnoty však nejsou schopny ovlivnit architekturu očnice ani vzhled obličeje. To potvrdili i Giudice a kol., kteří pomocí CBCT naměřili minimální objemové změny v očnici před a po léčbě RME v rozsahu 0,64–0,77 cm³ [35].

ZMĚNY DENTÁLNÍCH STRUKTUR

Dentální změny mohou zahrnovat změnu alveolární bukální kosti, resorpci kořenů zubů, změnu polohy molárů. Pozorovatelným vedlejším efektem při aktivní expanzi obou polovin maxilly je vznik diastematu mezi horními řezáky, které se ale díky tahu transseptálních vláken spontánně uzavírají [36]. Baccetti a kol. posoudili dentální změny pomocí zadopředních snímků před a po pubertálním růstovém spurtu při použití hyraxu. Když porovnávali časné a pozdně léčenou skupinu s jejich kontrolní skupinou (**tab. 2**), zjistili signifikantní zisk maxilární mezimolárové šířky 2,7–3,5 mm v obou léčených skupinách. Nicméně v časné léčené skupině tyto změny byly přisouzeny skeletální expanzi maxilly (3 mm) oproti kontrolní skupině (0,9 mm). Prokázali tak, že zubní změny po RME jsou více skeletálního původu u lidí před růstovým spurtem a více dentoalveolární po růstovém spurtu [38].

Garib a kol. pozorovali změny s použitím telorentgenů. Léčená skupina opět užívala palatinální expandér následovaný fixním aparátem. Při porovnání před léčbou a po ní nenašli statisticky nebo klinicky významné rozdíly v pozici molárů a řezáků [39].

Tyto výsledky souhlasily s výzkumem krátkodobých výsledků dentálních změn, které hodnotili rovněž přes telorentgeny [40]. Handelman a kol. ve studii dlouhodobé účinnosti RME následované aplikací fixního aparátu zaznamenali incidenci relapsu dentální expanze, sklon molárů a vznik gingiválních recesů. Z pohledu dlouhodobých účinků zaznamenali čistý nárůst mezialveolární šířky v porovnání s kontrolní skupinou až 4,8 mm v maxille a 0,7 mm v mandibule [9]. McNamara a kol. zhodnotili dlouhodobé změny v zubním oblouku u adolescentních pacientů léčených RME. Oproti kontrolní skupině byl nárůst perimetru horního zubního oblouku o 6 mm a dolního zubního oblouku o 4,5 mm. U horních molárů, prvních premolárů a špičáků se dosáhlo zvětšení šířky o 4,0; 4,2 a 2,5 mm. V mandibule u prvních molárů a špičáků 2,5 a 1,5 mm [37]. Yu a kol. potvrdili, že RME může rozšířit šířku zubního oblouku, dochází však k bukálnímu vyklonění zubu v laterálním úseku [41]. Podobné výsledky měli Nam a kol., poukazují však také na změnu alveolární kosti při vestibulárním vyklonění zubů [42].

Podle Akina a kol. se při RME mění i alveolární kost, jejich výsledky naznačují snížení tloušťky alveolární kosti a vznik měřitelných dehiscencí a fenestrací [43]. Baysal a kol. potvrdili sníženou tloušťku a výšku kosti po RME, nicméně po retenční fázi tyto změny nebyly statisticky signifikantní [44]. Domann a kol. ve studii krátkodobých změn po RME zaznamenali sníženou tloušťku bukální kosti, signifikantní nárůst mezimolárové a mezipremolárové vzdálenosti a zvýšenou tendenci ke sklonu zubů v laterálním úseku chrupu [45].

Tab. 2 Metody studií dentálních změn po rychlé maxilární expanzi
Tab. 2 *Methods of studies of dental changes after rapid maxillary expansion*

| Autor | Vzorek | Kontrolní skupina | Chybovost měření | Hodnocení |
|----------------------|--|--------------------|---|-------------------------|
| McNamra a kol. [37] | 61 žen a 51 mužů, průměrný věk 12 let a 2 měsíce | 24 mužů a 17 dívek | měření 0,002–0,06 mm; molárový sklon 0,3 stupně | zubní modely |
| Handelman a kol. [9] | 47 dospělých (19 mužů a 28 žen) a 47 dětí (18 chlapců a 29 dívek) | 21 mužů a 31 žen | neudává | zubní modely |
| Baccetti a kol. [38] | 25 žen a 17 mužů (seřazení podle skeletálního věku) | 9 žen a 11 mužů | 0,7; SD 0,3 mm | zadopřední snímky lebky |
| Garib a kol. [39] | 11 mužů a 14 žen | 13 mužů a 13 žen | <0,5°; <0,5 mm | kefalometrický snímek |

RESORPCE KOŘENE

Incidence resorpcí se liší mezi studii kvůli variabilitě a možným zkreslujícím hodnotícím technikám [46]. Jedna z CBCT studií na 152 pacientech s malokluzí v první třídě poukázala, že až u 91 procent všech zubů se objevily malé známky zkrácení kořene po dokončení ortodontické léčby [47]. Navíc k ortodontickým silám jsou použity síly ortopedické ke korekci transverzální deficiencie, které jsou schopny vyvolat značný bukální sklon laterálních zubů [20, 21, 48, 49]. Studie ukazují, že nejvíce bukálně orientované síly produkují nejvíce resorpcí [50, 51]. Průběh, jak RME léčba spoléhá na přenos velkých sil na maxillu přes kotevní zuby a resorpce těchto zubů, je dobře zdokumentován na histologickém výzkumu [52]. Tradičně se pozorovaly resorpce na premolárech, které jsou extrahovány po dokončení RME léčby jako součást individuálního léčebného plánu. Možná variabilita v kořenové morfologii a anatomii způsobuje komplikace v histologickém výzkumu kořenové resorpce [53, 54]. Předpokládá se, že pacienty ohrožené závažnou apikální resorpcí kořene lze identifikovat podle množství resorpce v počátečních fázích léčby pomocí konvenční dvourozměrné zobrazovací techniky [55]. Bez ohledu na projekční geometrii, konvenční zobrazovací přístroje nejsou vhodné ke kvantitativnímu hodnocení a demonstraci kořenové resorpce [56, 57]. Studie porovnávající 2D a 3D zobrazení při apikální resorpci hovoří ve prospěch trojrozměrného zobrazení [57, 58]. CBCT nabízí možnost 3D hodnocení in vivo bez projekčních chyb. Ve studii Castra a kol., vyšetřující frekvenci kořenové resorpce během ortodontické léčby, se ukázalo, že většina resorpcí se týkala kořenů řezáků, distálních kořenů prvních dolních a horních molárů [59]. Akyalcin a kol. ve studii hodnotili resorpci a povrch zubu při léčbě RME za pomoci CBCT. Resorpce se objevila nejvíce u premolárů a molárů, primárně u apexů bukálních koře-

nů v průměru 0,36–0,52 mm. To patrně vysvětluje větší působení sil bukálním směrem během RME [60]. Podobné výsledky naměřili Akin a kol. s největší mírou resorpce během RME u prvních horních molárů a druhých horních premolárů [43]. Dindaroglu a kol. hodnotili také míru resorpce, aplikované síly během RME ovlivnily resorpci ve stejném rozsahu u horních premolárů a prvního horního moláru. Po šestiměsíční retenční fázi nezaznamenali další signifikantní resorpční změny [61].

ZÁVĚR

RME je historicky ověřená metoda, při níž dosáhneme primárně rozšíření patrového švu u mladších jedinců. RME neovlivňuje pouze patrový šev, ale ovlivněny jsou i přilehlé struktury maxilly. Skeletální složka RME je do jedné poloviny samotné expanze, zbytek připadá složce dentální, jež zahrnuje změnu mezimolárové vzdálenosti. Rizikem je možná resorpce kořenů zubů, k níž může dojít i na bukální alveolární kosti. Při expanzi dochází rovněž k bukálnímu sklonu zubů. Signifikantní skeletální změny jsou v oblasti nosní dutiny, kde může být pozitivně ovlivněna průchodnost vzduchu při snížení rezistence vzduchu při dýchání. Další měřitelné skeletální změny probíhají v oblasti perimaxilárních struktur, sychondrůz nebo očnice.

**Podpořeno projektem
Ministerstva zdravotnictví
koncepčního rozvoje výzkumné
organizace 00064203 FN MOTOL.**

Obrázky jsou publikovány
s písemným souhlasem pacienta.

MDDr. Adam Nocar

Stomatologická klinika dětí a dospělých
2. LF UK a FN Motol
V Úvalu 841
150 06 Praha 5
e-mail: adam.nocar@fnmotol.cz

LITERATURA

- 1. Angelieri F, Franchi L, Cevidanes LH, Bueno-Silva B, McNamara JA Jr.**
Prediction of rapid maxillary expansion by assessing the maturation of the midpalatal suture on cone beam CT. *Dent Press J Orthod.* 2016; 21(6): 115–125.
- 2. Lagravère MO, Ling CP, Woo J, Harzer W, Major PW, Carey JP.**
Transverse, vertical, and anterior-posterior changes between tooth-anchored versus Dresden bone-anchored rapid maxillary expansion 6 months post-expansion: A CBCT randomized controlled clinical trial. *Int Orthod.* 2020; 18(2): 308–316.
- 3. Büyükcavuş MH.**
Alternate Rapid Maxillary Expansion and Constriction (Alt-RAMEC) protocol: A comprehensive literature review. *Turk J Orthod.* 2019; 32(1): 47–51.
- 4. Buck LM, Dalci O, Darendeliler MA, Papadopoulou AK.**
Effect of surgically assisted rapid maxillary expansion on upper airway volume: A systematic review. *J Oral Maxillofac Surg.* 2016; 74(5): 1025–1043.
- 5. Angell EC.**
Treatment of irregularity of the permanent or adult teeth. *Dental Cosmos.* 1860; 1: 540–544.
- 6. Hartono N, Soegiharto BM, Widayati R.**
The difference of stress distribution of maxillary expansion using rapid maxillary expander (RME) and maxillary skeletal expander (MSE) – a finite element analysis. *Prog Orthod.* 2018; 19(1): 33. doi: 10.1186/s40510-018-0229-x
- 7. Dogra N, Sidhu MS, Dabas A, Grover S, Gupta M.**
Cone-beam computed tomography evaluation of dental, skeletal, and alveolar bone changes associated with bonded rapid maxillary expansion. *J Indian Orthod Soc* 2016; 50(1): 19–25.
- 8. Kamínek M et al.**
Ortodoncie. 1. vydání. Praha: Galén; 2014, 200–201.
- 9. Handelman CS, Wang L, BeGole EA, Haas AJ.**
Nonsurgical rapid maxillary expansion in adults: report on 47 cases using the Haas expander. *Angle Orthod.* 2000; 70(2): 129–144.
- 10. Camporesi M, Franchi L, Doldo T, Defraia E.**
Evaluation of mechanical properties of three different screws for rapid maxillary expansion. *Biomed Eng Online.* 2013; 12: 128. doi: 10.1186/1475-925X-12-128
- 11. Chang JY, McNamara JA Jr, Herberger TA.**
A longitudinal study of skeletal side effects induced by rapid maxillary expansion. *Am J Orthod Dentofacial Orthop.* 1997; 112(3): 330–337.
- 12. Pinheiro FH, Garib DG, Janson G, Bombonatti R, de Freitas MR.**
Longitudinal stability of rapid and slow maxillary expansion. *Dent Press J Orthod.* 2014; 19(6): 70–77.
- 13. Kumar M, Shanavas M, Sidappa A, Kiran M.**
Cone beam computed tomography – know its secrets. *J Int Oral Health.* 2015; 7(2): 64–68.
- 14. Baccetti T, Franchi L, Cameron CG, McNamara JA Jr.**
Treatment timing for rapid maxillary expansion. *Angle Orthod.* 2001; 71(5): 343–350.
- 15. Garib DG, Henriques JF, Carvalho PE, Gomes SC.**
Longitudinal effects of rapid maxillary expansion. *Angle Orthod.* 2007; 77(3): 442–448.
- 16. Schauseil M, Ludwig B, Zorkun B, Hellak A, Korbmacher-Steiner H.**
Density of the midpalatal suture after RME treatment – a retrospective comparative low-dose CT-study. *Head Face Med.* 2014; 20: 10–18. doi: 10.1186/1746-160X-10-18
- 17. Leonardi R, Sicurezza E, Cutrera A, Barbato E.**
Early post-treatment changes of circumaxillary sutures in young patients treated with rapid maxillary expansion. *Angle Orthod.* 2011; 81(1): 36–41.
- 18. Lione R, Ballanti F, Franchi L, Baccetti T, Cozza P.**
Treatment and posttreatment skeletal effects of rapid maxillary expansion studied with low-dose computed tomography in growing subjects. *Am J Orthod Dentofacial Orthop.* 2008; 134(3): 389–392.
- 19. Ballanti F, Lione R, Baccetti T, Franchi L, Cozza P.**
Treatment and posttreatment skeletal effects of rapid maxillary expansion investigated with low-dose computed tomography in growing subjects. *Am J Orthod Dentofacial Orthop.* 2010; 138(3): 311–317.
- 20. Weissheimer A, de Menezes LM, Mezomo M, Dias DM, de Lima EM, Rizzato SM.**
Immediate effects of rapid maxillary expansion with Haas-type and hyrax-type expanders: a randomized clinical trial. *Am J Orthod Dentofacial Orthop.* 2011; 140(3): 366–376.
- 21. Christie KF, Boucher N, Chung CH.**
Effects of bonded rapid palatal expansion on the transverse dimensions of the maxilla: a cone-beam computed tomography study. *Am J Orthod Dentofacial Orthop.* 2010; 137(4): 79–85.
- 22. Alyessary AS, Othman SA, Yap AUJ, Radzi Z, Rahman MT.**
Effects of non-surgical rapid maxillary expansion on nasal structures and breathing: A systematic review. *Int Orthod.* 2019; 17(1): 12–19.
- 23. Wertz RA.**
Changes in nasal airflow incident to rapid maxillary expansion. *Angle Orthod.* 1968; 38(1): 1–11.
- 24. Hershey HG, Stewart BL, Warren DW.**
Changes in nasal airway resistance associated with rapid maxillary expansion. *Am J Orthod.* 1976; 69(3): 274–284.
- 25. Doruk C, Sökücü O, Biçakçı AA, Yılmaz U, Tas F.**
Comparison of nasal volume changes during rapid maxillary expansion using acoustic rhinometry and computed tomography. *Eur J Orthod.* 2007; 29(3): 251–255.
- 26. Palaisa J, Ngan P, Martin C, Razmus T.**
Use of conventional tomography to evaluate changes in the nasal cavity with rapid palatal expansion. *Am J Orthod Dentofacial Orthop.* 2007; 132(4): 458–466.
- 27. Oliveira De Felipe NL, Da Silveira AC, Viana G, Kusnoto B, Smith B, Evans CA.**
Relationship between rapid maxillary expansion and nasal cavity size and airway resistance: short- and long-term effects. *Am J Orthod Dentofacial Orthop.* 2008; 134(3): 370–382.
- 28. Matsumoto MA, Itikawa CE, Valera FC, Faria G, Anselmo-Lima WT.**
Long-term effects of rapid maxillary expansion on nasal area and nasal airway resistance. *Am J Rhinol Allergy.* 2010; 24(2): 161–165.
- 29. Langer MR, Itikawa CE, Valera FC, Matsumoto MA, Anselmo-Lima WT.**
Does rapid maxillary expansion increase nasopharyngeal space and improve nasal airway resistance? *Int J Pediatr Otorhinolaryngol.* 2011; 75(1): 122–125.
- 30. Cordasco G, Nucera R, Fastuca R, Matarese G, Lindauer SJ, Leone P, Manzo P, Martina R.**
Effects of orthopedic maxillary expansion on nasal cavity size in growing subjects: a low dose computer tomography clinical trial. *Int J Pediatr Otorhinolaryngol.* 2012; 76(11): 1547–1551.
- 31. Itikawa CE, Valera FCP, Matsumoto MAN, Lima WTA.**
Effect of rapid maxillary expansion on the dimension of the nasal cavity and on facial morphology assessed by acoustic rhinometry and rhinomanometry. *Dent Press J Orthod.* 2012; 17(4): 129–133.
- 32. Chang Y, Koenig LJ, Pruszynski JE, Bradley TG, Bosio JA, Liu D.**
Dimensional changes of upper airway after rapid maxillary expansion: a prospective cone-beam computed tomography study. *Am J Orthod Dentofacial Orthop.* 2013; 143(4): 462–470.

- 33. Leonardi R, Cutrera A, Barbato E.** Rapid maxillary expansion affects the speno-occipital synchondrosis in youngsters. A study with low-dose computed tomography. *Angle Orthod.* 2010; 80(1): 106–110.
- 34. Sicurezza E, Palazzo G, Leonardi R.** Three-dimensional computerized tomographic orbital volume and aperture width evaluation: a study in patients treated with rapid maxillary expansion. *Oral Surg Oral Med Oral Pathol Oral Radiol Endod.* 2011; 111(4): 503–507.
- 35. Lo Giudice A, Rustico L, Ronsivale V, Nicotra C, Lagravère M, Grippaudo C.** Evaluation of the changes of orbital cavity volume and shape after tooth-borne and bone-borne rapid maxillary expansion (RME). *Head Face Med.* 2020; 16(1): 21. doi: 10.1186/s13005-020-00235-1
- 36. Agarwal A, Mathur R.** Maxillary expansion. *Int J Clin Pediatr Dent.* 2010; 3(3): 139–146.
- 37. McNamara JA Jr, Baccetti T, Franchi L, Herberger TA.** Rapid maxillary expansion followed by fixed appliances: a long-term evaluation of changes in arch dimensions. *Angle Orthod.* 2003; 73(4): 344–353.
- 38. Baccetti T, Franchi L, Cameron CG, McNamara JA Jr.** Treatment timing for rapid maxillary expansion. *Angle Orthod.* 2001; 71(5): 343–350.
- 39. Garib DG, Henriques JF, Janson GP.** Longitudinal cephalometric appraisal of rapid maxillary expansion effects. *Rev Dental Press Ortod Ortop Facial* 2001; 6(1): 17–30.
- 40. Cozza P, Giancotti A, Petrosino A.** Rapid palatal expansion in mixed dentition using a modified expander: a cephalometric investigation. *J Orthod.* 2001; 28(2): 129–134.
- 41. Yu YL, Tang GH, Gong FF, Chen LL, Qian YF.** A comparison of rapid palatal expansion and Damon appliance on non-extraction correction of dental crowding. *Shanghai Kou Qiang Yi Xue.* 2008; 17(3): 237–242.
- 42. Nam HJ, Gianoni-Capenakas S, Major PW, Heo G, Lagravère MO.** Comparison of skeletal and dental changes obtained from a tooth-borne maxillary expansion appliance compared to the damon system assessed through a digital volumetric imaging: a randomized clinical trial. *J Clin Med.* 2020; 9(10): 3167. doi: 10.3390/jcm9103167
- 43. Akin M, Baka ZM, Ileri Z, Basciftci FA.** Alveolar bone changes after asymmetric rapid maxillary expansion. *Angle Orthod.* 2015; 85(5): 799–805.
- 44. Baysal A, Uysal T, Veli I, Ozer T, Karadede I, Hekimoglu S.** Evaluation of alveolar bone loss following rapid maxillary expansion using cone-beam computed tomography. *Korean J Orthod.* 2013; 43(2): 83–95.
- 45. Domann CE, Kau CH, English JD, Xia JJ, Souccar NM, Lee RP.** Cone beam computed tomography analysis of dentoalveolar changes immediately after maxillary expansion. *Orthodontics (Chic.)*. 2011; 12(3): 202–209.
- 46. Artun J, Van't Hullenaar R, Doppel D, Kuijpers-Jagtman AM.** Identification of orthodontic patients at risk of severe apical root resorption. *Am J Orthod Dentofacial Orthop.* 2009; 135(4): 448–455.
- 47. Lund H, Gröndahl K, Hansen K, Gröndahl HG.** Apical root resorption during orthodontic treatment. A prospective study using cone beam CT. *Angle Orthod.* 2012; 82(3): 480–487.
- 48. Ghoneima A, Abdel-Fattah E, Eraso F, Fardo D, Kula K, Hartsfield J.** Skeletal and dental changes after rapid maxillary expansion: a computed tomography study. *Aust Orthod J.* 2010; 26(2): 141–148.
- 49. Lione R, Franchi L, Cozza P.** Does rapid maxillary expansion induce adverse effects in growing subjects? *Angle Orthod.* 2013; 83(1): 172–182.
- 50. Paetyangkul A, Türk T, Elekdağ-Türk S, Jones AS, Petocz P, Cheng LL, Darendeliler MA.** Physical properties of root cementum: Part 16. Comparisons of root resorption and resorption craters after the application of light and heavy continuous and controlled orthodontic forces for 4, 8, and 12 weeks. *Am J Orthod Dentofacial Orthop.* 2011; 139(3): 279–284.
- 51. Oh C, Türk T, Elekdağ-Türk S, Jones AS, Petocz P, Cheng LL, Darendeliler MA.** Physical properties of root cementum: Part 19. Comparison of the amounts of root resorption between the right and left first premolars after application of buccally directed heavy orthodontic tipping forces. *Am J Orthod Dentofacial Orthop.* 2011; 140(1): 49–52.
- 52. Langford SR, Sims MR.** Root surface resorption, repair, and periodontal attachment following rapid maxillary expansion in man. *Am J Orthod.* 1982; 81(2): 108–115.
- 53. Chan EK, Darendeliler MA.** Exploring the third dimension in root resorption. *Orthod Craniofac Res.* 2004; 7(2): 64–70.
- 54. Baysal A, Karadede I, Hekimoglu S, Ucar F, Ozer T, Veli I, Uysal T.** Evaluation of root resorption following rapid maxillary expansion using cone-beam computed tomography. *Angle Orthod.* 2012; 82(3): 488–494.
- 55. Artun J, Van't Hullenaar R, Doppel D, Kuijpers-Jagtman AM.** Identification of orthodontic patients at risk of severe apical root resorption. *Am J Orthod Dentofacial Orthop.* 2009; 135(4): 448–455.
- 56. Ericson S, Kuroi J.** Incisor root resorptions due to ectopic maxillary canines imaged by computerized tomography: a comparative study in extracted teeth. *Angle Orthod.* 2000; 70(4): 276–283.
- 57. Dudic A, Giannopoulou C, Martinez M, Montet X, Kiliariadis S.** Diagnostic accuracy of digitized periapical radiographs validated against micro-computed tomography scanning in evaluating orthodontically induced apical root resorption. *Eur J Oral Sci.* 2008; 116(5): 467–472.
- 58. Alqerban A, Jacobs R, Fieuws S, Willems G.** Comparison of two cone beam computed tomographic systems versus panoramic imaging for localization of impacted maxillary canines and detection of root resorption. *Eur J Orthod.* 2011; 33(1): 93–102.
- 59. Castro IO, Alencar AH, Valladares-Neto J, Estrela C.** Apical root resorption due to orthodontic treatment detected by cone beam computed tomography. *Angle Orthod.* 2013; 83(2): 196–203.
- 60. Akyalcin S, Alexander SP, Silva RM, English JD.** Evaluation of three-dimensional root surface changes and resorption following rapid maxillary expansion: a cone beam computed tomography investigation. *Orthod Craniofac Res.* 2015; 18(1): 117–126.
- 61. Dindaroğlu F, Doğan S.** Evaluation and comparison of root resorption between tooth-borne and tooth-tissue borne rapid maxillary expansion appliances: A CBCT study. *Angle Orthod.* 2016; 86(1): 46–52.