proLékaře.cz | 1.5.2025

HISTOLOGICKÉ VYŠETŘENÍ PODJAZYKOVÉ UZDIČKY U PACIENTŮ S ANKYLOGLOSIÍ

Původní práce – klinická studie

HISTOLOGICAL EXAMINATION OF THE LINGUAL FRENULUM IN PATIENTS WITH ANKYLOGLOSSIA

Original article – clinical study

English fulltext: www.prolekare.cz

Hilbertová S.[1], Dostálová T.[1], Michálek J.[2], Hliňáková P.[1]
[1]Stomatologická klinika dětí a dospělých, 2. lékařská fakulta Univerzity Karlovy a Fakultní nemocnice Motol, Praha
[2]Ústav klinické a molekulární patologie, Lékařská fakulta Univerzity Palackého a Fakultní nemocnice, Olomouc

SOUHRN

Úvod a cíl: Krátká podjazyková uzdička nebo také ankyloglosie je vrozená vada charakterizovaná krátkým jazykovým frenulem, které lze definovat omezením pohybu jazyka, a tím ovlivněním jeho funkce. Přesná příčina ankyloglosie není známa. Prevalence se pohybuje kolem 7 % u mužů a 4 % u žen. Ankyloglosie je uváděna jako příčina obtíží při kojení. Dále způsobuje řečové a artikulační obtíže, může být jednou z příčin špatné ústní hygieny a často nedovoluje pacientovi hrát na dechové nástroje. Cílem studie bylo v klinickém, anatomickém i histologickém obrazu posoudit indikaci k výkonu, chirurgický pracovní postup i jeho možnou invazivitu vzhledem k rehabilitaci vazivové jizvy.

Materiál a metodika: Soubor obsahoval 13 celkově zdravých pacientů s ankyloglosií – sedm dívek a šest chlapců s průměrným věkem v době chirurgického výkonu 8,3 let. Byl podepsán informovaný souhlas o účasti v naší studii v souladu s Helsinskou deklarací. Anonymita získaných údajů byla přísně dodržována. Souhlas ke studii byl získán od etické komise 2. lékařské fakulty UK a Fakultní nemocnice Motol.

Pro vlastní provedení výkonu byla vždy použita jazyková frenulektomie pomocí skalpelu. Pacienti i jejich rodiče byli poučeni o typu a charakteru operačního výkonu tak, aby byla docílena co nejlepší spolupráce. Byla aplikována lokální anestezie, 1–2 ml Supracainu. Poté bylo podjazykové frenulum proťato skalpelem, aby došlo k uvolnění špičky jazyka. Následně byly uvolněny a mobilizovány měkké tkáně v okolí podjazykové uzdičky a zkontrolována pohyblivost jazyka. Po revizi a toaletě rány byla provedena sutura vstřebatelným materiálem.

Výsledky: Histologické vyšetření bylo prováděno pomocí optického mikroskopu Olympus CH30. Hodnocen byl typ povrchového krycího epitelu, jeho tloušťka (zvětšení 100×), zastoupení fibrózy, cévních a nervových struktur, zánětlivých elementů, a zejména přítomnost příčně pruhované svaloviny, kde v případě její přítomnosti byl posuzován její procentuální podíl z celého vzorku.

Závěr: Ve studii bylo klinicky prokázáno, že hlavní indikací k výkonu byly u starších dětí fonační a artikulační obtíže. Jazyková frenulektomie pomocí skalpelu byla podle klinického i histologického obrazu metodou velmi šetrnou, optimální byl předškolní věk dítěte, který již umožňoval snadnou rehabilitaci vazivové jizvy. Optimem je tedy včasný chirurgický zákrok, po kterém následuje funkční rehabilitace jazyka následovaná logopedií. Při histologickém vyšetření podjazykového frenula jsme prokázali přítomnost dlaždicového epitelu s povrchovou parakeratózou nebo bez ní, fibrózní tkáně, příčně pruhované svaloviny, nervů a cév.

Klíčová slova: stomatologie, podjazyková uzdička, ankyloglosie, anatomie, histologie, terapie

SUMMARY

Introduction and aim: Tongue-tie or ankyloglossia is a congenital anomaly characterized by a short lingual frenulum which can be defined as restriction of tongue movement and thus impact on function. The exact cause of ankyloglossia is unknown. Prevalence varies in 7% of men and 4% of women. Tongue-tie is reported to be the cause of breastfeeding difficulties. It also causes speech and articulation problems, can be one of the causes of poor oral hygiene and often does not allow the patient to play wind instruments. The aim of the study was to assess in the clinical, anatomical and histological image, the indication for the surgical procedure, and the possible invasiveness with respect to the following rehabilitation of tongue movement.

Material and methods: The group included 13 generally healthy patients with ankyloglossia – seven girls, and six boys – with mean age at the time of surgery of 8.3 years. An informed consent to participate in our study was signed in accordance with the Declaration of Helsinki. The anonymity of the data obtained was strictly

proLékaře.cz | 1.5.2025

observed. Approval for the study was obtained from the Ethics Committee of the 2nd Medical Faculty of Charles University and the Motol University Hospital. Tongue frenulectomy using a scalpel was always used for the procedure itself. Patients and parents were instructed on the type and nature of surgery in order to achieve the greatest possible cooperation. Local anesthesia was applied, 1–2 ml of Supracain. The sublingual frenulum was then cut with a scalpel to release the tip of the tongue. Soft tissues around the sublingual bridle were loosened and mobilized, and tongue mobility was checked. After wound revision and toilet, suturing was performed with absorbable material.

Results: Histological evaluation was performed using an optical microscope Olympus CH30. The type of superficial covering epithelium, its thickness (magnification 100×), the proportion of fibrosis, vascular and nerve structures, inflammatory elements and especially the presence of striated muscle were evaluated and calculated.

Conclusion: In the study it was clinically proven that the main indication for treatment were speech and articulation difficulties of older children. Tongue frenulectomy using a scalpel was clinically and histologically a very gentle method, the preschool age of the child was optimal, which already allowed easy rehabilitation of the fibrous scar. As we have shown, the optimum is early surgery, followed by functional rehabilitation of the tongue and then by speech therapy. During the histological examination of a lingual frenulum we proved a presence of the squamous epithelium which can be also parakeratotic, fibrous tissue, striated muscle, nerves and blood vessels.

Key words: dentistry, tongue-tie, ankyloglossia, anatomy, histology, treatment

Hilbertová S, Dostálová T, Michálek J, Hliňáková P.
Histologické vyšetření podjazykové uzdičky u pacientů s ankyloglosií.
Čes stomatol Prakt zubní lék. 2022; 122(1): 4–10. doi 10.51479/cspzl.2022.001

ÚVOD

Podjazyková uzdička (linguální frenulum) je záhyb sliznice – slizniční řasa, která spojuje ústní spodinu se středovou linií spodní části jazyka, a tak pomáhá stabilizovat základnu jazyka s jeho špičkou [1, 2]. Krátká podjazyková uzdička (tongue-tie, ankyloglossia) je stav, kdy je tato slizniční řasa připevněna blízko špičky jazyka a může být buď příliš krátká, nebo neobvykle pevná a silná, a způsobuje tak omezený pohyb jazyka [3]. Přesná příčina ankyloglosie není známa. Prevalence na základě 15 studií s 24 536 pacienty byla 7 % u mužů a 4 % u žen [4]. Tato data potvrzují i údaje z naší literatury, kdy incidence kolísá od 0,02 do 4,8 % a výskyt krátké podjazykové uzdičky pozorujeme třikrát častěji u chlapců než u dívek [5]. Přesná etiopatogeneze je nejasná, předpokládá se role GPCR (G protein-coupled receptor) a také genetika zde může hrát svoji úlohu [6, 7]. Další studie uvádějí, že alterace linguálního frenula mohou být způsobeny mutacemi v T-box genu, děděnými jako autozomálně dominantní znak s neúplnou penetrací. V převážné většině se vyskytuje samostatně, vzácně jako součást některých syndromů (Smithův-Lemliho-Opitzův syndrom, Beckwithův-Wiedemannův syndrom, Simpsonův-Golabiho-Behmelův syndrom, akrofaciální dysostóza, rozštěp patra vázaný na X chromozom) [8].

Ankyloglosie je uváděna jako příčina obtíží při kojení. Dítě není schopno přisát se k prsu matky, s tím souvisí neprospívání v kojeneckém věku a může vést k ukončení kojení [9]. Dále způsobuje řečové a artikulační obtíže [5]. Krátká podjazyková uzdička může být jednou z příčin špatné ústní hygieny a často nedovoluje pacientovi hrát na dechové nástroje [1].

VÝVOJ A ANATOMIE JAZYKA A FRENULA

Jazyk je dynamický orgán, který ovlivňuje dýchání, řeč, kojení a polykání, a tím hraje zásadní roli ve vývoji obličeje. Intrauterinně je růst jazyka veden směrem dopředu linguálním frenulem připevněným ke spodině dutiny ústní a k ventrálnímu povrchu jazyka. Během fetálního vývoje tak linguální frenulum vytváří rovnováhu mezi jazykem, svaly rtů a rostoucími obličejovými kostmi [10]. Jazyk je při narození krátký a hrot není zcela vyvinut, v průběhu růstu se prodlužuje a zužuje směrem k apexu a úpon frenula často ustupuje do nižší polohy. Tvoří se během čtvrtého týdne gestace ve dvou částech, které se pohybují mediálně, aby se spojily s tuberculum impar a vytvořily přední dvě třetiny jazyka.

Frenulum může mít různé tvary – může být dlouhé, krátké, tenké nebo silné. Nedávné studie uvádějí, že anatomické variace jazykového frenula lze odůvodnit perzistencí sublinguální tkáně, která během embryonálního vývoje nepodstoupila apoptózu („programovanou buněčnou smrt" sloužící k eliminaci nepotřebných či poškozených buněk) a může být příčinou omezení pohybu jazyka.

proLékaře.cz | 1.5.2025

Linguální frenulum je při narození obvykle prodlouženo a dosahuje až k apexu. Poté ustupuje v důsledku růstu během prvních šesti měsíců a tento proces pokračuje až do šesti let života [11].

HISTOLOGICKÝ OBRAZ

Z anatomického a fyziologického hlediska je podjazyková uzdička dynamická struktura tvořená záhybem střední čáry ve vrstvě fascie, která je vložena ve vnitřním oblouku dolní čelisti a tvoří ústní strukturu podobnou membráně. Histologicky byla zkoumána ve formě mikrodisekce jazykového frenula a spodiny úst při pitvě devíti dospělých jedinců [10]. Bylo prokázáno, že pojivové tkáně podjazykové uzdičky jsou převážně tvořeny vrstvou fascie; méně často centrální slizniční řasou. Byl popsán dlaždicový epitel pokrývající frenulum, který přímo pokračuje do epitelu spodiny ústní dutiny a ventrálního povrchu jazyka. Vlákna pojivové tkáně přecházela diagonálně k podélné ose frenula a vytvářela kostru podobnou lešení. V roce 2014 Martinelli a kol. analyzovali vzorky frenul vyříznutých během operace u sedmi dětí do čtyř let věku [12]. V některých vzorcích byla identifikována také svalová vlákna. Ve všech vzorcích převládala kolagenová vlákna I. typu. Kolagenová vlákna III. typu byla obvykle umístěna v blízkosti epitelu a kolem krevních cév. Rovněž byla zaznamenána variabilita v hojnosti a umístění elastických vláken. Umístění, velikost a orientace bioptických vzorků nebyly uvedeny, a proto nebylo možné vyvodit žádné závěry ohledně struktury nebo morfologie frenula. Podle další studie mělo frenulum s ankyloglosií významné množství příčně pruhovaných vláken kosterního svalstva [13]. To může být způsobeno zapletením kolagenových a elastických vláken sliznice se svalovými vlákny musculus genioglossus. U všech typů linguálního frenula byla detekována vysoká koncentrace kolagenu typu I, který je odolný vůči tahu, proto nemusí být rehabilitace jazyka účinná k prodloužení jazykového frenula [12].

KLINICKÝ OBRAZ

Ankyloglosie může být asymptomatická, nebo může způsobovat omezení pohybu jazyka. Pacienti postižení touto vrozenou vývojovou vadou nejsou schopni jazykem dostatečně vykonávat pohyby do stran, vypláznout jazyk, nemohou si olíznout horní ret či patro. Za jedny z nejzávažnějších komplikací příliš těsného připojení jazyka považujeme poruchy příjmu potravy během kojení a s tím související neprospívání v kojeneckém věku. Dále sem řadíme řečové a artikulační obtíže a popsány byly i deformace dolních řezáků, gingivální recesy a malokluze. Vada není příčinou opožděného vývoje řeči, ale způsobuje problémy s vyslovováním některých hlásek, zejména T, D, Z, S, H, N, L. Pozměněný vzorec žvýkání a polykání u jedinců s krátkou podjazykovou uzdičkou může dále ovlivňovat koordinaci žvýkacích svalů během řeči a vede k rozvoji návyků, jako je dýchání ústy, aerofagie a přední poloha jazyka [5]. Hooda a kol. popisují dvě dentální anomálie jako důsledek ankyloglosie – otevřený skus a mandibulární progenii [14]. Neschopnost dotknout se jazykem patra podporuje dál infantilní způsob polykání, což vede k rozvoji otevřeného skusu. Nedostatek volného pohybu jazyka nahoru a dozadu může mít za následek přehnané tlačení jazyka proti tělu mandibuly a způsobovat vývoj mandibulární progenie.

MOŽNOSTI TERAPIE

V současnosti existují dva základní typy výkonů – frenulotomie (pouhé protětí frenula) a frenulektomie (excize frenula). Frenulotomie se provádí u kojenců bez znecitlivění tkáně nebo ve slizniční anestezii pomocí nůžek, elektrokauteru nebo laseru [15]. Všechny metody jsou efektivní a bezpečné, avšak nejobvyklejší je konvenční frenulotomie pomocí nůžek nebo skalpelu [16]. Postup je snadný a levný, ale třetina pacientů v tomto věku vyžaduje reoperaci. Doporučuje se bezprostřední kojení po výkonu. U 96 % kojenců se po frenulotomii zlepšilo kojení do 48 hodin [1]. Frenulektomie je doporučována u dětí ve věku vyšším než dva roky. U mladších dětí se provádí v celkové anestezii, u starších v lokální anestezii. Nezbytná je rehabilitace jazyka po výkonu jako prevence jizvení. Je důležité mít na paměti, že pooperační jizva může způsobit horší klinický obraz, než byl ten původní. Správné zvládnutí ankyloglosie zahrnuje včasný a vhodný chirurgický zákrok následovaný logopedií, která přináší žádané výsledky [5, 12].

O vhodném věku pro terapii se hojně diskutuje. V novorozeneckém věku se provádí okamžitě, pokud jsou potíže s kojením, nebo poté až ve věku, kdy je dítě schopno rehabilitace jazyka. Nesprávně se výkon provádí okolo jednoho až dvou let u pacienta, který je bez subjektivních potíží, pouze s klinickými známkami ankyloglosie, jež byly zachyceny při preventivních prohlídkách praktického zubního lékaře nebo pediatra. Rozmanitost názorů na typy terapie a vhodný

proLékaře.cz | 1.5.2025

věk pro chirurgickou intervenci může být způsobena nedostatkem společných parametrů pro hodnocení, diagnostiku a nedostatkem hlubších znalostí o podjazykové uzdičce [13].

Ankyloglosie může být asymptomatická, nebo naopak může způsobovat omezení pohybu jazyka, proto cílem studie bylo posoudit ji v klinickém, anatomickém a histologickém obrazu.

MATERIÁL A METODIKA

Klinický soubor

Náš soubor obsahoval 13 celkově zdravých pacientů s ankyloglosií – sedm dívek a šest chlapců s průměrným věkem v době chirurgického výkonu 8,3 let. Jednalo se o pacienty dětského oddělení Kliniky zubního lékařství FN Olomouc a Stomatologické kliniky dětí a dospělých 2. LF UK a FN Motol. Zákonní zástupci pacientů podepsali informovaný souhlas o účasti v naší studii v souladu s Helsinskou deklarací. Anonymita získaných údajů byla přísně dodržována. Souhlas ke studii byl získán od etické komise 2. lékařské fakulty UK a Fakultní nemocnice Motol (EK-973IGA 1.12/11). Klinické údaje o pacientech zařazených do souboru shrnuje **tabulka 1**. Dva klinické vzorky nebyly histologicky zpracovány pro nehomogennost tkáně a byly vyloučeny z klinických i histologických výsledků.

Terapie

Pro vlastní provedení výkonu byla vždy použita jazyková frenulektomie pomocí skalpelu. Nejprve jsme pacienta i rodiče poučili o typu a charakteru operačního výkonu, tak abychom docílili co nejlepší spolupráce. Aplikovali jsme lokální anestezii, 1–2 ml Supracainu. Poté jsme proťali podjazykové frenulum skalpelem, aby došlo k uvolnění špičky jazyka. Dále jsme uvolnili a mobilizovali měkké tkáně v okolí podjazykové uzdičky a zkontrolovali, zda je jazyk volně pohyblivý. Po revizi a toaletě rány byla provedena sutura vstřebatelným materiálem Resorba 5/0. Postup chirurgického výkonu ukazuje **obrázek 1**.

Odběr vzorku a jeho transport a histologické zpracování

Vzorek jsme vložili do uzavíratelné lahvičky s 10% formalinem a transportovali ho do Ústavu klinické a molekulární patologie FN Olomouc. V laboratoři následovalo zpracování vzorků do tkáňových bločků a zalití do parafínu v následujících krocích:

1. Dehydratace – odvodnění fixovaných vzorků vzestupnou řadou etanolu (50%, 70%, 90%, 96%, 100%), každá lázeň alkoholu trvala dvě až šest hodin.
2. Projasnění – vytěsnění alkoholu xylenem.
3. Prosycení – rozpuštěným parafínem (bod tání 56 °C); provádí se v termostatu: parafínová lázeň v délce 3×6 hodin.
4. Vlastní zalití – do komůrek se nalije rozpuštěný parafín a do něj se vloží tkáňové vzorky.

Komůrky byly rychle ochlazeny ponořením do studené vody. Parafínové bločky se po vynětí z komůrek zbavily přebytku parafínu a byly připraveny ke krájení pomocí mikrotomu.

Řezy tkáně na podložních sklíčkách byly následně barveny pomocí základního barvení hematoxylin-eozin (HE), které sestává z následujících kroků:

Tab. 1 Klinické údaje o pacientech s ankyloglosií, kteří podstoupili chirurgickou excizi sublinguálního frenula
Tab. 1 *Clinical data of patients with ankyloglossia who underwent surgical excision of the sublingual frenulum*

Pacient	Věk v době výkonu (roky)	Pohlaví	Indikace k výkonu – artikulační obtíže	Velikost odebraného vzorku (mm)
1	11	Ž	√	4×2×2
2	12,5	M	√	2
3	5,5	M	√	3
4	10	Ž	√	6×3×2
5	6	M	√	2
6	6	Ž	√	3
7	15	M	√	3
8	5,5	Ž	√	3
9	4,5	M	√	2
10	11,5	Ž	√	2
11	6	Ž	√	3

proLékaře.cz | 1.5.2025

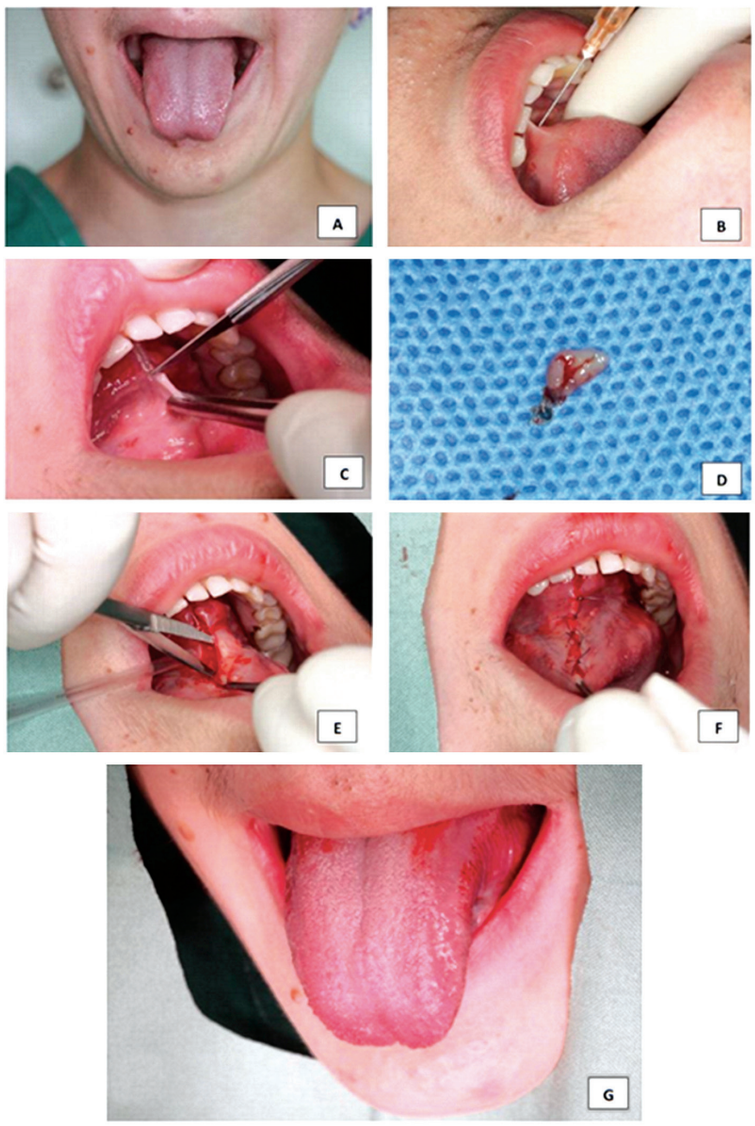

Obr. 1
Frenulektomie u celkově zdravého 15letého chlapce:
A – výchozí stav plazení jazyka, tvar srdíčka,
B – aplikace lokální anestezie Supracain 1 ml,
C – chirurgická excize pomocí skalpelu,
D – vyťaté frenulum,
E – uvolnění a mobilizace okolních tkání,
F – sutura rány vstřebatelným materiálem Resorba 5/0,
G – plazení jazyka bezprostředně po chirurgickém výkonu

Fig. 1
Frenulectomy in healthy 15-year-old boy:
***A** – initial state of tongue protrusion, heart shape,*
***B** – application of local anesthesia Supracain 1 ml,*
***C** – surgical excision using a scalpel,*
***D** – excised frenulum,*
***E** – release and mobilization of surrounding tissues,*
***F** – wound suture with absorbable material Resorba 5/0,*
***G** – protrusion of tongue immediately after surgery*

1. Deparafinace a zavodnění:
   Řezy se zbavily parafínu před barvením ve vodných roztocích xylenem a rehydrovaly sestupnou alkoholovou řadou.
2. Vlastní barvení: Odparafínované a zavodněné řezy se barvily nejprve roztokem hematoxylinu 3–10 minut. Následoval oplach ve vodě, tzv. diferenciace v kyselém etanolu, praní v tekoucí vodě pět minut. Poté bylo provedeno barvení eozinem 1–3 minuty a oplach v destilované vodě.
3. Odvodnění a projasnění se realizovalo vzestupnou alkoholovou řadou xylenu (96% až 100%).
4. Montování nabarvených řezů:
   Montovacím médiem byla průhledná látka Solakryl s vysokým indexem lomu (Solakryl BMK, výrobce Lučební závody Draslovka, a.s., Kolín, ČR). Kapka montovacího média se aplikovala na preparát na podložním skle, na něj se přiložilo krycí sklíčko. Hotový preparát se vložil do termostatu (37 °C), kde zaschnul v montovacím médiu.

Následovalo histopatologické vyšetření patologem s posouzením vybraných sledovaných parametrů. Histologické hodnocení bylo prováděno v optickém mikroskopu Olympus CH30 (výrobce Olympus Optical CO, LTD, 2-43-2, Hatagaya, Shibuya, Tokyo, Japan). Hodnocen byl typ povrchového krycího epitelu, jeho tloušťka (pomocí okulárového měřítka při zvětšení 100×), přítomnost fibrózy, cévních a nervových struktur, zánětlivých elementů, a zejména přítomnost příčně pruhované svaloviny, kde v případě její přítomnosti byl hodnocen její procentuální podíl z celého vzorku (velikost svaloviny/velikost celého vzorku × 100; hodnoceno při zvětšení 100×).

proLékaře.cz | 1.5.2025

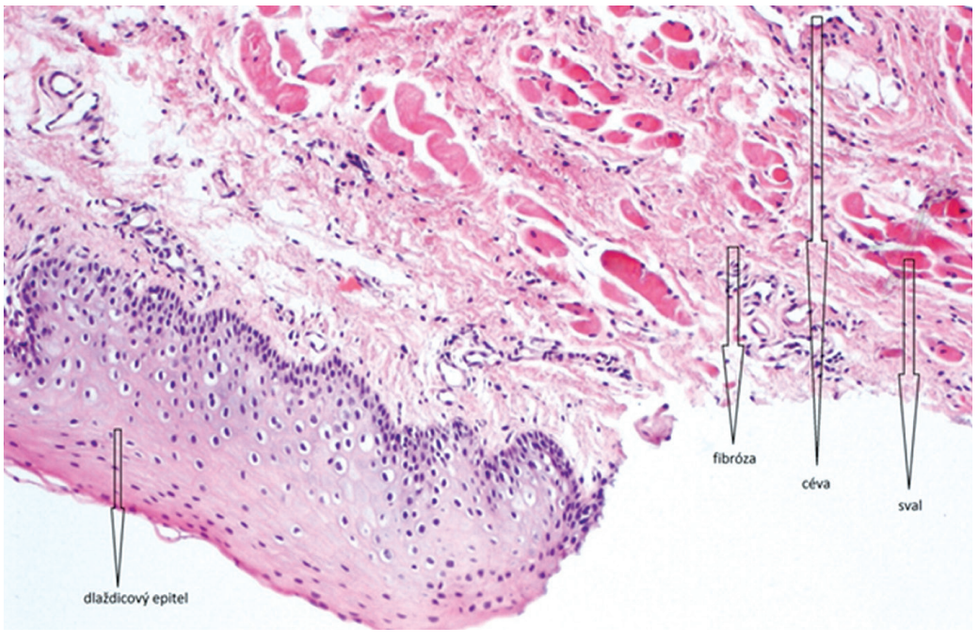

Obr. 2
Část podjazykové uzdičky (barveno HE, zvětšeno 100×) zobrazující dlaždicový epitel, fibrózní i svalovou tkáň, cévu

Fig. 2
Part of sublingual frenulum (stained with HE, magnified 100×) showing squamous epithelium, fibrous and muscle tissue, blood vessel

VÝSLEDKY

Dva klinické vzorky nebyly histologicky zpracovány pro nehomogennost tkáně a byly vyloučeny z histologických výsledků. Histologickou skladbu jednotlivých vzorků shrnuje **tabulka 2**. Struktury podjazykové uzdičky jsou zobrazeny a popsány na **obrázcích 2** a **3**.

DISKUSE A ZÁVĚR

Je známo, že krátká podjazyková uzdička může být asymptomatická, ale pokud omezuje pohyby jazyka, může již u novorozence způsobovat poruchy příjmu potravy během kojení a s tím související neprospívání v kojeneckém věku [9]. V pozdějším věku může zapříčinit řečové a artikulační obtíže, ortodontické vady, gingivální recesy a malokluze. Vada je spojena i s poruchou vyslovování jednotlivých hlásek, T, D, Z, S apod. Omezení žvýkání a polykání vede často k dýchání ústy, problémům s polykáním a k rozvoji otevřeného skusu či mandibulární progenie [5, 14].

Diagnostika a léčba krátké podjazykové uzdičky zůstává otevřeným problémem [5, 17]. Není jisté, zda je ankyloglosie vrozenou orální anomálií vyžadující léčbu nebo pouze variací tvaru a postavení podjazykové uzdičky. Devadesát procent pediatrů a sedmdesát procent otolaryngologů věří, že omezený pohyb jazyka nikdy nebo jen zřídkakdy způsobuje problém s krmením [17]. Americká pediatrická akademie uznává, že ankyloglosie je

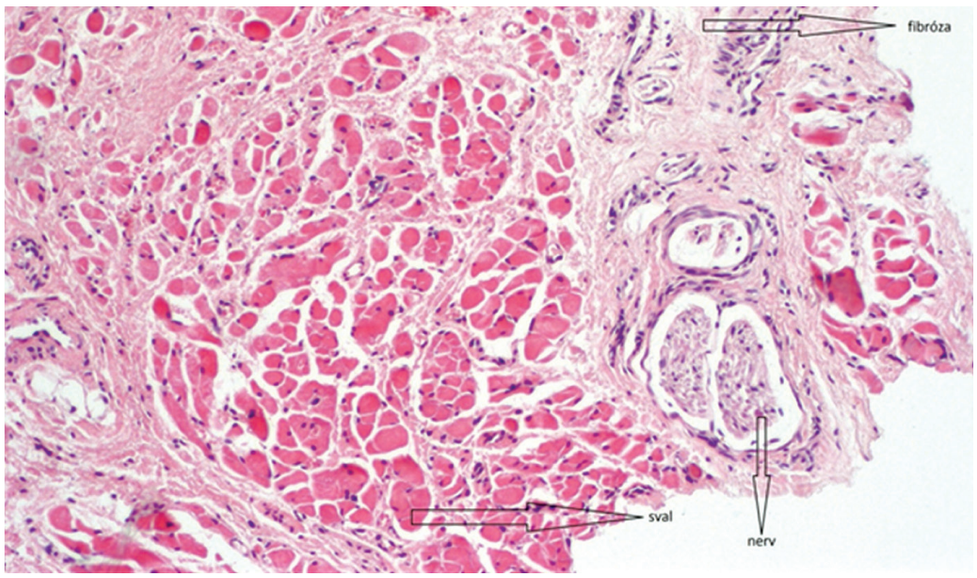

Obr. 3
Část podjazykové uzdičky (barveno HE, zvětšeno 100×) zobrazující zejména okrsek příčně pruhované svaloviny, dále je přítomen nerv a fibrózní tkáň

Fig. 3
Part of sublingual frenulum (stained with HE, magnified 100×) showing striated muscle, nerve and fibrous tissue

proLékaře.cz | 1.5.2025

Tab. 2 Histologická skladba odebraných vzorků
Tab. 2 *Histological composition of taken samples*

Pacient	Velikost vzorku (mm)	Epitel	Tloušťka epitelu (mm)	Fibrózní tkáň	Příčně pruhovaná svalovina	Cévy	Nervy
1	4×2×2	dlaždicový s povrchovou parakeratózou	0,05–0,3	ano	ne	kapiláry, arterioly	ne
2	2	dlaždicový s povrchovou parakeratózou	0,3	ano	ne	kapiláry, arterioly	ne
3	3	dlaždicový s povrchovou parakeratózou	0,06–0,25	ano	6 % plochy vzorku	kapiláry	ne
4	6×3×2	dlaždicový s povrchovou parakeratózou	0,15–0,6	ano	ne	kapiláry, arterioly	ne
5	2	dlaždicový	0,14–0,3	ano	ne	kapiláry, arterioly	ne
6	3	dlaždicový	0,07–0,4	ano	0,1 % plochy vzorku	kapiláry, arterioly	ano
7	3	dlaždicový s povrchovou parakeratózou	0,05–0,5	ano	0,1 % plochy vzorku	kapiláry, arterioly	ano
8	3	dlaždicový s povrchovou parakeratózou	0,05–0,35	ano	30 % plochy vzorku	kapiláry	ne
9	2	dlaždicový s povrchovou parakeratózou	0,07–0,2	ano	30 % plochy vzorku	kapiláry	ne
10	2	dlaždicový	0,1–0,4	ano	0,7 % plochy vzorku	kapiláry, arterioly	ano
11	3	dlaždicový s povrchovou parakeratózou	0,15–0,5	ano	ne	kapiláry, arterioly	ne

významná klinická entita, která by měla být léčena [1].

V naší studii jsme klinicky prokázali, že hlavní indikací k výkonu byly u starších dětí artikulační obtíže. Jazyková frenulektomie pomocí skalpelu byla podle klinického i histologického obrazu metodou velmi šetrnou. Optimální byl předškolní věk dítěte, který již umožňoval snadnou rehabilitaci vazivové jizvy. Nejvhodnější je tedy včasný chirurgický zákrok, po kterém následuje funkční rehabilitace jazyka, následována logopedií. Při histologickém vyšetření podjazykového frenula jsme prokázali přítomnost dlaždicového epitelu s povrchovou parakeratózou nebo bez ní, fibrózní tkáně, příčně pruhované svaloviny, nervů a cév.

Podpořeno projektem Ministerstva zdravotnictví koncepčního rozvoje výzkumné organizace 00064203, FN Motol.

MDDr. Sandra Hilbertová
Stomatologická klinika dětí a dospělých
2. LF UK a FN Motol
V Úvalu 84
150 06 Praha 5
e-mail: sandra.hilbert@seznam.cz

LITERATURA

1. O'Shea JE, Foster JP, O'Donnell CP, Breathnach D, Jacobs SE, Todd DA, Davis PG. Frenotomy for tongue-tie in newborn infants. Review. Cochrane Database Syst Rev. 2017; 3(3): CD011065.
2. Marchesan IQ. Lingual frenulum: quantitative evaluation proposal. Int J Orofacial Myology. 2005; 31: 39–48.
3. Jackson R. Improving breastfeeding outcomes: the impact of tongue-tie. Community Pract. 2012; 85(6): 42–44.
4. Hill RR, Lee CS, Pados BF. The prevalence of ankyloglossia in children aged <1 year: a systematic review and meta-analysis. Pediatr Res. 2020; 13. doi: 10.1038/s41390-020-01239-y. Epub ahead of print
5. Seydlová M. Pedostomatologie. Praha: Mladá fronta; 2015.
6. Edmunds J, Miles SC, Fulbrook P. Tongue-tie and breastfeeding: a review of the literature. Breastfeed Rev. 2011; 19(1): 19–26.
7. Walsh J, McKenna Benoit M. Ankyloglossia and other oral ties. Otolaryngol Clin North Am. 2019; 52(5): 795–811.
8. Lopes de Castro Martinelli R, Marchesan IQ, Gusmão RJ, de Castro Rodrigues A, Berretin-Felix G. Histological characteristics of altered human lingual frenulum Int J Ped Child Health. 2014; 2: 5–9.
9. Hogan M, Westcott C, Griffiths M. Randomized, controlled trial of division of tongue-tie in infants with feeding problems. J Paediatr Child Health. 2005; 41(5–6): 246–250.
10. Mills N, Pransky SM, Geddes DT, Mirjalili SA. What is a tongue tie? Defining the anatomy of the in-situ lingual frenulum. Clin Anat. 2019; 32(6): 749–761.
11. Mills N, Geddes DT, Amirapu S, Mirjalili SA. Understanding the lingual frenulum: histological structure, tissue composition, and implications for tongue tie surgery. Int J Otolaryngol. 2020; 8:1820978.
12. Martinelli R, Marchesan I, Gusmão R, Rodrigues A, Berretin-Felix G. Histological characteristics of altered human lingual frenulum. Int J Pediatr Child Health. 2014; 2: 5–9.
13. Bakutra G, Vishnoi S, Desai J, Soni V. Management of ankyloglossia (tongue-tie) – review and report of two cases. J Pierre Fauchard Academy (India Sect.) 2017; 31: 2–4.
14. Hooda A, Rathee M, Yadav S, Gulia J. Ankyloglossia: A review of current status. Int J Otorhinolaryng. 2009; 12(2): 1–7.
15. Yoon A, Zaghi S, Weitzman R, Ha S, Law CS, Guilleminault C, Liu SYC. Toward a functional definition of ankyloglossia: validating current grading scales for lingual frenulum length and tongue mobility in 1052 subjects. Sleep Breath. 2017; 21(3): 767–775.
16. Ruffoli R, Giambelluca MA, Scavuzzo MC, Bonfigli D, Cristofani R, Gabriele M, Giuca MR, Giannessi F. Ankyloglossia: a morphofunctional investigation in children. Oral Dis. 2005; 11(3): 170–174.
17. Messner AH, Lalakea ML. Ankyloglossia: controversies in management. Int J Pediatric Otorhinolaryng. 2000; 54(2–3):123–131.