

PRAKTICKÉ VYUŽITÍ ENDODONTICKÝCH SEALERŮ NA BÁZI BIOKERAMIKY

Praktické sdělení

BIOCERAMIC-BASED ROOT CANAL SEALERS – USE IN ENDODONTICS

Practical report

Somolová L., Zapletalová Z., Rosa M., Harvan L., Voborná I., Morozova Y.

Klinika zubního lékařství, Lékařská fakulta Univerzity Palackého a Fakultní nemocnice, Olomouc

SOUHRN

Úvod a předmět sdělení: Sealery na bázi kalciumsilikátů označované také jako biokeramické sealery mohou díky svým vlastnostem zabezpečit hermetické zapečetění kořenových kanálků zubů v endodoncii. Doporučená monokónická hydraulická metoda plnění za studena nebo případně metoda laterální kondenzace gutaperči za studena se jeví jako vhodný způsob využití tohoto typu sealerů při endodontické obturaci. Při správném výběru hlavního gutaperčového čepu, který přesně odpovídá apikálnímu rozměru po opracování kořenového kanálku, lze dosáhnout spolehlivého zapečetění ve spojení se sealerem aplikovaným jako filler. Díky vysoké míře biokompatibility případná extruze materiálu do periodoncia nepůsobí žádnou nebo jen malou pooperační citlivost. Sealery na bázi biokeramiky mají schopnost vyplnit i anatomické nepravidelnosti kořenového kanálku, případně utěsnit iatrogeně vzniklé defekty. Minimální preparace koronárního dentinu, chemická vazba na dentin a relativně malý kondenzační tlak při plnění kořenového kanálku přispívají ke snížení rizika fraktury kořene. Plnění kořenových kanálků pomocí této skupiny sealerů poskytuje podle dostupných informací minimálně srovnatelné výsledky jako zlatý standard v endodoncii – plnění metodou laterální kondenzace gutaperči.

Při postendodontickém ošetření je doporučována finální výplňová terapie v téže návštěvě, a to nejlépe s použitím adhezivních výplňových materiálů. Důležitým bodem je přitom prostorové oddělení biokeramického sealeru, který je hydrofilní, od přípravků pro adhezivní úpravu kavity, které jsou hydrofobní. Jako mezerník se v praxi doporučuje použití malého množství horké gutaperči nebo skloionomerní cement. V závislosti na klinické situaci lze k postendodontické rekonstrukci využít i FRC čepy (Fiber Reinforced Composite) zaváděné v téže návštěvě nebo následně protetické řešení.

Sekundární endodontické ošetření je v případě použití sealerů na bázi biokeramiky možné, ale odstranění materiálu, který má chemickou vazbu ke stěnám kořenového kanálku, je obtížné a patří spíše do rukou endodontického specialisty.

Závěr: Biokeramické sealery mohou zjednodušením pracovního postupu přispět ke zkvalitnění obturace v ordinaci praktického zubního lékaře. Přínos ale mohou představovat i pro práci endodontického specialisty, a to nejen při řešení komplikovaných případů. Ke konečnému zhodnocení tohoto typu sealerů v endodoncii je však třeba dalších výzkumů.

Klíčová slova: plnění kořenového kanálku, biokeramika, kalciumsilikátový endodontický sealer

SUMMARY

Introduction and aim: Calcium silicate-based sealers, also referred to as bioceramic-based sealers, can, thanks to their properties, ensure hermetic sealing of root canals in endodontics. The recommended single-cone hydraulic cold obturation method or possibly the method of cold lateral condensation of gutta-percha seems to be a suitable way of using this type of sealers in endodontic obturation. With the correct selection of the main gutta-percha cone, which corresponds exactly to the apical dimension after the root canal has been instrumented, reliable sealing can be achieved in conjunction with a sealer applied as a filler. Due to the high degree of biocompatibility, the possible extrusion of the material into the periodontal tissues does not cause any or only a small postoperative sensitivity. Bioceramic-based root canal sealers have the ability to fill in the anatomical irregularities of the root canal, or to seal iatrogenic defects. The minimal necessary preparation of coronary dentin, chemical bonding to dentin and relatively low condensation pressure when filling the root canal contribute to reducing the risk of root fracture. Filling the root canals with this group of seals provides, according to the available information, at least comparable results as the gold standard in endodontics – obturation by the method of lateral condensation of gutta-percha.

For post-endodontic treatment, it is recommended to perform the final filling therapy at the same visit, preferably using adhesive filling materials. An important point is the separation of the bioceramic sealer, which is hydrophilic in nature, from the adhesive materials,

which are hydrophobic. In practice, it is recommended to use a small amount of hot gutta-percha or glass ionomer cement as such a spacer. Depending on the clinical situation, FRC posts introduced at the same visit or a subsequent prosthetic solution can also be used for postendodontic reconstruction.

Secondary endodontic treatment is possible with the use of bioceramic-based sealers, but the removal of material that has a chemical bond to the walls of the root canal is difficult and belongs more to the hands of an endodontic specialist.

Conclusion: By simplifying the work procedure, bioceramic-based sealers can contribute to the improvement of obturation in a general dentist's office. However, they can also be of benefit to the work of an endodontic specialist not only in solving complicated cases. However, further research is needed to finally evaluate this type of sealer in endodontic field.

Key words: root canal obturation, bioceramics, calcium silicate-based sealer

Somolová L, Zapletalová Z, Rosa M, Harvan L, Voborná I, Morozova Y.

Praktické využití endodontických sealerů na bázi biokeramiky.

Čes stomatol Prakt zubní lék. 2021; 121(2): 41–47. doi: 10.51479/cspzl.2021.006

ÚVOD A CÍL

S uvedením biokeramických sealerů na dentální trh dochází ke změně náhledu na endodontické ošetření [1]. Tyto materiály mohou vzhledem ke svým fyzikálním, chemickým a biologickým vlastnostem nahradit dosud běžně užívané sealery na bázi pryskyřic nebo zinkoxideugenolových sloučenin [2]. Nabízejí trvalé spolehlivé zapečetění kořenového kanálku bez nutnosti časově náročné kondenzace gutaperči. Biokeramické sealery jsou schopny díky dokonalé smáčivosti a viskozitě v kombinaci se speciálně tvarově přizpůsobenými gutaperčovými čepý zaplnit prostorové variance či neopracovaná místa kořenového kanálku, popřípadě utěsnit chyby vzniklé při opravování kořenového systému [1]. Schopností adheze k dentinu a minimální nutné preparace koronární části kanálku zvyšují odolnost zubu vůči frakturám, které jsou občasnou komplikací po endodontickém ošetření [1, 3, 4, 5]. Metody plnění kořenových kanálků pomocí této kategorie materiálů vykazují podle údajů z literatury minimálně rovnocenné výsledky ve srovnání s laterální kondenzací gutaperči jako zlatým standardem endodontické obturace [1, 6].

Cílem našeho sdělení je popsat praktické postupy používané při plnění kořenových kanálků s využitím biokeramických sealerů včetně problematiky postendodontického ošetření a otázky sekundární endodoncie.

METODY PLNĚNÍ KOŘENOVÉHO SYSTÉMU DOPORUČENÉ PRO SEALERY NA BÁZI BOKERAMIKY

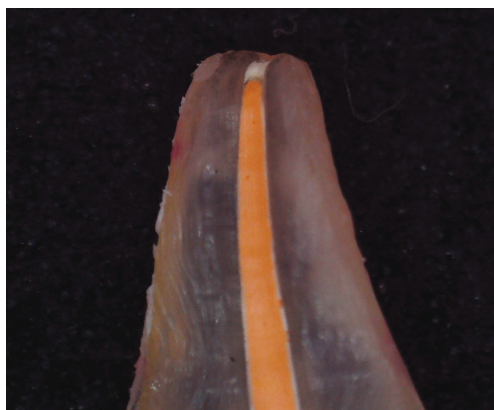Biokeramické sealery jsou obecně vhodné pro metody obturace kořenového systému zubu za studena [2]. Při aplikaci tepla se snižuje vazba sealeru na dentin a dochází

k výraznému ovlivnění času tuhnutí [1, 7, 8, 9]. Výjimku tvoří materiály typu HiFlow, které jsou přímo určeny pro metody plnění za tepla. Sealery typu HiFlow jsou dodávány v předem míchané formě a při aplikaci za tepla disponují nižší viskozitou [10, 11]. Společnost Henri Schein (Henri Schein, Inc. Melville, USA) uvedla na trh EndoSequence BC a Sealer HiFlow, který v kombinaci se speciálními gutaperčovými čepý EndoSequence BC GP 150 a peletami pro injektaž nahřáté gutaperči při 150 °C, lze využít pro metodu vertikální kondenzace gutaperči za tepla [10, 12]. Pro stejné účely nabízí firma FKG Dentaire (La Chaux-de-Fonds, Švýcarsko) materiál TotalFill BC Sealer HiFlow [11].

Pro biokeramické sealery je vhodná metoda plnění označovaná jako monokónická metoda hydraulické kondenzace za studena [1, 5, 13]. Tyto typy sealerů je však také možné využít pro klasickou laterální kondenzaci gutaperči [1, 5, 14]. Monokónická hydraulická kondenzace je definována jako metoda plnění kořenového kanálku za použití jednoho gutaperčového čepu, který přesně odpovídá rozměrům posledního nikltitanového nástroje použitého k opravování kořenového kanálku. V některých aspektech se podobá plnění metodou centrálního čepu [15, 16]. Historicky je metoda centrálního čepu považována za kompromisní a jednoduchý způsob vyplnění kořenového kanálku, u kterého však není možné zabezpečit dlouhodobý hermetický uzávěr kořenového systému. Monokónická metoda hydraulické kondenzace je modifikací této v minulosti tradiční, ale dnes již opsolentní metody [1, 9, 14, 15, 17, 18, 19]. V zahraniční literatuře je monokónická metoda hydraulické kondenzace označována jako „single-cone technique“, „matching-taper single-cone technique“, „tapered single-cone

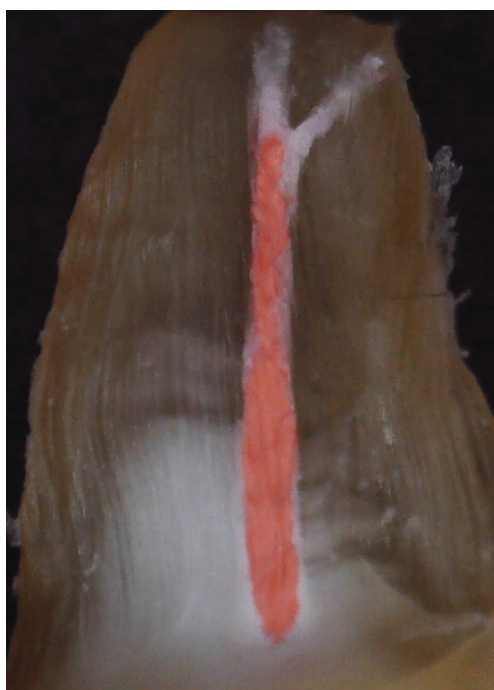technique“, „hydraulic condensation“ nebo její variace [7, 15, 20, 21, 22]. Ke strojovému opracování kořenového kanálku je nezbytné použít systém nástrojů, u kterého je k dispozici dedikovaný soubor gutaperčových čepů s odpovídajícím apikálním rozměrem a kónicitou pro dosažení apikálního utěsnění [4]. Biokeramický sealer zaujímá při metodě hydraulické kondenzace funkci tzv. filleru a stává se hlavním výplňovým materiálem v kořenovém kanálku [5, 15, 16, 23] (**obr. 1, 2**). Vybraný gutaperčový čep pouze napomáhá transportu materiálu do kanálku, kde se hydraulicky kondenzuje. Vrstva sealeru – filleru se doporučuje ad maximum.

Sealer dodávaný jako dvousložkový se po namíchání do homogenní hmoty ručně aplikuje do kořenového kanálku pomocí hlavního gutaperčového čepu (**obr. 3**), a to opakovaně a ve větším množství s přebytkem materiálu v cavum pulpaie [16] (**obr. 4**). Opakovaným vertikálním stírávým pohybem gutaperčového čepu dochází k nejlepším výsledkům zaplnění kořenového systému, včetně obturace mechanicky neopracovaných míst, jako jsou postranní kanálky (**obr. 5**), vnitřní resorpce (**obr. 6**), istmus nebo defekty způsobené iatrogenním působením (**obr. 7, 8**). Po finálním zavedení hlavního gutaperčového čepu do kanálku čep zkrátíme nahřátým pluggerem nebo ultrazvukovou koncovkou bez chlazení a použijeme vertikální kondenzaci pluggerem (**obr. 9**). Délka zkrácení gutaperčového čepu závisí na plánovaném post-endodontickém ošetření. Čep je vhodné zkrátit minimálně do úrovně vrcholu alveolární kosti. Pro vyhovující koronární post-endodontické zapečetění kavity a také jako prevence diskolorací vzhledem k radioopákním aditivům některých biokeramických sealerů se doporučuje čep zkrátit až dva milimetry pod úroveň alveolární kosti. Důležité je vyhnout se nadměrné aplikaci tepla při práci s kořenovou výplní, neboť zvýšená teplota negativně ovlivňuje kvalitu vazby sealeru na dentin a zkracuje čas tuhnutí [1, 7, 8, 9]. Kvalitu obturace kořenového kanálku stejně jako hloubku koronárního ukončení kořenové výplně je nezbytné zhodnotit na kontrolním rentgenovém snímku (**obr. 10**). Rentgenkontrastnost sealerů na bázi biokeramiky je pro klinické využití dostatečná [8, 24]. Také v případě předmícháných produktů dostupných v jedné aplikační kanyle je nutné dopravit do kanálku dostatečné množství filleru. Nejprve se materiál deponuje do koronární třetiny kanálku a při tom je nutné dbát, aby aplikační kanyla nebyla umístěna hlouběji.




Obr. 1
Makroskopická fotografie znázorňuje podélný řez kořenovým kanálkem zaplněným biokeramickým sealerem (in vitro) – kořenový kanálek s pravidelným průběhem

Fig. 1
Macroscopic photography show longitudinal section of extracted tooth obturated with a bioceramic sealer, where part of the space and irregularities of the root system are filled by the sealer – root canal with regular shape



Obr. 2
Makroskopická fotografie znázorňuje podélný řez kořenovým kanálkem zaplněným biokeramickým sealerem (in vitro) – nástřik apikálních ramifikací sealerem

Fig. 2
Macroscopic photography show longitudinal section of extracted tooth obturated with a bioceramic sealer, where part of the space and irregularities of the root system are filled by the sealer – apical ramifications of root canal filled with sealer



Obr. 3
Materiál na gutaperčovém čepu ve větším množství připravený k nanášení do kořenového kanálku jako filler

Fig. 3
Material on gutta-percha cone, ready for application in large quantities

Obr. 4

Pohled do dřevěné dutiny zubu, kanálek byl vyplněn fillerem a kalibrovaným gutaperčovým čepem

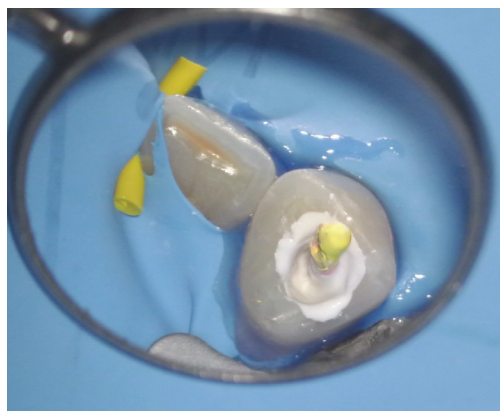


Fig. 4

Root canal filled with calibrated gutta-percha cone and bioceramic-based sealer in abundance

Obr. 5

RTG snímek zobrazující schopnost sealeru vyplnit i mechanicky neopracovaná místa kořenového kanálku, jako je laterální akcesorní kanálek

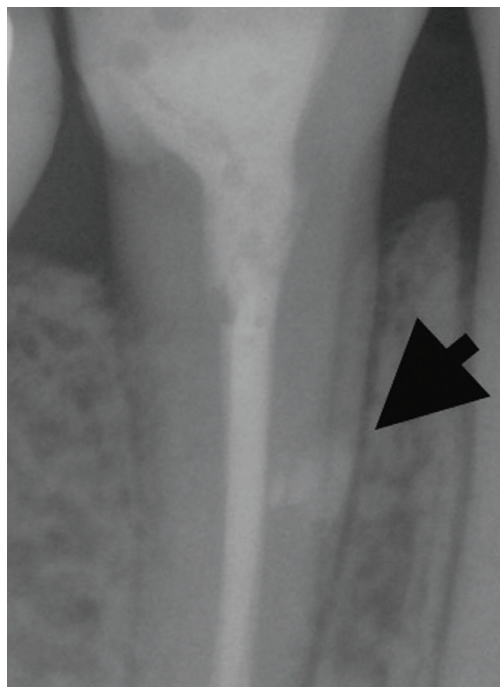


Fig. 5

X-ray image showing the ability of a bioceramic-based sealer to fill the mechanically uninstrumented space in the root canal, as a lateral root canal

Obr. 6

RTG snímek zobrazující schopnost sealeru vyplnit nepravidelnosti kořenového kanálku jako prostor způsobený vnitřní resorpcí

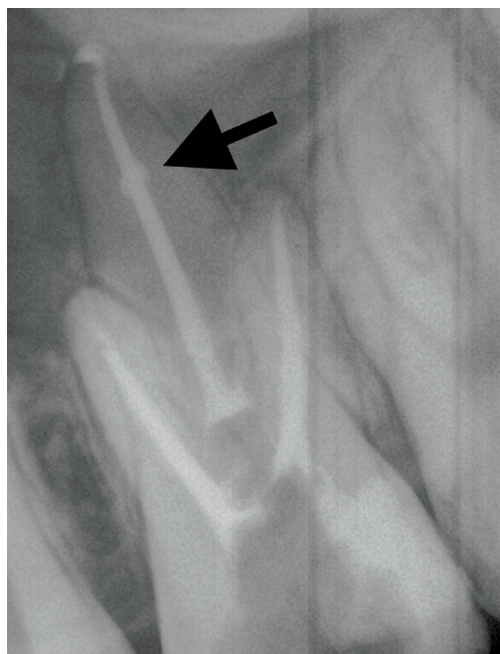

Fig. 6

X-ray image showing the ability of a bioceramic-based sealer to fill irregularities in the root canal space, eg the space caused by internal resorption

Ve druhém kroku se vybraný gutaperčový čep obalí dostatečným množstvím sealeru a zavede na stanovenou pracovní délku [3, 15, 16]. Následný postup koronárního zkrácení čepu a úpravy kořenové výplně je obdobný jako při použití dvousložkových materiálů. Pracovní čas sealerů na bázi biokeramiky se pohybuje podle údajů výrobců v rozmezí 10–30 minut, podle typu výrobku [14, 25]. Podle údajů výrobců a některých studií by měl biokeramický sealer zajistit prostřednictvím chemické a mechanické vazby k takto upraveným čepům zapečetění kořenového systému ve formě monobloku. Jedním z hlavních důvodů nedostatečné adheze gutaperči k biokeramickým sealerům je hydrofobní charakter standardně používaných gutaperčových čepů [26, 27]. Podle in vitro studie může obturace pomocí speciálně upravených čepů snížit riziko fraktury kořene ve srovnání s použitím konvenčních gutaperčových čepů [28]. V dostupných publikacích ale není prozatím prokázána statisticky vyšší úspěšnost klinického ošetření biokeramickými sealery ve spojení se speciálně upravenými gutaperčovými čepi než při obturaci s použitím konvenčních gutaperčových čepů [26, 27]. Případná extruze biokeramického sealeru do periodontia působí relativně malou nebo žádnou pooperační citlivost a nemá vliv na dlouhodobý výsledek endodontické terapie [4, 17, 29, 30] (**obr. 11, 12**).

SPECIFIKA POSTENDODONTICKÉHO OŠETŘENÍ

Podle rozsahu destrukce tkání zubu je obvyklou metodou volby postendodontického ošetření přímá fotokompozitní výplň, adhezivní rekonstrukce s aplikací FRC čepu nebo protetické řešení. Po obturaci kanálku je podle většiny autorů doporučována realizace definitivního konzervačního ošetření v téže návštěvě, a to s využitím adhezivních výplňových materiálů. Po zkrácení gutaperčového čepu a jeho vertikální kondenzací za studena dochází ve většině případů k plošnému uzavření vstupu do kořenového kanálku tenkou vrstvou gutaperči (**obr. 9**). V případě, že je toto uzavření nedostatečné, je nezbytné zabezpečit separaci hydrofilního sealeru od prostoru cavum pulpae. Leptání kyselinou fosforečnou při využívání adhezivních technik práce může negativně ovlivňovat mechanické vlastnosti biokeramických materiálů [31, 32]. Adhezivní systémy jsou hydrofobní a jejich vazba na biokeramické materiály je minimální [31, 33]. Metodou volby pro případnou

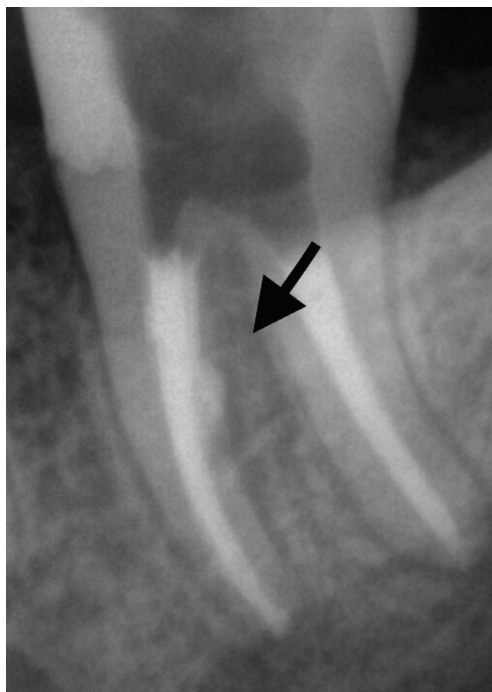separaci je injektáž nahřáté gutaperči doplněná vertikální kondenzací za studena nebo aplikace skloionomerního cementu [31, 34]. Částice plniva skloionomerního cementu mají tendenci se navázat na keramické částice kalciumsilikátového sealeru [35]. Po vyčištění dřevné dutiny pomocí vodního spreje je možné přistoupit k přímé adhezivní rekonstrukci zubu.

Některé zdroje uvádějí, že vzhledem k dlouhému času tuhnutí a zrání biokeramických materiálů je vhodnější přistoupit k post-endodontickému ošetření až v další návštěvě a doporučují vyplnění přístupové kavity gutaperčou nebo skloionomerním cementem [31, 34, 36].

Jednou z příčin neúspěchu endodontického ošetření jsou fraktury zubu. Filler na bázi biokeramiky může zlepšit integritu zubu díky schopnosti stmelit radikulární dentin s kořenovou výplní pomocí chemické vazby na dentin a penetrací do dentinových tubulů [14]. Podle in vitro studií jsou biokeramické sealery schopny posílit strukturu endodonticky ošetřeného zubu a jeho odolnost proti vertikálním frakturám ve srovnání s pryskyřičnými sealery a sealery na bázi hydroxidu vápenatého [3, 37, 38, 39]. Příčinou vertikální fraktury kořene může být také přílišný tlak vyvinutý při konvenčních kondenzačních metodách. Při plnění monokónickou metodou hydraulické kondenzace za studena se předpokládá výrazně nižší riziko peroperační fraktury kořene [40]. Odolnost vůči frakturám je také podpořena minimální preparací zubních tkání v koronární části kořenového kanálku [5].

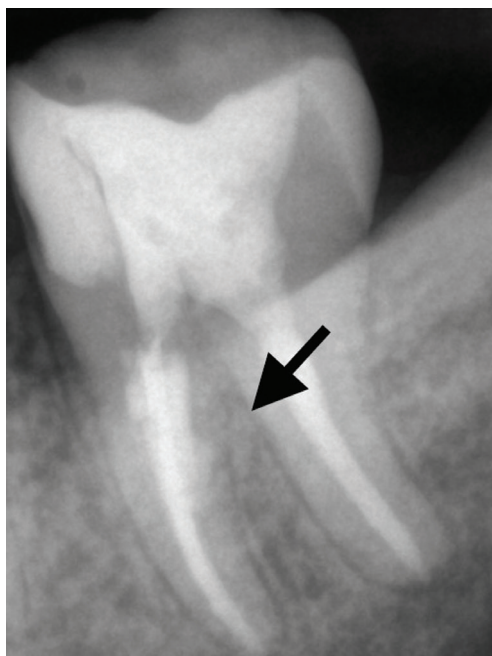
OTÁZKA SEKUNDÁRNÍ ENDODONCIE

Podle experimentálních studií je sekundární endodontické ošetření po plnění monokónickou metodou hydraulické kondenzace za studena možné, ale odstranění samotného biokeramického sealeru z kanálku je pracné [23, 41]. Gutaperčový čep přitom slouží jako vodící linie a usnadňuje cestu v kanálku zubu [1, 5, 15, 39, 41]. Za úspěšné provedení reendodoncie bylo ve studiích považováno dosažení pracovní délky a odstranění zbytků kořenového sealeru ze stěn kanálku. Nicméně i po dokonalém opracování kořenového kanálku byla u většiny vzorků pod elektronovým mikroskopem pozorována rezidua sealeru na stěnách [8, 39, 42]. Znovu obnovit pracovní délku a dosáhnout uspokojivých výsledků nebylo možné až v 20 % klinických případů [3]. Tento stav se vyskytoval zejména



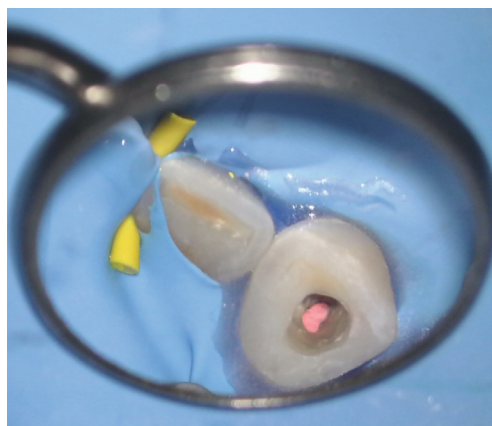
Obr. 7
RTG snímek znázorňující situaci, kde došlo k prošoupání stěny meziálního kořenového kanálku s viditelnou extruzí sealeru do interradikulárního prostoru

Fig. 7
X-ray image showing a situation where iatrogenic damage occurred – stripping of the medial root canal wall – extrusion of a sealer into the interradicular space visible in the image



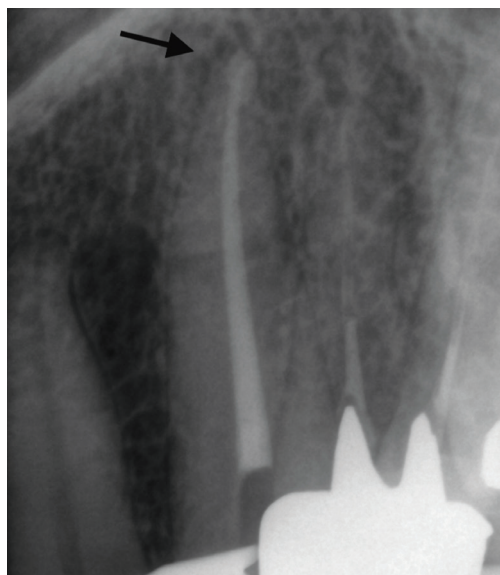
Obr. 8
Kontrolní RTG snímek zhotovený 12 měsíců po ošetření s patrným náznakem hojení v oblasti iatrogenní perforace

Fig. 8
Control X-ray taken 12 months after treatment with a clear sign of healing in the area of iatrogenic perforation



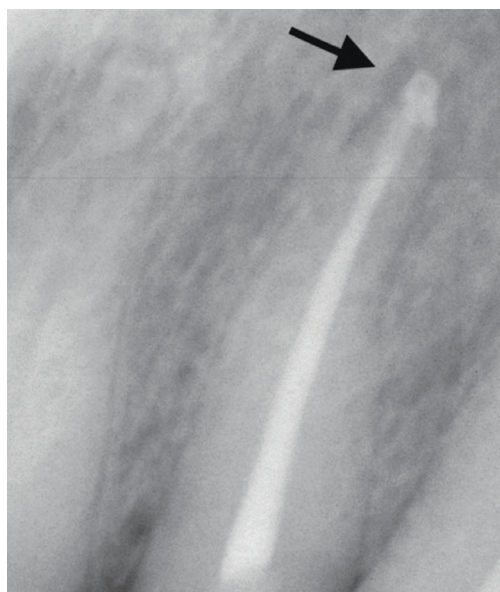
Obr. 9
Situace po zkrácení gutaperčového čepu a vertikální kondenzaci, pohled na spodinu dřevné dutiny po vyčištění

Fig. 9
Situation after shortening the gutta-percha cone with an ultrasonic tip without cooling and vertical cold condensation, view of the pulp chamber floor after cleaning



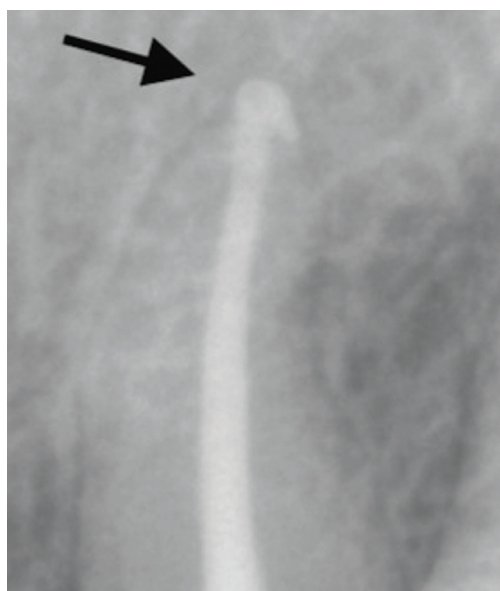
Obr. 10
Kontrolní RTG snímek po plnění

Fig. 10
Control X-ray after root canal filling



Obr. 11
RTG snímek bezprostředně po zaplnění s extruzí materiálu do periodontia

Fig. 11
X-ray image immediately after root canal filling with extrusion of material into the apical periodontal area



Obr. 12
Kontrolní RTG snímek po deseti měsících s viditelným náznakem hojení v apikální oblasti

Fig. 12
Control X-ray after ten months with visible sign of healing in the apical area

v situacích, kde zavedený gutaperčový čep nedosahoval plné pracovní délky a biokeramický sealer byl použit jako hlavní výplň kanálku – filler [3]. Pokud byl biokeramický sealer aplikován metodou centrálního čepu nebo metodou vertikální kondenzace gutaperči za tepla, nebyl podle studií při reendodontickém ošetření pozorován markantní rozdíl v obtížnosti odstranění kořenové výplně [23, 43, 44].

Doporučený způsob odstranění biokeramického sealeru

V oblasti koronární třetiny kořenového kanálku je vhodné použít ultrazvukovou koncovku s chlazením, nejlépe při zvětšení operačním mikroskopem. Gutaperčové jádro kořenové výplně lze dále odstranit nástroji určenými k reendodontickému ošetření v kombinaci s rozpouštědly gutaperči. Po dosažení pracovní délky je nezbytné kanálek dále opracovat pro očištění stěn od zbytků sealeru. Alternativou je dosažení apikálních dvou až tří milimetrů od apexu ručními nástroji, a poté pokračování strojovými systémy [3].

ZÁVĚR

Biokeramické sealery přinášejí posun paradigmatu v rámci endodontického ošetření. Díky absolutní objemové stálosti, hydrofilním vlastnostem a schopnosti tuhnout ve vlhkém prostředí nabízejí možnost spolehlivého zabezpečení kořenového kanálku. Dobrá zatékavost materiálu umožňuje vyplnit celý prostor kořenového kanálku včetně jeho nepravidelností. Ve spojení s monokónickou hydraulickou metodou plnění kořenového kanálku za studena se tento typ sealerů zdá být efektivním prostředkem pro obturaci v endodoncii [14, 17, 39]. Materiály na bázi biokeramiky nabízejí zjednodušení postupů, a činí tím plnění kořenového systému snadněji proveditelné pro praktické zubní lékaře bez užší specializace v endodoncii [1].

Pouze čas a další klinické zkušenosti však ukáží praktickou míru spolehlivosti, výhody a nedostatky těchto sealerů v dlouhodobém horizontu.

Publikace vznikla za podpory grantu IGA_LF_2020_008.

MDDr. Lucia Somolová

Klinika zubního lékařství LF UP a FN
Palackého 12
772 00 Olomouc
e-mail: lucia.somolova@gmail.com

LITERATURA

1. **Septodont.** Case Studies Collection No. 13 – March 2016. BioRoot™ RCS The new biomaterial for root canal filling. [cit. 30. 1. 2021]. Dostupné z: https://www.septodont.ie/sites/ie/files/2019-04/CSC13_BioRoot™%20RCS%20a%20new%20biomaterial%20for%20root%20canal%20filling_3.pdf
2. **Somolová L, Zapletalová Z, Rosa M, Novotná B, Voborná I, Morozova Y.** Endodontické sealery na bázi biokeramiky. Čes stomatol Prakt zubní lék. 2021; 121(3)..
3. **Koch K, Brave DG, Nasseh AA.** A review of bioceramic technology in endodontics. Roots. 2013; 1: 6–13.
4. **Malhotra S, Hedge MN, Shetty C.** Bioceramic technology in endodontics. Brit J Med Medical Res. 2014; 4(12): 2446–2454.
5. **Trope M, Bunes A, Debelian G.** Root filling materials and techniques: bioceramics a new hope? Endod Topics. 2015; 32: 86–96.
6. **Septodont.** Case Studies Collection No. 15 – May 2017. BioRoot™ RCS A reliable bioceramic material for root canal obturation. [cit. 30. 1. 2021]. Dostupné z: https://www.septodontusa.com/sites/default/files/2019-04/CSC15_BioRoot™%20RCS%20a%20reliable%20bioceramic%20material%20for%20root%20canal%20obturation_13.pdf
7. **Heran J, Khalid S, Albaaj F, Tomson PL, Camilleri J.** The single cone obturation technique with a modified warm filler. J Dent. 2019; 89: 103181. doi: 10.1016/j.jdent.2019.103181
8. **Septodont.** BioRoot™ RCS. Endo sealer or biological filler? [cit. 24. 5. 2020]. Dostupné z: <https://info.septodontusa.com/bioroot-rs-case-studies?hsCtaTracking=65731647-df31-43c0-80a8-9b74d1d07ede%7C6c93f3d9-b5bf-4c11-ba7f-8c4a5e077c0a>
9. **Viapiana R, Moinzadeh AT, Camilleri L, Wesselink PR, Tanomaru Filho M, Camilleri J.** Porosity and sealing ability of root fillings with gutta-percha and Bioroot RCS or AH Plus sealers. Evaluation by three ex vivo methods. Int Endod J. 2016; 49(8): 774–782.
10. **Brasseler USA.** BC Sealer HiFlow Brochure. [cit. 30. 1. 2021]. Dostupné z: http://media.brasselerusa.com/userfiles/IFU%2CManuals%2CBrochures/B_5019_ENG_HiFlow%20NPR.pdf
11. **FKG Dentaire.** TotalFill BC Sealer HiFlow – Flyer EN. [cit. 30. 1. 2021]. Dostupné z: https://www.fkg.ch/sites/default/files/FKG_TotalFill%20BC%20Sealer%20HiFlow_Flyer_EN_WEB_202001.pdf
12. **Real World Endo.** Vertical Condensation with BC Sealer! [cit. 30. 1. 2021]. Dostupné z: <https://realworldendo.com/vertical-condensation-with-bc-sealer/>
13. **Rosa M, Morozova Y, Moštěk R, Jusku A, Kováčová V, Somolová L, Voborná I, Kovalský T.** Vybrané vlastnosti súčasných endodontických sealerov: Časť 1. Čes stomatol Prakt zubní lék. 2020; 120(4): 107–115.
14. **Septodont.** BioRoot™ RCS Bioactive Root Canal Sealer. [cit. 30. 1. 2021]. Dostupné z: <http://www.oraverse.com/bio/img/BioRoot-ScientificFile.pdf>
15. **Real World Endo.** Is hydraulic condensation a single cone technique? [cit. 30. 1. 2021]. Dostupné z: <https://realworldendo.com/is-hydraulic-condensation-a-single-cone-technique-friday-questions/>
16. **Real World Endo.** FAQ: Hydraulic condensation. [cit. 30. 1. 2021]. Dostupné z: <https://realworldendo.com/faq-hydraulic-condensation/>
17. **Chybowski EA, Glickman GN, Patel Y, Fleury A, Solomon E, He J.** Clinical outcome of non-surgical root canal treatment using a single-cone technique with endosequence bioceramic sealer: a retrospective analysis. J Endod. 2018; 44(6): 941–945.
18. **Cohen RG.** Successful single-cone obturation. Inside Dent. 2018; (14)3: 60–61.
19. **Koch KA, Brave DG, Nasseh AA.** Bioceramic technology: closing the endo-restorative circle, part 2. Dent Today. 2010; 29(3): 98, 100, 102–105.
20. **Koçak MM, Darendeliler-Yaman S.** Sealing ability of lateral compaction and tapered single cone gutta-percha techniques in root canals prepared with stainless steel and rotary nickel titanium instruments. J Clin Exp Dent. 2012; 4(3): 156–159.
21. **Krug R, Krastl G, Jahreis M.** Technical quality of a matching-taper single-cone filling technique following rotary instrumentation compared with lateral compaction after manual preparation: a retrospective study. Clin Oral Investig. 2017; 21(2): 643–652.
22. **Hegde V, Arora S.** Sealing ability of three hydrophilic single-cone obturation systems: An in vitro glucose leakage study. Contemp Clin Dent. 2015; 6(1): 86–89.
23. **Žižka R, Šedý J, Škrdlant J, Kučera P.** Kalciumsilikátové cementy – 2. část: Klinické využití. LKS. 2018; 28(3): 60–67.
24. **Žižka R, Šedý J, Škrdlant J, Kučera P, Čtvrtlík R, Tomašík J.** Kalciumsilikátové cementy – 1. část: Vlastnosti a rozdělení. LKS. 2018; 28(2): 37–43.
25. **Reszka P, Nowicka A, Lipski M, Dura W, Drożdżik A, Woźniak K.** A comparative chemical study of calcium silicate-containing and epoxy resin-based root canal sealers. Biomed Res Int. 2016; 2016: 9808432. doi: 10.1155/2016/9808432
26. **Real World Endo.** Should I use coated BC Cones or regular gutta percha with bioceramic sealer? [cit. 30. 1. 2021]. Dostupné z: <https://realworldendo.com/should-i-use-coated-bc-cones-or-regular-gutta-percha-with-bioceramic-sealer-friday-questions/>
27. **Wang Z.** Bioceramic materials in endodontics. Endod Topics. 2015; 32: 3–30.
28. **Ghoneim AG, Lutfy RA, Sabet NE, Fayyad DM.** Resistance to fracture of roots obturated with novel canal-filling systems. J Endod. 2011; 37(11): 1590–1592.
29. **Kossev D, Stefanov V.** Ceramics-based sealers as new alternative to currently used endodontic sealers. Roots. 2009; 1: 42–48.
30. **Tyagi S, Mishra P, Tyagi P.** Evolution of root canal sealers: An insight story. Eur J Dent. 2013; 2(3): 199–218.
31. **Žižka R, Šedý J, Voborná I.** Ošetření zubu s neukončeným vývojem a dens invaginatus pomocí kalciumsilikátové zátky. LKS. 2020; 30(2): 26–31.
32. **Kayahan MB, Nekoofar MH, Kazandağ M, Canpolat C, Malkondo O, Kaptan F, Dummer PM.** Effect of acid-etching procedure on selected physical properties of Mineral Trioxide Aggregate. Int Endod J. 2009; 42(11): 1004–1014.
33. **Meraji N, Camilleri J.** Bonding over dentin replacement materials. J Endod. 2017; 43(8): 1343–1349.
34. **Bogen G, Kuttler S.** Mineral Trioxide Aggregate obturation: a review and case series. J Endod. 2009; 35(6): 777–790.
35. **DentistryIQ.** 5 tips for using bioceramics in the general dental practice. [cit. 30. 1. 2021]. Dostupné z: <https://www.dentistryiq.com/dentistry/endodontics/article/16353181/5-tips-for-using-bioceramics-in-the-general-dental-practice>
36. **Ree MH, Schwartz RS.** Long-term success of nonvital, immature permanent incisors treated with a Mineral Trioxide Aggregate plug and adhesive restorations: a case series from a private endodontic practice. J Endod. 2017; 43(8): 1370–1377.
37. **Patil P, Banga KS, Pawar AM, Pimple S, Ganeshan R.** Influence of root canal obturation using gutta-percha with three different sealers on root reinforcement of endodontically treated teeth. An in vitro comparative study of mandibular incisors. J Conserv Dent. 2017; 20(4): 241–244.
38. **Topçuoğlu HS, Tuncay Ö, Karataş E, Arslan H, Yeter K.** In vitro fracture resistance of roots obturated with epoxy resin-based, mineral trioxide aggregate-based, and bioceramic root canal sealers. J Endod. 2013; 39(12): 1630–1633.
39. **Debelian G, Trope M.** The use of premixed bioceramic materials in endodontics. Giornale Italiano di Endodonzia. 2016; 30(2): 70–80.
40. **Pocket Dentistry.** Etiology of vertical root fractures. [cit. 30. 1. 2021]. Dostupné z: <https://pocketdentistry.com/etiology-of-vertical-root-fractures/>
41. **Hess D, Solomon E, Spears R, He J.** Retreatment of a bioceramic root canal sealing material. J Endod. 2011; 37(11): 1547–1549.
42. **Kakoura F, Pantelidou O.** Retreatment of root canals filled with gutta percha and a novel bioceramic sealer: A scanning electron microscopy study. J Conserv Dent. 2018; 21(6): 632–636.
43. **Kim H, Kim E, Lee SJ, Shin SJ.** Comparisons of the retreatment efficacy of calcium silicate and epoxy resin-based sealers and residual sealer in dentinal tubules. J Endod. 2015; 41(12): 2025–2030.
44. **Ersev H, Yilmaz B, Dinçol ME, Dağlaroğlu R.** The efficacy of ProTaper Universal rotary retreatment instrumentation to remove single gutta-percha cones cemented with several endodontic sealers. Int Endod J. 2012; 45(8): 756–762.